

Dieser klinische Anwenderbericht unterstreicht, dass heutzutage minimaler chirurgischer Aufwand, maximale Gewebestabilität, langfristige Reinigungsfähigkeit und damit hohe Patientenzufriedenheit bei überschaubaren Kosten für die Praxis wichtig sind. Die Patienten haben dabei einen hohen Erwartungshorizont und setzen fortschrittlichste konservierende, endodontologische und chirurgische parodontologische Zahnheilkunde sowie regelmäßige prophylaktische Begleitung als selbstverständlich voraus. Praxen, die dieses Spektrum darüber hinaus noch mit persönlicher Zuwendung und am besten mit sämtlichen Teilleistungen „inhouse“ anbieten können, sind dabei im Vorteil. Die Fortschritte moderner Implantologie spielen uns dabei in die Hände: Deutlich vereinfachte Chirurgie mit ganz schlanken „surgical kits“ sowie individuell passende prothetische Komponenten sorgen dafür, dass sich der behandelnde Zahnarzt auf das Wesentliche konzentrieren kann.

Dr. Volker Bonatz
[Infos zum Autor]



Richtige Implantatprothetik für langfristigen Erfolg

Dr. Volker Bonatz M.Sc. M.Sc.

Gewissenhafte Alterszahnheilkunde und dauerhaft parodontalprophylaktisches Engagement der Zahnärzteschaft haben dazu beigetragen, dass sich im-

mer mehr Betagte mit dem Wunsch nach feststehendem Zahnersatz in den Praxen vorstellen. Obwohl moderne Implantologie für fast jede Lückentopo-

grafie von der Einzelzahnversorgung bis hin zu komplett zahnlosen Kiefern geeignete Lösungen bietet, ist es wünschenswert, dass der Zahnarzt bei nur

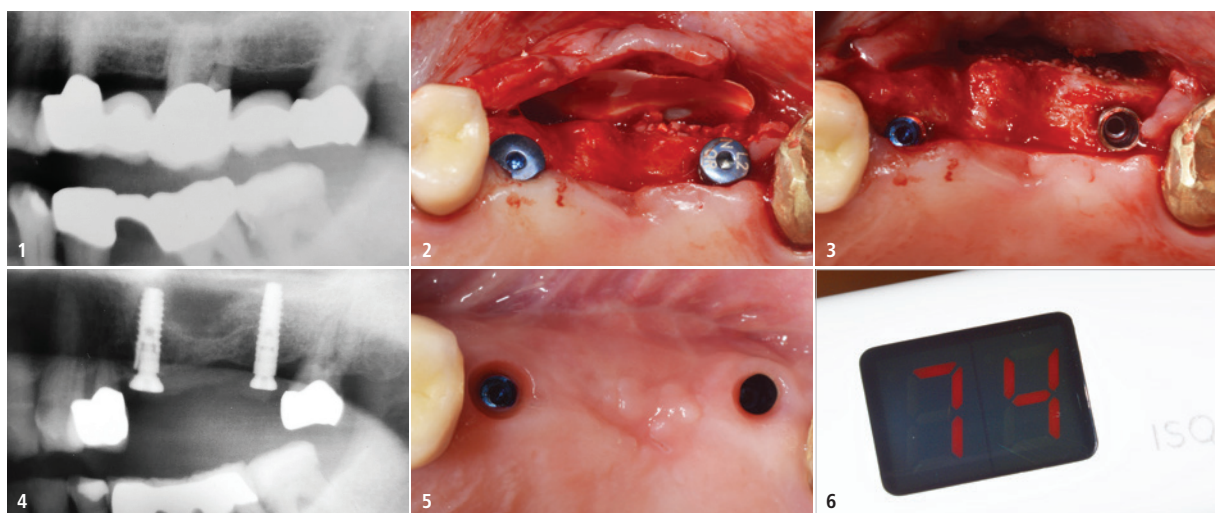


Abb. 1: Zahn 26 ist subkoronal zerstört. – **Abb. 2:** Eigenknochen, PORESORB-TCP (LASAK), und eine Kollagenmembran ... – **Abb. 3:** ... vor dem Nahtverschluss. – **Abb. 4:** Postoperatives Kontrollbild. Die Verschlusschraube an 24 muss noch nachgezogen werden. – **Abb. 5:** Die Situation nach Abschluss der offenen Einheilung. – **Abb. 6:** Der nach der Freilegung ermittelte ISQ-Wert.

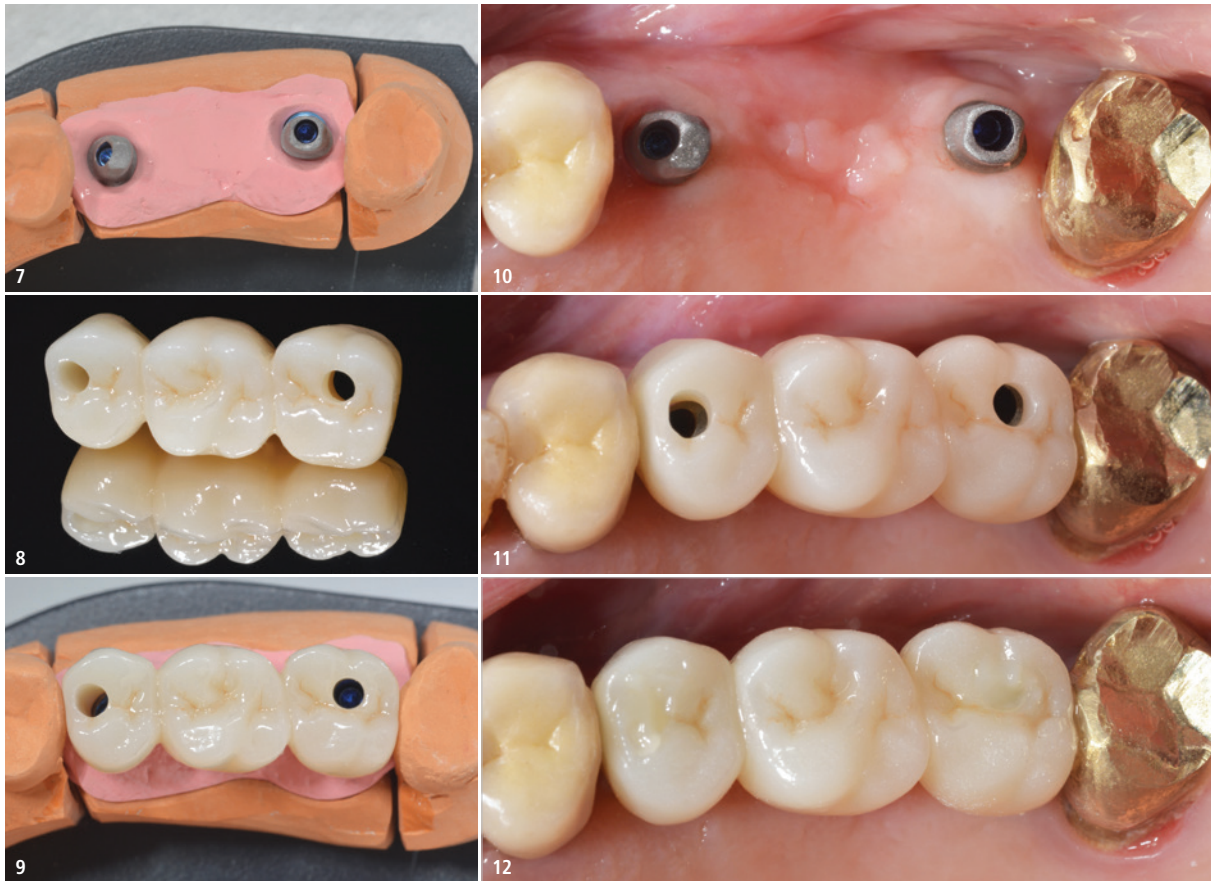


Abb. 7: Modellsituation mit den konfektionierten Abutments. – **Abb. 8:** Der Zahntechnikermeister (F. Deinl, Waging am See) entschied sich für eine okklusal offene Konstruktion. – **Abb. 9:** Die Zirkonoxidbrücke auf dem Modell (dds zirconia® one4all ut-multi-layered, digital dental solutions). – **Abb. 10:** Abutments sind intraoral verschraubt ... – **Abb. 11:** ... und die Brücke verklebt. – **Abb. 12:** Okklusale Verschlüsse mit Komposit (IPS Empress Direct, Ivoclar Vivadent).

wenig fehlenden Kaueneinheiten punktgenau implantieren und damit dem oft vorgetragenen Wunsch nach „festen Zähnen“ entsprechen kann. Die weit überwiegende Anzahl unserer Patienten befindet sich routinemäßig im Recall, sodass eine parodontalbezogene Compliance vorausgesetzt werden kann. Gleichzeitig darf mit Blick auf fortschreitendes Alter und zukünftig reduzierte manuelle Geschicklichkeit die Pflegebereitschaft des Patienten nicht überschätzt werden. Im vorliegenden Fall stellte sich eine über 70-jährige Patientin mit einem deutlich subkoronal zerstörten Zahn 26 vor (Abb. 1), der in eine über 30 Jahre alte Brückenkonstruktion einbezogen war. Die Sonde ließ sich widerstandslos von palatinal durch den lädierten Trifurkationsbereich bis nach bukkal führen. Die Fragestellungen lauteten zu Beginn der Behandlung: Wie kommt die Patientin mit begrenztem Kostenrahmen und in wenigen Sitzungen wieder zu festen Zahneinheiten und vermeidet abneh-

bare Prothetik? Gibt es eine Möglichkeit, die alte Prämisse „ein Implantat pro fehlendem Zahn“ zu vermeiden, ohne zahntechnische und prothetische Planungsparameter überzustrapazieren? Wenn immer es der klinische Gesamtbefund, die prothetische Ausgangssituation mit nicht abgesunkener oder verschobener Bisslage und die parodontale Gesamtsituation zulassen, vermeiden wir in der Praxis die Anfertigung größerer Einheiten und beschränken uns auf die Rekonstruktion des betroffenen Areales.

Bei der Auswahl geeigneter Implantate ist in den letzten Jahrzehnten ein Paradigmenwechsel hin zu weniger und durchmesserreduzierten eingetreten. Implantatformen jenseits 4,5 mm Durchmesser bleiben speziellen Indikationen vorbehalten. Und wenn immer wir Implantate mit hochglanzpolierten kres-talen Anteilen im Seitenzahnbereich verwenden können, steht einer langfristigen klinischen Perspektive nichts mehr im Wege.

Die bei der Patientin alio loco vor über drei Jahrzehnten gefertigte Brücke im linken Oberkiefer war seither selbstverständlich mit einer deutlichen Atrophie der Bereiche unter den Brückengliedern vergesellschaftet. Gleichzeitig war es für die chirurgische und spätere prothetische Konzeption wichtig, (Block-) Augmentationen zu vermeiden und gegebenenfalls lediglich mit einem Sinuslift zu arbeiten. Der mesiale und distale Brückenanker konnten dann in der ersten Behandlungssitzung separiert und bei klinischer Festigkeit und nur leichter parodontaler Exposition belassen werden. In derselben Sitzung wurde der zerstörte Zahn 26 sowie die Wurzeln ohne Osteotomie entfernt.

Implantatinserterion

Nach sechswöchiger komplikationsloser Ausheilung wurden in den Bereichen 25 und 27 zwei 12 mm lange Implantate mit 3,5 mm Durchmesser und 1,7 mm hohem maschinellen Hals inse-



Abb. 13: Abutmentpassung eines BioniQ® Implantats (REM-Aufnahme, 100-fach).

riert (BioniQ® Plus, LASAK) und gleichzeitig der posteriore Bereich intrasinusal mit einem Gemisch aus Eigenknochen und TCP augmentiert (Abb. 2–4). Die Auswahl dieses Implantattyps berücksichtigte dabei die ästhetischen Besonderheiten des oberen Seitenzahnbereichs. Eigenknochen wurde in der chirurgischen Sitzung mit einem Safescraper an der bukkalen Kieferhöhlenwand entnommen und in einer „ersten Schichtung“ periimplantär in 27 eingebracht. Weiter bukkal in Richtung der aufgelagerten Kollagenmembran (Collagene AT®, Vertrieb LASAK) wurde Tricalciumphosphat mit einer Korngröße von 0,6–1 mm platziert (PORESORB-TCP, LASAK). Implantatselektion und -durchmesser ermöglichten eine spätere Brückenversorgung; der maschinelle Hals sorgte im Seitenzahnbereich für eine langfristig stabile parodontale Situation.

Prothetische Versorgung

Die prothetische Phase schloss sich fünf Monate nach offener Einheilung (Abb. 5) an. Die vor der Weiterversorgung ermittelte Implantatfestigkeit (Ostell Osseo 100, NSK) betrug 74 ISQ an beiden Implantaten (Abb. 6). Gesichtsbogenregistrator und Abformung mit „open tray“ erfolgten in der prothetisch bekannten Weise. Die belassene Krone 28 ermöglichte mit einem Registrator eine zweifelsfreie Zuordnung der Ober- und Unterkiefermodelle. Nach dem der Zahntechnikermeister die Mo-

dellsituation (Abb. 7) analysiert hatte, entschied er sich für eine Fertigstellung „in einer Sitzung“, was Praxis und Patientin zusätzlich Zeit ersparte.

Diejenigen geneigten Leser unter uns, die zu den frühen Implantatanwendern gehören, wissen nur allzu gut um die seinerzeit stets fest zementierte prothetische Suprakonstruktion unter Beibehaltung okklusal vollkommen geschlossener Kauflächen sowie um die erheblichen Mühen, die eintraten, wenn sich derart festsitzender Zahnersatz nach unendlichen Kauzyklen dann doch einmal gelockert hatte. Nun musste sich die sehr warm laufende Spitze der Hartstahlfräse mit dem sich ebenfalls erwärmenden roten Winkelstück langsam und nicht immer zielgerichtet (wegen der eingeschränkten Beurteilung, wo „die Schraube“ nun wirklich liegt) und unter entsprechender Mitbeteiligung der Patienten durch starke Aufbrennlegierungsschichten arbeiten. Hin und wieder war nach solchen Prozeduren sogar eine Neuanfertigung des Zahnersatzes angezeigt. Derart prägende Eindrücke im Hinterkopf, achten wir also bei der Implantation und der Ausrichtung der Implantate, wenn immer möglich, darauf, sowohl dem Zahntechnikermeister als auch uns einen unbeschwerteren weiteren Behandlungsweg zu ermöglichen, dass okklusal offene und durchschraubbare Konstruktionen angestrebt werden (Abb. 8 und 9). Im vorliegenden Fall konnte der implantatprothetische Erwartungshorizont erfüllt werden. Der Zahntechnikermeister entschied sich für zwei Ästhetikabutments mit parodontalfreundlicher zervikaler Formgebung. Die angelieferten und mikrorau gestrahlten Abutments wurden intraoral verschraubt (Abb. 10) und der ZRO₂-Kronenblock anschließend in den Führungskanälen mit einem Pinsel leicht mit Zement (G-Cem, GC) beschickt und fixiert (Abb. 11). Dieses Vorgehen vermied die frühere bestehende Gefahr der unbemerkten Zementverbringung in subgingivale und implantathalsnahe Bereiche. Für den Langzeiterfolg ist eine spielfreie Lagerung der Abutments im Präzisionsinnenhex des Implantats ausschlaggebend (Abb. 13, REM-Aufnahme LASAK).

Die okklusalen Schraubenöffnungen wurden mit Komposit über Schaumstoffpellets verschlossen (Abb. 12). Die interproximale Durchgängigkeit mit entsprechendem Prophylaxematerial („SuperFloss“, Mikrobürstchen) wurde, ebenso wie die Okklusion und Artikulation, geprüft und die Patientin danach in das regelmäßige Recall entlassen.

Zusammenfassung

Immer mehr ältere Patienten verlangen nach minimalinvasiven Behandlungskonzepten unter Beibehaltung oder Wiederherstellung des bisherigen Kaukomforts. Zusätzlich ist oft auch ein begrenzter Kostenrahmen vorhanden. Um diesen Anforderungen gerecht zu werden, ist es entscheidend, dass der implantologisch tätige Zahnarzt auf eine breite Formenvielfalt von Implantaten, einen erfahrenen zahntechnischen Partner und modernste CAD/CAM-Techniken zurückgreifen kann, um ein besonders parodontalfreundliches langfristiges Resultat planen und anbieten zu können. Viele Patienten bevorzugen es, wenn sämtliche klinische Sitzungen in ihrer gewohnten Praxis stattfinden können. Optimal ist weiterhin die Beschränkung auf nur wenige implantologische und prothetische Behandlungssitzungen. Dieses Ziel konnte im vorliegenden Fall durch adäquates chirurgisches Vorgehen, Auswahl schlanker und zervikal hochglanzpolierter Implantate sowie parodontalfreundlich gestalteten festsitzenden Zahnersatz erreicht werden.

Kontakt



Dr. Volker Bonatz M.Sc. M.Sc.
Trifelsstraße 14
76829 Landau
www.meinzahnarztinlandau.de

Zeramex Digital Solutions

Individuelle Prothetik –
maßgeschneidert von A-Z

**Erfahren
Sie mehr!**

digitalsolutions@zeramex.com
00800 - 04 00 13 33
www.zeramex.com

Komplett individuelle Versorgungen

Daten übermitteln – Fixfertige
Versorgung zugeschickt bekommen
– Einsetzen – Passt!

- Individuelle Abutments & Gingivaformer
- Monolithische Kronen & Brücken
- Gefärbt & Glasiert lieferbar

Kompetenzzentrum für
metallfreie und digitale Lösungen
– Made in Switzerland

ZERAMEX
natürlich, weisse Implantate