

Zahnalsdefekte, mit und ohne Kerbe

Zahnschäden am Zahnals verraten Ernährungs-, Knirsch- und Putzgewohnheiten.
Von Dr. med. dent. Walter Weilenmann, Wetzikon, Schweiz.

Der Zahnals ist der schwächste Teil des Zahnes. Weder der Schmelz noch die Alveole schützen ihn. Er wird chemisch angegriffen, weil der Speichel den nativen Hydroxylapatit durch Ionenaustausch zum weichen Chlorapatit verwandelt. Und er wird auch mechanisch geschwächt durch die benachbarte Pulpahöhle und viel mehr noch beim Knirschen durch die Druck- und Zugkräfte. Sie beschleunigen den Ionenaustausch und lockern den Apatit. Die größte Schädigung erfolgt durch zu starkes Zähneputzen. Es reibt den Chlorapatit weg, sodass Hartsubstanz verloren geht und neuer Hydroxylapatit angegriffen wird. Diese drei Faktoren beeinflussen je nach ihrem Ausmaß die Form der Zahnalsdefekte. Im einfachsten Fall verursacht alleine ein unphysiologischer Kaudruck eine Rezession ohne Substanzverlust. Zu häufiges Putzen schleift eine variabel tief ausgerundete Mulde in den Zahnals. Und starkes Knirschen maximiert die Spannungsspitzen im Defektzentrum. Der Abrieb formt nun eine Kerbe (mit Linien- und Lochfraßkorrosion im Kerbgrund) und bildet den keilförmigen Defekt. Der Zahn beginnt sich unter Druck zu verbiegen, und unter Zug entstehen im Kerbgrund Mikrorisse und sichtbare Haarrisse. Beim keilförmigen Defekt muss die Zahnalsfüllung gut verankert werden, sonst sprengt der Druck in der Kerbe die Füllung bald wieder weg. Im Alter verändert sich die Putzgewohnheit. Dann kann die Gingiva den Zahnalsdefekt teilweise (und selten auch ganz) überwachsen.

Die chemische Korrosion

Apatit korrodiert im sauren, chlorhaltigen Medium. Die Säure greift an der Mineraloberfläche die Hydroxidionen an und protoniert sie zu Wasser. Fluorid- und Chloridionen füllen die entstandenen Defektstellen auf (Abb. 1). Fluor ist das elektronegativste Element im Periodensystem (Abb. 2, Elektronegativität=3,98). Der Fluorapatit ist deshalb säurefester als der native Hydroxylapatit. Chlor hingegen ist weniger elektronegativ als Sauerstoff (3,16 resp. 3,44). Zudem

Der Cervix dentis wird weder durch Schmelz noch durch die Alveole geschützt. Seine Oberfläche wird chemisch angegriffen und beim Knirschen durch die zyklischen Spannungen verändert. In der Folge kann gründliches Zähneputzen viel Hartsubstanz abschleifen.

passt sein großer Ionenradius weniger gut zur Geometrie des Apatits (181 statt 140 pm). Chlorapatit ist deshalb weicher als Hydroxylapatit. Im Kerbgrund findet auch eine Redox-Korrosion von Ca^{++} mit Cl^- , F^- und OH^- statt (Abb. 15 und 16).

Der korrosive Einfluss der Mechanik

Im Prinzip steckt ein Zahn wie ein Balken in einem fixen Lager. Gemäß der Balkentheorie bilden die Querkräfte ihre Zug- und Druckspitzen stets an der Oberfläche beim Lagerrand, also genau beim Zahnals – und fördern hier natürlich den Ionenaustausch. Die Spannungsspitzen haben ein Maximum an der tiefsten Stelle des Zahnalsdefekts und ein zweites Maximum beim Schmelzrand (Kreise in Abb. 3). Zwischen diesen beiden Maxima ist der Abrieb oft besonders groß (Abb. 18). Bei Deckbiss und Kreuzbiss breiten sich manchmal vor allem Zugspannungen aus. Sie werden von allfälligen Mikrorissen im Kerbgrund gestoppt. Deshalb entstehen Kerben mit einer horizontalen Flanke (Abb. 3 rechts, Abb. 16 links). Die Spannungen nehmen proportional zur Kaukraft, zur Länge der Krone, zur Tiefe des Defekts und zur Schlankheit des Zahns zu. So sind Querkräfte zum Beispiel 20 Prozent weniger wirksam, wenn eine 1 cm lange Krone durch Attrition der Schneidekante 2 mm kürzer wird (Abb. 10). Umgekehrt sind die Spannungen bei schlanken Zähnen mit langen Kronen manchmal so hoch, dass eine Linien- und Lochfraßkorrosion sichtbar wird (Abb. 15 und 16).

Die Zugfestigkeit des Zahnals

Sobald ein Zahnalsdefekt entsteht, gelangt inneres Dentin an die Oberfläche. Es besitzt mehr Dentintubuli als äußeres Dentin und ist entsprechend weicher (ganz außen: 10.000 Tubuli pro mm^2 , ganz innen: 50.000 Tubuli pro mm^2). Deshalb wird mancher Defekt trotz schonenden Putzens langsam tiefer. Mit den Jahren nimmt auch die Brüchigkeit zu (Abb. 4). Die Zugfestigkeit von jungem, oberflächlichem Dentin beträgt 61 MPa, während altes Dentin peripulpär schon bei einer einzigen Zugspannung von nur 16 MPa Mikrorisse be-

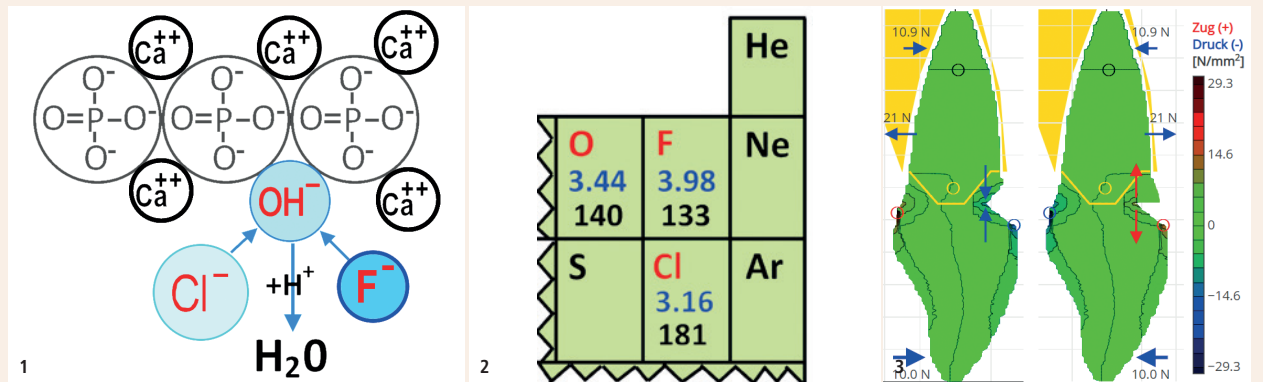


Abb. 1: Der Ionenaustausch beim Hydroxylapatit. – Abb. 2: Ausschnitt aus dem Periodensystem (mit Elektronegativität und Ionenradius). – Abb. 3: links: Eine normale Kaukraft setzt den Zahnals unter Druck (blauer Doppelpfeil); rechts: Der Zug (roter Doppelpfeil) stoppt bei einem Mikroriss im Kerbgrund.

kommt. Bei der zyklischen Belastung des Knirschens entscheidet jedoch die Dauerfestigkeit. Sie liegt bei 30 Prozent der Zugfestigkeit. Das heißt, dass im hohen Alter das Dentin sogar schon bei chronischem Knirschen wegen 5 MPa brechen kann. Die Mikrorisse wachsen schrittweise (Abb. 5). Wenn sie sich zu einem Haarriss verbinden, werden sie sichtbar (Abb. 18 und 19). Übrigens hat Komposit etwa die gleiche Zugfestigkeit und altersbedingte Brüchigkeit wie Dentin. Es lohnt sich also, auch bei Komposit auf die Querkräfte zu achten.

Topologie des Zahnalses

Viele Skizzen symbolisieren ein Zahnlager mit dicken Wänden, die bei einer Querkraft den Druck der Wurzel durch Gegendruck aufhalten (Abb. 6, blaue Pfeile = Druck). Die Alveole ist jedoch ein Zuglager. Denn die Sharpey'schen Fasern leiten die Kaukraft zu einem Zug nach oral, apikal und interdental um (Abb. 7, rote Pfeile = Zug).

So halten sie jeden Druck von der Außenwand ab. Dies erlaubt ihr, ganz dünn zu bleiben (Abb. 8). Gerät sie unphysiologisch unter Druck, so reagiert sie mit einer Rezession, und unter Zug erzeugt sie sofort einen Schmerz (Selbstversuch: Drücken Sie mit einem Finger einen Frontzahn nach hinten!).

Abb. 9 zeigt die Lage der Pulpakammern. Diese befinden sich mitten in der Zahnalsregion. Dadurch wird sie elastischer und biegsamer als die Krone und Wurzel, und deshalb entstehen beim Zahnals stärkere mechanische Spannungen als überall sonst im Zahn.

Beispiele

Faktor Mechanik

Abb. 10 zeigt zwei Frontzähne mit massiver Attrition, die aber kaum geputzt werden. Folglich sind zwei Rezessionen ohne Substanzverlust entstanden. Die Rezessionen bedeuten, dass der 39-jährige Patient nicht nur Knirschbewegungen zur Seite macht, sondern auch nach vorne und zurück.

Abb. 11 zeigt einen mechanisch maximal überlasteten Zahn mit fataler Rissbildung im Zahnals. Das Goldgerüst nimmt der Krone des 3+ jede Elastizität. Zudem hat der Eckzahn eine sehr lange Wurzel und ist parodontal kerngesund (Zahnbeweglichkeit 0). Der Antagonist ruht auf einem Implantat ebenfalls ohne Elastizität. Der Patient ist 67-jährig, und die Dauerfestigkeit des Dentins in seinem Alter beträgt etwa 15 MPa. Die Kaukraft von 30 N auf dem VMK-Flieger verursacht via Hebelgesetz auf der mesialen Seite von 3+ einen Zug von 20 N (Abb. 12, rot). Er verteilt sich auf $\frac{1}{3}$ des Querschnitts, etwa 10 mm^2 . Die übrigen 20 mm^2 erfahren einen Druck, was gefährlos ist (grün). Die Zugspannung beträgt also $20 \text{ N} / 10 \text{ mm}^2 = 2 \text{ MPa}$. Durchschnittlich knirscht jeder Mensch einmal pro Woche mit 300–600 N. Entsprechend erfährt der Eckzahn Zugkräfte von 200–400 N und Zugspannungen von 20–40 MPa, was die doppelte Dauerfestigkeit übertrifft. Auf der Bruchfläche verlaufen die Haarrisse somit alle quer zum Flieger. Nur ein Jahr nach Insertion des Implantates erschien der Patient mit der VMK-Arbeit in der Hand.

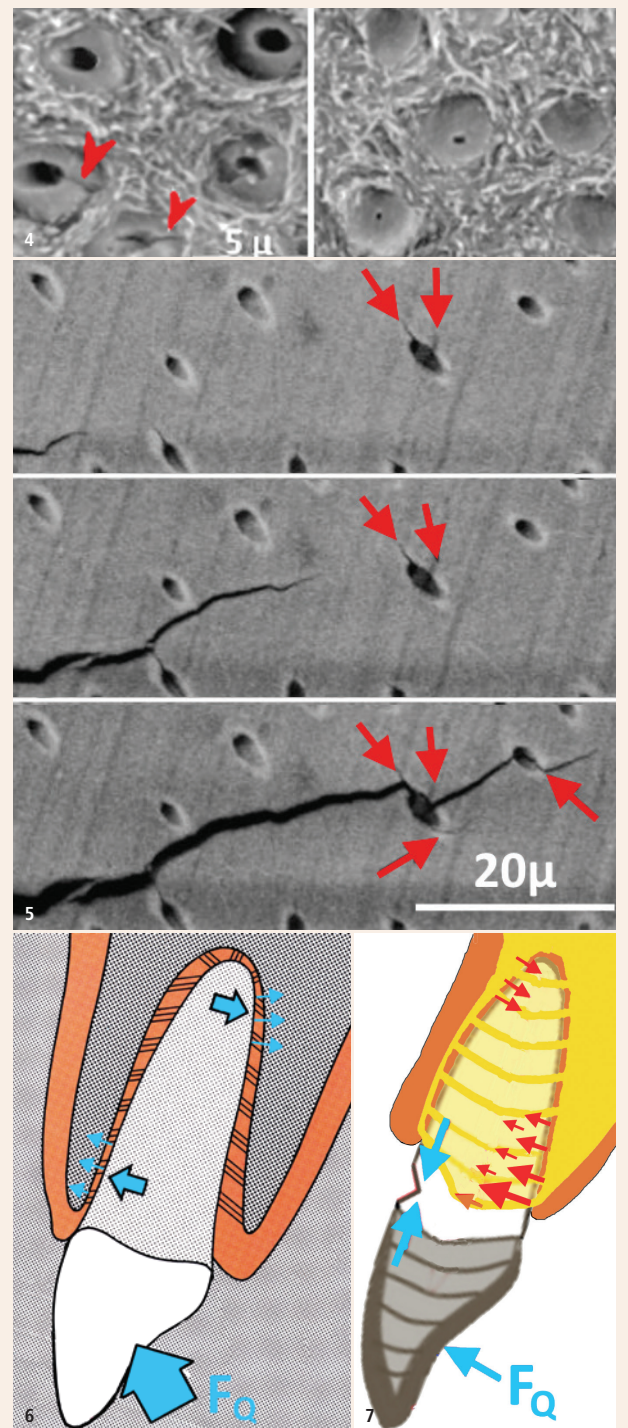


Abb. 4: links: Elastisches Dentin (Patient 24-jährig); rechts: Sklerosiertes, brüchiges Dentin (Patient 76-jährig). Rote Pfeile: Hier beginnen die Mikrorisse. – Abb. 5: Dank der Kollagenfasern bricht Dentin nur schrittweise. – Abb. 6: Intuitive, aber falsche Idee zur Mechanik der Alveole mit einem Druck nach labial (blaue Pfeile). – Abb. 7: Die Alveole ist ein Zuglager mit spannungsfreier Außenwand. Physiologischerweise verursacht die Kaukraft (FQ) nur Zugspannungen (rote Pfeile). Krone und Wurzel sind durch Schmelz und Alveole versteift, sodass die Kaukraft den Zahnalsbereich wie ein Scharniergelenk beugen kann.

Faktoren Säure und Putzen

Abb. 13 zeigt einen extrem kaltempfindlichen Zahn +7. Ursache ist ein breiter, flach ausgerundeter Zahnhalsdefekt. Die 74-jährige Patientin hat im Laufe einer Parodontaltherapie gelernt, den Zahn dreimal pro Tag mit Zahnpasta zu putzen. Sie putzt vor allem palatinal, wo auch die Zunge immer reibt. Der Molar hat keine okklusalen Schliiffacetten, aber offene Dentinkanäle im Zahnhalsdefekt. Der Defekt wurde praktisch ohne Präparation mit Komposit abgedeckt – mit sofortigem Erfolg, wie der Test mit dem Luftbläser eindrücklich zeigte. Erwähnenswert ist aber, dass die meisten Kaltempfindlichkeiten wegen einer okklusalen Überlastung entstehen. Ursache ist dann die am Apex mechanisch irritierte Pulpa. Diese benötigt bis zu zwei Wochen Erholungszeit.

Abb. 14 zeigt zwei symptomlose, großflächige und seichte Erosionen über dem Zahnhals. Der 37-jährige Patient hat in seiner Jugend sehr viel Coca-Cola Zero getrunken. Er putzt die Zähne seither sehr schonend, und die Defekte sind bis heute symptomlos geblieben und nicht tiefer geworden. Hingegen erodiert das Dentin in den Höckerspitzen immer mehr durch das Kaugut und zeigt anschaulich, wie weich Chlorapatit ist.

Faktoren Säure, Putzen und Mechanik

Abb. 15 zeigt eine Linien- und Lochfraßkorrosion (Patientin 65-jährig). Der Zahnhalsdefekt ist sehr alt und war immer nur flach und unauffällig. Doch jetzt sind neue Ursachen hinzugetreten: die Dentalalterung und vermutlich auch eine Abnahme des Speichels und (vorübergehende) Zunahme des Knirschens.

Abb. 16 zeigt einen keilförmigen Defekt mit horizontaler Flanke bei einem unteren Frontzahn (Patient 64-jährig). Der ausgeprägte Deckbiss verursacht hohe Zugkräfte. Sie führen zu Mikrorissen im Kerbgrund und dehnen sie, während die zervikale Flanke spannungsfrei bleibt.

Abb. 17 zeigt vier tiefe Zahnhalsdefekte bei 65+56 (Patientin 59-jährig). Sie schmerzen bei kalten und sauren Speisen. Anamnestisch sind verspannte Schultern seit 40 Jahren ein Dauerthema. Die Patientin kann dank Trimipramin gut schlafen, aber die Zahnhalsdefekte zeugen von starkem Bruxismus. Sie putzt die Zähne 1–2-mal täglich, seit einem Jahr mit fluoridfreier Zahnpasta. Eine zusätzliche Ursache ist das Fehlen von 4+–4. Diese haben zwei Wurzeln, und ohne deren Drucksensoren entsteht häufig ein besonders starker Bruxismus.

Abb. 18 und 19 zeigen Haarrisse im Kerbgrund zweier Zahnhalsdefekte (Patientinnen 56- und 51-jährig). Im Kerbgrund ist das Dentin manchmal etwas aufgeweicht, sodass dort der kleinste Rosenbohrer bei minimalem Anpressdruck feinen Staub exkavieren kann.

Faktor Alter

Im Alter (Patient 76-jährig) nimmt der Schwung beim Zähneputzen ab. Dann erholt sich die Gingiva bei einer Rezession und beginnt nicht selten, über den Zahnhalsdefekt zu wachsen (Abb. 20). [D1](#)

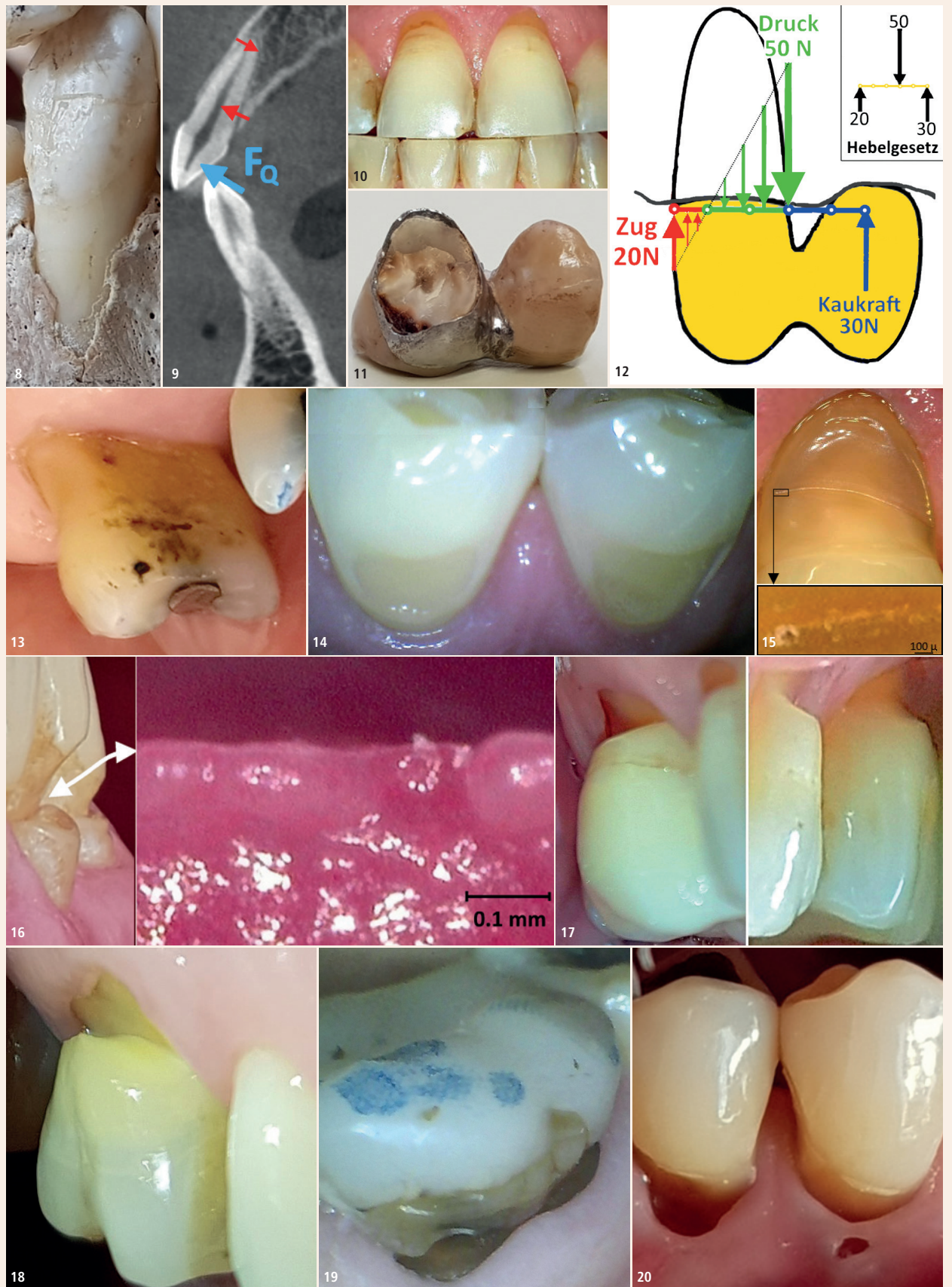

Abb. 8: Die papierdünne Außenwand einer Alveole. – **Abb. 9:** Die Elastifizierung der Zahnhalsregion durch die Pulpakammern. – **Abb. 10:** Rezessionen bei 1+1 wegen Attrition. – **Abb. 11:** Rissbildung im Zahnhals wegen Überlastung. – **Abb. 12:** Hebelkräfte bei einer Fliegerkrone (Skizze Gabriel Weilenmann, Masch.-Ing., ETH). – **Abb. 13:** Flacher kaltempfindlicher palatinaler Zahnhalsdefekt. – **Abb. 14:** Flache symptomlose bukkale Zahnhalsdefekte. – **Abb. 15:** oben: Beginnende Kerbbildung durch eine Linienkorrosion bei Zahn 4+; unten: Lochfraßkorrosion im Kerbgrund. – **Abb. 16:** links: Keilförmiger Defekt bei –2; rechts: Impregum-Abdruck des Kerbgrunds mit Zeichen einer Lochfraßkorrosion. – **Abb. 17:** Tiefe Zahnhalsdefekte bei 65+56 wegen starkem Bruxismus und fehlenden 4+–4. – **Abb. 18:** Haarriss im Kerbgrund eines vitalen 6+ mit maximalem Abrieb zwischen den beiden Spannungsmaxima des Schmelzrandes und des Kerbgrundes. – **Abb. 19:** Haarriss im Kerbgrund eines devitalen –6. Der Aufbau wurde 2012 gemacht. Die Patientin kam seither nur noch zur Prophylaxe-Assistentin, welche ihr mehrmals eine sehr gute Mundhygiene attestiert hat. Unter einer Krone wäre der Haarriss kaum sichtbar geworden. – **Abb. 20:** Gingiva überwächst die Zahnhalsdefekte bei 54–. Man beachte den Zahnstein im Loch der Gingiva.



**Dr. med. dent.
Walter Weilenmann**

Zentralstr. 4
8623 Wetzikon, Schweiz
Tel.: +41 44 9303303
w.weilenmann@hispeed.ch
www.zahnarztweilenmann.ch



Abb. 4: © M. Giannini et al.; Abb. 5: © K. J. Koester et al.; andere Abbildungen: © W. Weilenmann

ANZEIGE

WERDEN SIE AUTOR
Dental Tribune D-A-CH Edition

Wir sind interessiert an:

- Fundierten Fachbeiträgen
- Praxisnahen Anwenderberichten
- Veranstaltungsinformationen

Kontaktieren Sie **Majang Hartwig-Kramer:**
m.hartwig-kramer@oemus-media.de
Tel.: + 49 341 48474-113



www.oemus.com