

# Restauration von proximalen Kariesläsionen im Seitenzahnbereich mit engen Approximalkontakten

Ein Fallbericht von Dr. med. dent. Radoslav Asparuhov, Sofia, Bulgarien.

Direkte proximale Restaurationen im Seitenzahnbereich können für den Zahnarzt eine echte Herausforderung darstellen. Mit einfacher Handhabung, guten ästhetischen Eigenschaften und den richtigen Techniken ist es möglich, vorhersagbare und ausgezeichnete Ergebnisse mit Seitenzahn-Composites zu erzielen.

## Fallbericht

Eine 38-jährige Patientin wandte sich aufgrund einer Nahrungsmittelunverträglichkeit und mäßigen Schmerzen beim Essen süßer oder saurer Nahrungsmittel an die Zahnarztpraxis. Bei der klinischen und röntgenologischen Untersuchung wurde Sekundärkaries in den proximalen Bereichen von Zahn 16 festgestellt (Abb. 1).

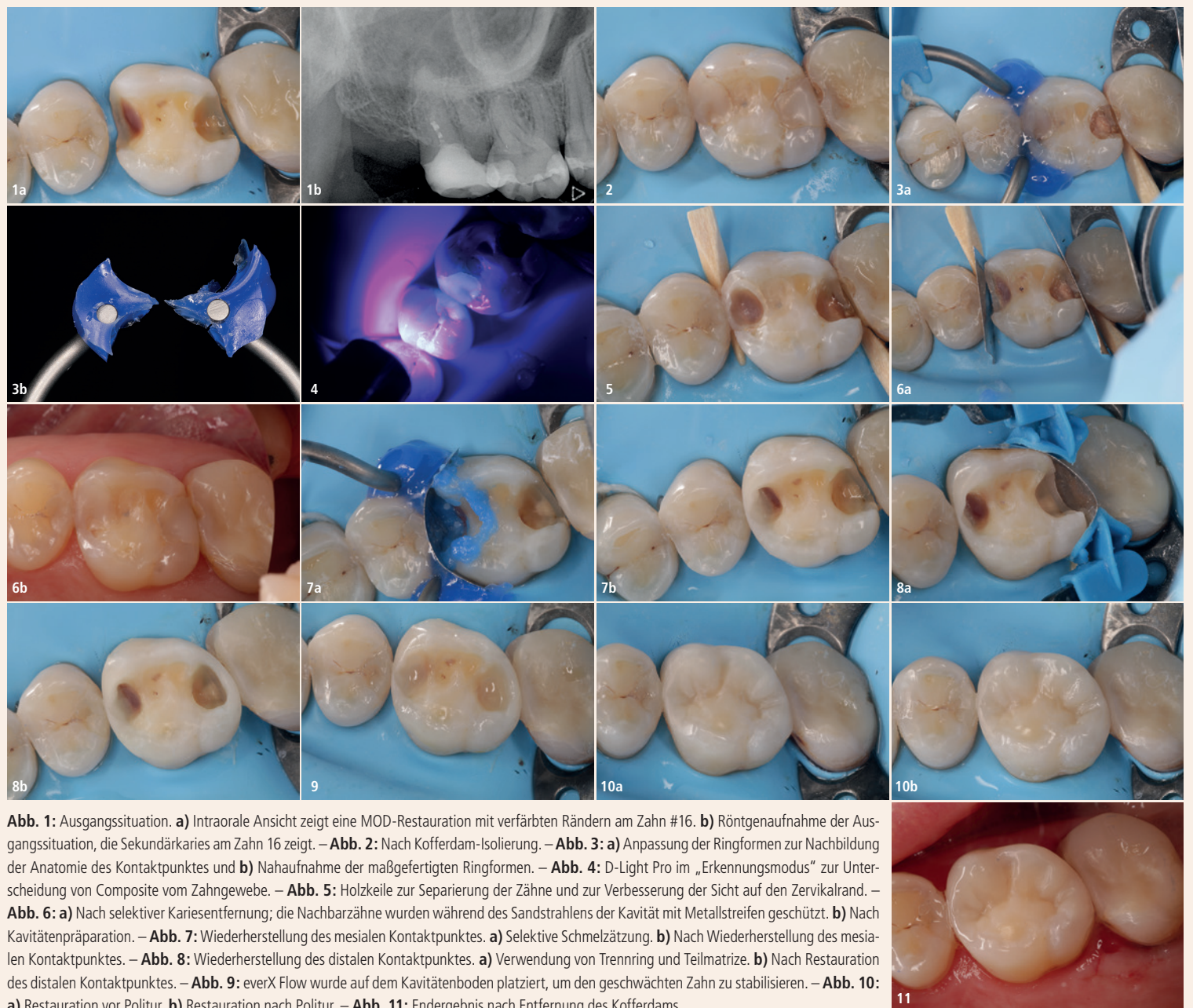
Der Zahn hatte eine große MOD-Restauration mit verfärbten Rändern. Das Zahnfleisch war gesund und die allgemeine Hygiene war gut. Der Zahn wurde mit Kofferdam isoliert (Nic Tone Thick, MDC Dental; Abb. 2).

Da der mesiale Kontaktpunkt sehr schön war, wurde hier ein individuelles Matrizen-System (myCustom-Ring, Polydentia) verwendet, um die interproximale Anatomie nachzubilden (Abb. 3).

Während der Kavitätenpräparation wurde D-Light Pro (GC) im Detektionsmodus verwendet, um das Composite zu verifizieren (Abb. 4). Vor der Präparation wurden Holzkeile platziert, um die Zähne zu separieren, die Papille zu verschieben und eine bessere Sicht auf den zervikalen Rand zu erhalten – das sogenannte Pre-Wedging (Abb. 5).

Nachdem der Großteil der Restauration entfernt wurde, löste sich das dünne restliche Composite und konnte so leicht entfernt werden. Auf diese Weise wurde die unnötige Entfernung von gesunder Zahnschubstanz vermieden. Nach der selektiven Entfernung von Karies wurde die Kavität mit AquaCare Twin (Velopex) mit 2 bar und aus ca. 1 cm Abstand sandgestrahlt. Um iatrogene Schäden an den Nachbarzähnen zu vermeiden, wurden während des Eingriffs Metallstreifen platziert (Abb. 6).

Die Kontaktpunkte wurden nacheinander mit Matrizenringen (mesial: myCustom-Ring; distal: myRing forte, Polydentia), (25 µm) dünnen Teilmatrizen und Holzkeilen aufgebaut, um einen engen Kontaktpunkt zu gewährleisten.<sup>1</sup> Holzkeile dehnen sich bei Feuchtigkeit aus und sorgen so für eine bessere Abdichtung (Abb. 7 und 8).



**Abb. 1:** Ausgangssituation. **a)** Intraorale Ansicht zeigt eine MOD-Restauration mit verfärbten Rändern am Zahn #16. **b)** Röntgenaufnahme der Ausgangssituation, die Sekundärkaries am Zahn 16 zeigt. – **Abb. 2:** Nach Kofferdam-Isolierung. – **Abb. 3:** **a)** Anpassung der Ringformen zur Nachbildung der Anatomie des Kontaktpunktes und **b)** Nahaufnahme der maßgefertigten Ringformen. – **Abb. 4:** D-Light Pro im „Erkennungsmodus“ zur Unterscheidung von Composite vom Zahngewebe. – **Abb. 5:** Holzkeile zur Separierung der Zähne und zur Verbesserung der Sicht auf den zervikalen Rand. – **Abb. 6:** **a)** Nach selektiver Kariesentfernung; die Nachbarzähne wurden während des Sandstrahlens der Kavität mit Metallstreifen geschützt. **b)** Nach Kavitätenpräparation. – **Abb. 7:** Wiederherstellung des mesialen Kontaktpunktes. **a)** Selektive Schmelzätzung. **b)** Nach Wiederherstellung des mesialen Kontaktpunktes. – **Abb. 8:** Wiederherstellung des distalen Kontaktpunktes. **a)** Verwendung von Trennring und Teilmatrix. **b)** Nach Restauration des distalen Kontaktpunktes. – **Abb. 9:** everX Flow wurde auf dem Kavitätenboden platziert, um den geschwächten Zahn zu stabilisieren. – **Abb. 10:** **a)** Restauration vor Politur. **b)** Restauration nach Politur. – **Abb. 11:** Endergebnis nach Entfernung des Kofferdams.

Der Schmelz wurde selektiv geätzt (Abb. 7a), und ein Universaladhäsiv (G-Premio BOND, GC) wurde verwendet.<sup>2</sup> Der Zahn wurde mit G-ænial A'CHORD (GC) nach einer zentripetalen Aufbautechnik restauriert. Dieses Composite hat eine hochviskose Konsistenz, die enge Approximalkontakte gewährleistet.<sup>3</sup> Aufgrund seiner thixotropen Eigenschaft passt es sich sehr gut an die Kavität an und lässt sich sowohl mit Modellierinstrumenten als auch mit Pinseln sehr gut formen. Darüber hinaus verfügt G-ænial A'CHORD über eine ausgezeichnete Farbanpassung, und mit einer der fünf Core-Farben kann die natürliche Zahnfarbe leicht

angepasst werden. In diesem Fall wurde die Farbe A2 verwendet.

Die proximalen Wände wurden zuerst aufgebaut, wodurch die Klasse II-Kavität in eine Klasse I-Kavität nach der Centripetalen Aufbautechnik<sup>4</sup> umgewandelt wurde. Aufgrund der Ausdehnung der Kavität und des Fehlens der beiden Randleisten entschied man sich für die Stabilisierung des Zahnes mit dem glasfaserverstärkten Composite everX Flow (GC) als Dentinersatz im Kavitätenboden (Abb. 9)<sup>5</sup>, welches mit G-ænial A'CHORD in der Cusp-by-Cusp-Schichttechnik aufgebaut wurde.

Die Restauration wurde mit EVE DiacompPlus Twist Medium & Fine Rubbers (EVE) mit ca. 10.000 Umdrehungen pro Minute ohne Druck schnell und anschließend mit einer Ziegenhaarbürste und Diapolisher-Paste (GC; Partikelgröße 1 µm) auf Hochglanz poliert (Abb. 10).

Die anschließende Restauration zeigte eine gute Integration und enge Approximalkontakte. Eine angemessene anatomische Form verhindert das Eindringen von Nahrungsmitteln und kann vom Patienten leicht gereinigt werden. Zuverlässige Materialien mit guten mechanischen Eigenschaften und eine gut funktionierende Technik sind wichtig, um eine klinische Langlebigkeit zu erreichen. **DT**

## Quellen:

- Loomans BA, Opdam NJ, Roeters FJ, Bronkhorst EM, Burgersdijk RC. Comparison of proximal contacts of Class II resin composite restorations in vitro. *Oper Dent.* 2006;31(6):688–93. doi: 10.2341/05-133.
- Loomans BA, Opdam NJ, Roeters FJ, Bronkhorst EM, Burgersdijk RC. Vergleich der Approximalkontakte von Klasse II-Restaurationen aus Composites in vitro. *Oper Dent.* 2006;31(6):688–93. doi: 10.2341/05-133.
- Rosa WL, Piva E, Silva AF. Bond strength of universal adhesives: A systematic review and meta-analysis. *J Dent.* 2015 Jul;43(7):765–76. doi: 10.1016/j.jdent.2015.04.003.
- Rosa WL, Piva E, Silva AF. Verbundfestigkeit von Universalklebstoffen: Eine systematische Übersicht und Meta-Analyse. *J Dent.* 2015 Jul;43(7):765–76. doi: 10.1016/j.jdent.2015.04.003.
- Loomans BA, Opdam NJ, Roeters FJ, Bronkhorst EM, Plasschaert AJ. Influence of composite resin consistency and placement technique on proximal contact tightness of Class II restorations. *J Adhes Dent.* 2006; 8(5):305–10. Loomans BA, Opdam NJ, Roeters FJ, Bronkhorst EM, Plasschaert AJ. Einfluss von Composite-Kunststoffkonsistenz

und Platzierungstechnik auf die proximale Kontaktdichtheit von Klasse II-Restaurationen. *J Adhes Dent.* 2006;8(5):305–10.

<sup>4</sup>Bichacho N. The centripetal build-up for composite resin posterior restorations. *Pract Periodontics Aesthet Dent.* 1994 Apr;6(3):17–23. Bichacho N. Der zentripetale Aufbau für Composite-Restaurationen im Seitenzahnbereich aus Kunststoff. *Pract Periodontics Aesthet Dent.* 1994 Apr;6(3):17–23.

<sup>5</sup>Lassila L, Keulemans F, Säilynoja E, Vallittu PK, Garoushi S. Mechanical Properties and Fracture Behavior of Flowable Fiber Reinforced Composite Restorations. *Dent Mater.* 2018;34(4):598–606. Lassila L, Keulemans F, Säilynoja E, Vallittu PK, Garoushi S. Mechanische Eigenschaften und Bruchverhalten fließfähiger faserverstärkter Composite-Restaurationen. *Dent Mater.* 2018;34(4):598–606.

## GC Austria GmbH

Tel.: +43 3124 54020  
http://austria.gceurope.com

ANZEIGE

# calaject.de

„schmerzarm+komfortabel“



## Dr. Radoslav Asparuhov

absolvierte im Jahr 1998 sein Studium für Zahnmedizin an der Fakultät der Medizinischen Universität in Sofia (Bulgarien). Er spezialisierte sich auf Ästhetische Zahnmedizin und Zahnmedizin mit minimaler Intervention in seiner eigenen Privatpraxis in Sofia, die er im Jahr 1999 eröffnete. Seit Januar 2003 ist er als Berater für GC Europe NV tätig.