



Die dreidimensionale, digitale (dentale) Volumentomografie (DVT) wurde vor mehr als 20 Jahren in die Zahnmedizin eingeführt und hat sich seitdem technisch sehr verbessert, wodurch ihr Stellenwert, insbesondere in der Endodontologie und dentalen Traumatologie, enorm gestiegen ist. In zahlreichen wissenschaftlichen Studien wurde die Überlegenheit der dreidimensionalen Bildtechnik gegenüber der standardmäßigen Zahnfilmaufnahme oder Panorama-schichtaufnahme in der Beurteilung der periapikalen Region eines Zahns festgestellt. Durch diese zusätzliche Information können eine präzisere Diagnose und daraus resultierend eine adäquatere Therapie erfolgen und die Prognose für den Patienten erstellt werden.



## Behandlungsplanung in der Endodontie mithilfe der DVT-Technologie

Dr. Jürgen Wollner

Das Röntgenbild ist ein wichtiger Bestandteil der Endodontologie. Sowohl Diagnose, Behandlungsplanung, intraoperative Kontrollen, Behandlungsergebnis sowie die weitere Verlaufskontrolle werden anhand eines zweidimensionalen Röntgenbilds durchgeführt. Dieses hat aber seine Limitationen, welche nicht erst seit Kurzem bekannt sind. Schon Mitte des letzten Jahrhunderts haben Bender und Seltzer 1961 in einer Studie herausgefunden, dass periapikale Läsionen, welche auf den spongiösen Knochen begrenzt sind, nicht eindeutig erkennbar sind.<sup>1</sup> Dies wurde in zahlreichen Studien bestätigt.<sup>2-4</sup> Diese Grenzen konnten durch die Einführung der dreidimensionalen, digitalen (dentalen) Volumentomografie (DVT) in die Zahnheilkunde im Jahre 1998 überwunden werden und das bei einer wesentlich genaueren Bildgebung und reduzierten Strahlenbelastung im Vergleich zur Computertomografie.<sup>2</sup>

Allerdings schwanken die in der Literatur angegebenen Effektivdosen, die auch zwischen den verschiedenen DVT-Geräten sehr unterschiedlich sind, enorm. Dies liegt hauptsächlich an den Aufnahmeparametern, weshalb das Field

of View (FOV) für endodontologische Fragestellungen möglichst klein (< 5 cm) gehalten werden sollte. Dies wird in der S2k-Leitlinie „Dentale digitale Volumentomografie“ und den Stellungnahmen der endodontologischen Fachgesellschaften gefordert, um das ALARA-Prinzip („As low as reasonably achievable“) und die Ausführungen des Strahlenschutzgesetzes einzuhalten.<sup>5</sup>

### Behandlungsplanung mithilfe der DVT-Technologie

Für eine adäquate Diagnosestellung und der daraus resultierenden Therapieplanung sind in der Endodontologie neben einer klinischen Untersuchung sowie Anamneseerhebung auch Röntgenaufnahmen notwendig. Standardmäßig wird hierfür die zweidimensionale Zahnfilmaufnahme verwendet, wobei die Beurteilung der periapikalen Region eines Zahns entscheidend ist. Bei komplizierten Fällen, bei denen mithilfe des periapikalen Röntgenbilds keine ausreichende Diagnose erstellt werden kann, ist es sinnvoll, die DVT einzusetzen. Hier ist diese der Zahnfilmaufnahme signifikant überlegen.<sup>6-10</sup>

Dadurch kann es in vielen Fällen nach der Anfertigung eines DVTs zu Veränderungen der davor erstellten Diagnose und Therapieplanung kommen. Bei komplizierten Fällen kann diese Änderung sogar über 50 Prozent betragen. Somit hat die DVT eine signifikante Auswirkung auf Diagnosestellung und Behandlungsplanung in der Endodontologie.<sup>11-14</sup> Im Laufe der letzten Jahre hat der Autor bei Kongressen im In- und Ausland eine Präsentation mit interaktiver anonymer Einbindung der Teilnehmer mithilfe eines Abstimmensystems durchgeführt. Mittlerweile sind dadurch mehr als 500 Abstimmergebnisse entstanden. Hierbei wurde die Therapieplanerstellung vor und nach einer DVT-Aufnahme verglichen. Die Teilnehmer konnten sich Anamnese, klinische Untersuchung und Röntgenbilder des jeweiligen Falls anschauen, worauf sie aus einer Reihe von möglichen Therapieplanungen eine Auswahl auf ihrem Abstimmgerät bestätigen mussten, dessen Ergebnis dann sofort in der Präsentation zu sehen war. Dann wurden die verschiedenen Schnittebenen des DVTs gezeigt, und die Teilnehmer konnten erneut ihre Therapie festlegen. Hierbei kam es bei den meisten Fällen zu einer

# INTERNATIONAL BLOOD CONCENTRATE DAY

ONLINE-ANMELDUNG/  
KONGRESSPROGRAMM

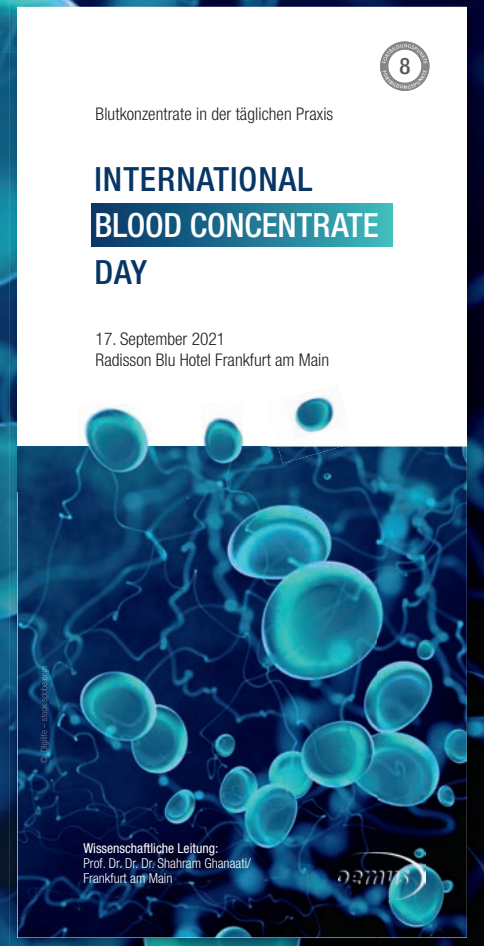

[www.bc-day.info](http://www.bc-day.info)

## Blutkonzentrate im Praxisalltag

Am 17. September 2021 findet unter der Leitung von Prof. Dr. Dr. Dr. Shahram Ghanaati in Frankfurt am Main zum zweiten Mal der International Blood Concentrate Day statt. Gegenstand des Symposiums ist der wissenschaftlich fundierte Einsatz von Blutkonzentraten in der Regenerativen und Allgemeinen Zahnheilkunde. Blutkonzentrate werden aus dem patienteneigenen peripheren Blut hergestellt. Dieses bioaktive autologe System optimiert durch die Unterstützung der patienteneigenen Regeneration z.B. den Erfolg dentaler Implantate. Noch bedeutender ist der Einsatz von Eigenblutkonzentrat in der Parodontologie, wenn es z.B. darum geht, die Erhaltung des Zahnes regenerativ zu unterstützen. Im Rahmen des Symposiums werden die unterschiedlichen Facetten des Einsatzes von Eigenblutkonzentraten in der modernen Zahnmedizin und damit der Trend zur Biologisierung des Knochen- und Weichgewebes dargestellt und mit den Teilnehmern diskutiert. Kongressbegleitende Workshops am Freitagvormittag runden das Programm ab.

Hinweis: Die Veranstaltung wird entsprechend der geltenden Hygiene-richtlinien durchgeführt!



Fax an **+49 341 48474-290**

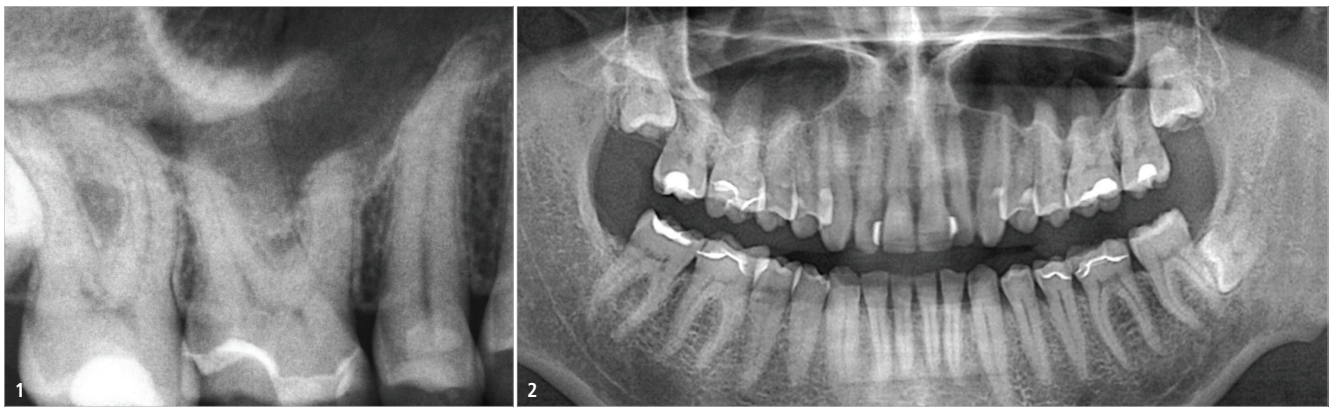
Bitte senden Sie mir das Programm zum INTERNATIONAL BLOOD CONCENTRATE DAY zu.

\_\_\_\_\_  
Titel, Name, Vorname

\_\_\_\_\_  
E-Mail-Adresse (Für die digitale Zusendung des Programms.)

Stempel





**Abb. 1:** Periapikales Röntgenbild. – **Abb. 2:** Das Orthopantomogramm (OPG).

signifikanten Veränderung der Therapieentscheidung, welche sich proportional zum Schwierigkeitsgrad des Falls steigerte. Dies bestätigt wiederum die Ergebnisse mehrerer Studien.<sup>8,12,13,15</sup> Ein wichtiger Punkt der Leitlinienempfehlung für die Endodontologie, der leider in der Praxis immer wieder missachtet wird, ist die Forderung nach einer kleinvolumigen und hochauflösenden DVT-Aufnahme. Im Gegensatz zu den Indikationen für die anderen Bereiche der Zahnheilkunde handelt es sich in der Endodontologie immer um sehr feine Strukturen, welche bei großvolumigen Aufnahmen oft nicht mehr diagnostizierbar sind und diese dadurch unbrauchbar werden.

### Klinischer Fall

Für die Abstimmung lag unter anderem der folgende Fall zugrunde: Ein 45-jähriger Patient klagte über leichte, unregelmäßige diffuse Beschwerden im rechten Oberkiefer, die er seit mehreren Jahren hatte. Er habe bereits mehrere Zahnärzte und HNO-Ärzte konsultiert, allerdings ohne therapeutische Eingriffe. Der Perkussionstest der Zähne

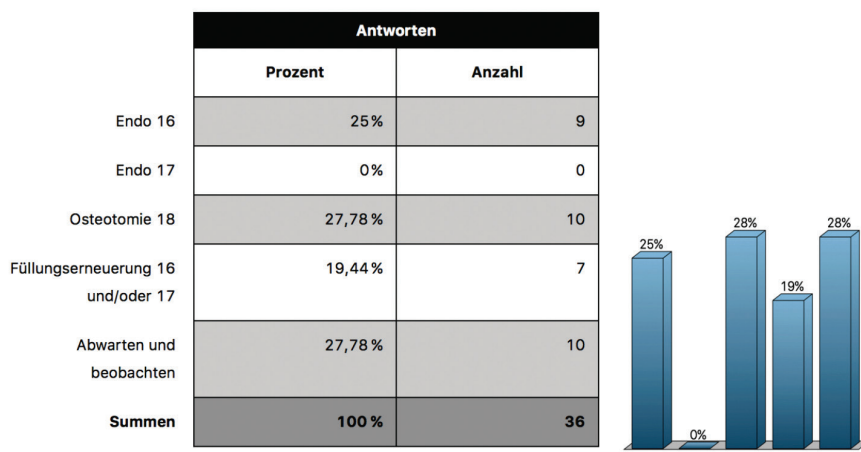
14–17 war negativ, der Sensibilitätstest gleichmäßig schwach positiv. Die sondierbaren Zahnfleischtaschen lagen mit 2 mm im physiologischen Bereich und alle Zähne waren klinisch fest. Auch die Füllungen der Zähne 16 und 17 waren ohne Befund. Sowohl auf dem periapikalen Röntgenbild als auch auf dem Orthopantomogramm (OPG) ließen sich keine pathologischen Befunde bezüglich der Schmerzsymptomatik erkennen (Abb. 1 und 2).

Das Ergebnis der Abstimmung vor dem DVT zeigte eine relativ gleichmäßige Verteilung der verschiedenen Therapieoptionen, was sich wiederum aus der Komplexität des Falls ergibt. Interessant war auch die Tatsache, dass hier kein Teilnehmer den Zahn 17 behandeln würde (Abb. 3).

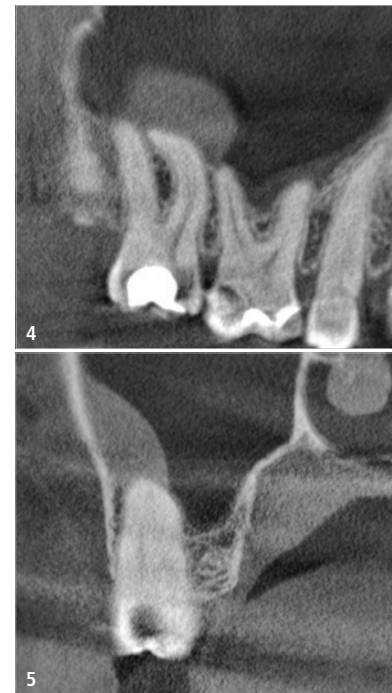
Auf der sagittalen und koronalen Schnittebene des DVTs ließ sich eine Veränderung der Kieferhöhlenschleimhaut im Bereich der mesiobukkalen Wurzel des Zahns 17 erkennen (Abb. 4 und 5). Nach Ansicht der DVT-Aufnahme änderten die Teilnehmer ihre Meinung deutlich. 92 Prozent würden nun eine Wurzelkanalbehandlung am Zahn 17 durchführen (Abb. 6).

Nach der endodontischen Behandlung war der Patient beschwerdefrei. Abbildung 7 zeigt die Kontrollaufnahme. Da eine Recall-Aufnahme des Zahns in diesem Fall keinen Sinn gemacht hätte, da vorher auch keine Veränderung zu erkennen war, wurde ein Jahr postoperativ ein Recall-DVT erstellt, auf dem deutlich die Normalisierung der Kieferhöhlenschleimhaut erkennbar war (Abb. 8 und 9).

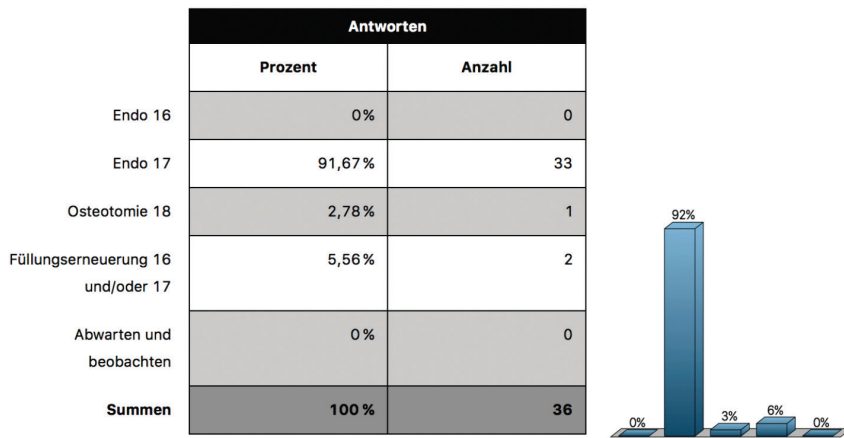
Als wissenschaftliche Bestätigung des klinischen Falls kann eine Studie von Mailet et al. zitiert werden, welche zeigt, dass weit mehr als 50 Prozent der Fälle mit Sinusitis maxillaris eine dentogene Ursache besitzen. In den meisten Fällen ist die palatinale Wurzel des ersten Molaren dafür verantwortlich, gefolgt von der mesiobukkalen Wurzel des zweiten.<sup>16</sup>



**Abb. 3:** Ergebnis der Abstimmung vor dem DVT, keine endodontische Behandlung an Zahn 17.



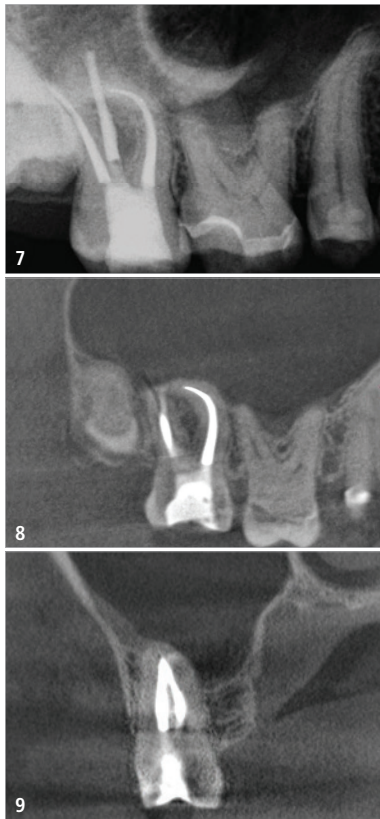
**Abb. 4 und 5:** Sagittale und koronale Schnittebene des DVTs. Veränderung der Kieferhöhlenschleimhaut im Bereich der mesiobukkalen Wurzel bei Zahn 17.



**Abb. 6:** Ergebnis der Abstimmung nach der DVT-Aufnahme, 92 Prozent würden nun eine Wurzelkanalbehandlung an Zahn 17 durchführen.

## Grenzen der DVT

Wie bereits in zahlreichen Studien gezeigt wurde, ist die DVT in vielen Bereichen dem periapikalen Röntgenbild überlegen. Sie verbessert die diagnostische Sicherheit und kann in manchen Fällen bei der Therapieentscheidung sehr hilfreich sein. Es gibt natürlich auch Grenzen der DVT, welche besonders durch das Auftreten von Artefakten begründet sind. Es gibt physikalische, gerätebedingte und patientenverursachte Artefakte.<sup>14,17</sup> Befinden sich Restaurationen, Wurzelkanalfüllungen, metallische Stifte, Kronen oder Implantate im Field of View, kann



**Abb. 7:** Kontrollaufnahme von Zahn 17. – **Abb. 8 und 9:** Recall-DVT von Zahn 17 ein Jahr postoperativ. Sagittale und koronale Schnittebene des DVTs.

die Auswertung eines DVTs deshalb manchmal erschwert sein oder auch vollkommen unmöglich werden.<sup>3,18</sup>

## Fazit

Sowohl die Ergebnisse der interaktiven Präsentationen als auch die zahlreichen Studien bestätigen der DVT ein hohes Einsatzpotenzial in allen Bereichen der Zahnheilkunde und speziell in der Endodontologie. Natürlich ist und bleibt das periapikale Röntgenbild momentan die Technik der Wahl, allerdings wird die dreidimensionale Bildgebung in der Zukunft ihren bis jetzt erreichten Stellenwert sicherlich noch ausbauen. Hierfür sind langfristig weitere wissenschaftliche Studien mit hohem Evidenzgrad notwendig, um die momentanen Erkenntnisse zu bestätigen. Trotz aller Vorteile darf nicht vergessen werden, dass die effektive Strahlenbelastung bei der DVT höher ist als beim konventionellen Röntgen und der Vorteil einer DVT-Aufnahme das potenzielle Risiko für den Patienten überwiegen sollte.

Abbildungen: © Dr. Jürgen Wollner

## Kontakt



### Dr. Jürgen Wollner

Kornmarkt 8  
90402 Nürnberg  
jw@zahnarzt-wollner.de  
www.zahnarzt-wollner.de

# Hier ist alles für Sie drin.

Der Komet Stiftkoffer zum Aktionspreis.

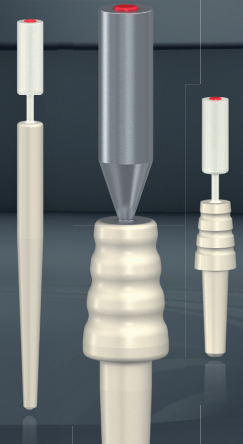
%

3 ER Stiftsets +  
Behandlungsständer  
zum Aktionspreis von

379,- €\*



Jetzt bestellen



\* Netto-Festpreis zzgl. ges. MwSt. Die Aktion ist gültig bis zum 31.10.2021 und nicht mit anderen Aktionen oder Rabatten kombinierbar.