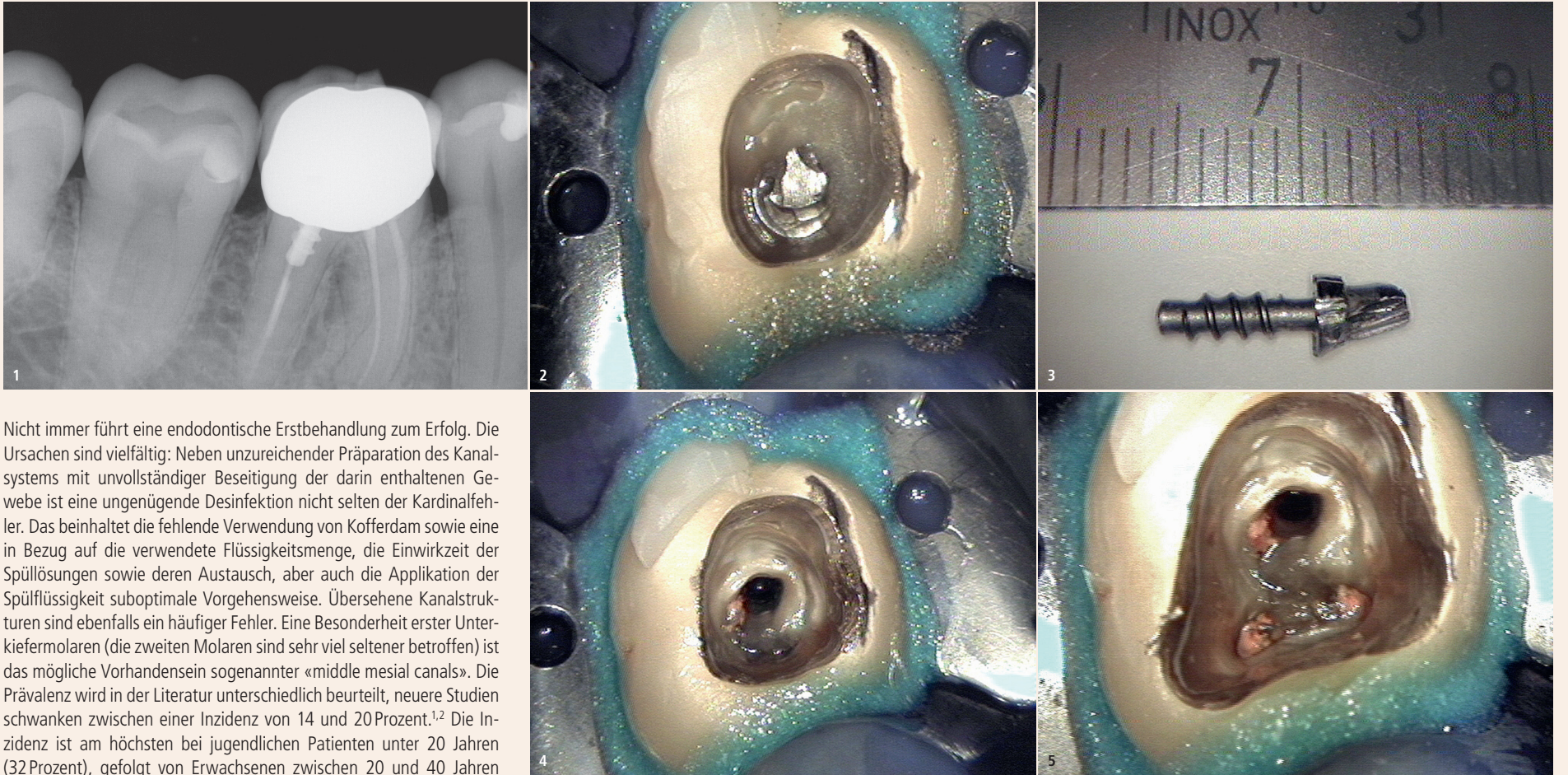


Komplexe Revision eines Unterkiefermolaren mit fünf Kanälen

Die Revision von endodontischen Misserfolgen im Molarenbereich hält viele Herausforderungen bereit. Von Dr. med. dent. Bernard Bengs, Berlin.



Nicht immer führt eine endodontische Erstbehandlung zum Erfolg. Die Ursachen sind vielfältig: Neben unzureichender Präparation des Kanalsystems mit unvollständiger Beseitigung der darin enthaltenen Gewebe ist eine ungenügende Desinfektion nicht selten der Kardinalfehler. Das beinhaltet die fehlende Verwendung von Kofferdam sowie eine in Bezug auf die verwendete Flüssigkeitsmenge, die Einwirkzeit der Spüllösungen sowie deren Austausch, aber auch die Applikation der Spüllösung suboptimale Vorgehensweise. Übersehene Kanalstrukturen sind ebenfalls ein häufiger Fehler. Eine Besonderheit erster Unterkiefermolaren (die zweiten Molaren sind sehr viel seltener betroffen) ist das mögliche Vorhandensein sogenannter «middle mesial canals». Die Prävalenz wird in der Literatur unterschiedlich beurteilt, neuere Studien schwanken zwischen einer Inzidenz von 14 und 20 Prozent.^{1,2} Die Inzidenz ist am höchsten bei jugendlichen Patienten unter 20 Jahren (32 Prozent), gefolgt von Erwachsenen zwischen 20 und 40 Jahren (23 Prozent), über 40-Jährige sind mit 3,8 Prozent nur selten betroffen.² Im Ergebnis führt dies potenziell zum Verbleib von Mikroorganismen und Geweberesten in anatomischen Strukturen, Nährboden für eine postendodontische Erkrankung. Ziel einer Revision ist es, die Fehler der Primärbehandlung zu korrigieren und so bestehende Entzündungsprozesse und ggf. klinische Beschwerden wie Empfindlichkeit auf Druck oder Perkussion bzw. Schmerzen zum Ausheilen zu bringen.

Fallbeschreibung

Im hier präsentierten Fall stellte sich ein Überweisungspatient, 48 Jahre alt, zur Beratung vor. Der Zahn 46 war anderorts zu einem nicht mehr bestimmbar Zeitpunkt wurzelkanalbehandelt worden,

Abb. 1: Präoperatives Röntgenbild des Hauszahnarztes von Zahn 46. – **Abb. 2:** Trepanation Zahn 46, Stift ist freigelegt. – **Abb. 3:** Entfernter Schraubstift. – **Abb. 4:** Zahn 46 nach Stiftentfernung. – **Abb. 5:** Freilegung der alten Wurzelfüllungen.

die Entdeckung einer apikalen Parodontitis im Röntgenbild der Überweiserin war ein Zufallsbefund (Abb. 1). Der Zahn war nicht perkussionsempfindlich oder druckdolent, die Sondierungstiefe betrug 3 mm, der Lockerungsgrad 0. Um den Umfang des Entzündungsprozesses und die anatomischen Rahmenbedingungen optimal beurteilen zu können, wurde ein hochauflösendes DVT mit einem Volumen von 40x40 mm angefertigt (Veraviewepocs 3D F40, J. Morita Europe). Wie in Studien nachgewiesen werden konnte, ist die Entdeckung akzessorischer Kanalstrukturen und apikaler Parodontitiden mittels

DVT der zweidimensionalen Röntgentechnik überlegen.³ Dies gilt jedoch insbesondere für Kleinfeld-DVT-Aufnahmen (40x40 mm o. Ä.). Die häufig durchgeführten Grossfeld-DVTs sind für endodontische Fragestellungen aufgrund der unzureichenden Detailauflösung der extrem feinen Kanalstrukturen oft unbrauchbar und sollten deshalb z. B. auf die Implantatdiagnostik oder Operationsplanungen eingegrenzt angewendet werden.

Ein Problem bei den 3D-CT-Aufnahmen – und darum handelt es sich hier ja – sind durch metallische oder stark röntgenkontrastgebende

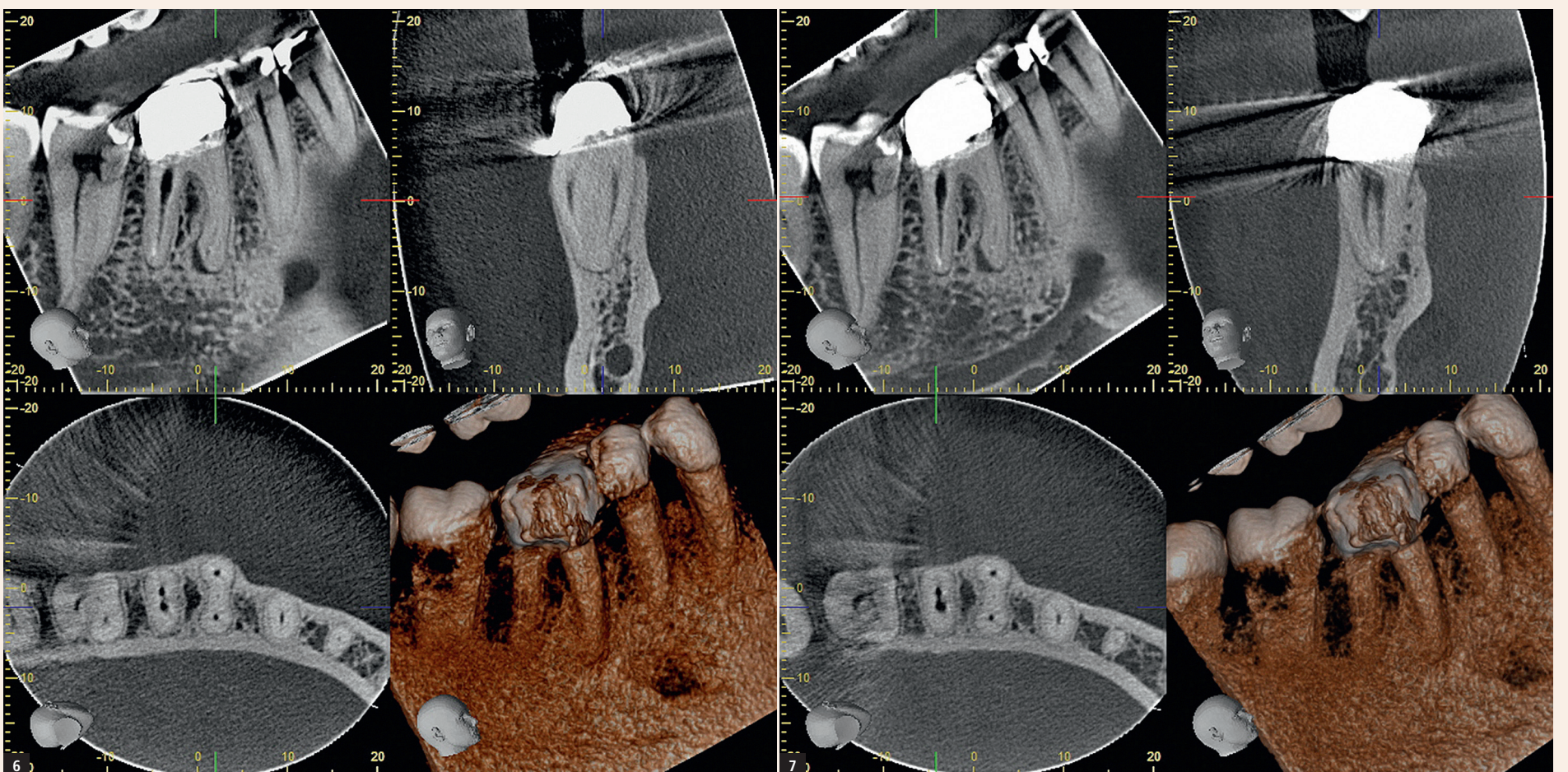


Abb. 6: Screenshot DVT Zahn 46: Der «middle mesial canal» ist gut erkennbar. – **Abb. 7:** Screenshot DVT Zahn 46: Die Konfluenz der distalen Kanäle ist gut erkennbar.

Strukturen hervorgerufene Artefakte, die eine Beurteilung feinsten Details infolge von Strahlenaufhärtungen stark beeinträchtigen können. Dazu zählen insbesondere metallische oder keramische Stiftsysteme, aber auch Wurzelfüllmassen oder Calciumhydroxideinlagen.

Im vorliegenden Fall wurde deshalb nach der Trepanation (Abb. 2) zunächst der Schraubstift aus der distalen Wurzel mithilfe von Ultraschallaufsätzen (VDW.ULTRA®, VDW) entfernt (Abb. 3 und 4). Nach der vollständigen Freilegung aller alten Wurzelfüllungen zeigte sich eine leicht asymmetrische Anordnung des Stiftkanals distal (Abb. 5) – ein Hinweis auf ein bislang nicht vollständig erfasstes distobukkales Kanalsystem. Dann wurde die Guttapercha entfernt (Pro-Taper D1–D3, Dentsply Sirona) und eine initiale Kanalpräparation durchgeführt, um im Anschluss eine artefaktfreie 3D-Aufnahme erstellen zu können. Der Kofferdam wurde hierzu entfernt und der Zahn für die Aufnahme provisorisch verschlossen. Die Screenshots (Abb. 6 und 7) zeigen neben einer Osteolyse im Periapex der mesialen Wurzel sehr klar jeweils zwei separate Kanäle in der mesialen und distalen Wurzel sowie eindeutige Anzeichen eines akzessorischen Kanals zwischen dem mesiobukkalen und mesiolingualen Kanal, ein sogenannter middle mesial canal.

In Anbetracht des Alters des Patienten stellt dies also einen recht seltenen Fall dar. Die beiden «Hauptkanäle» liegen hier ziemlich weit entfernt voneinander, was ein Hinweis auf einen zusätzlichen Kanal sein kann, aber nicht muss.⁴

Mithilfe des DVT liess sich die Arbeitslänge der Kanäle sowie die weitere Aufbereitung bereits vor Wiederanlegen des Kofferdams sehr genau festlegen. Es folgte eine medikamentöse Einlage (UltraCal™, Ultradent Products) sowie ein adhäsiver Verschluss des Zahns. Zwei Wochen später wurde nach Wiedereröffnung zunächst der Isthmus zwischen den mesialen Kanälen mit einem Hartmetallbohrer (Endo-Explorer 1®, Komet) in die Tiefe präpariert, um den akzessorischen Kanal freizulegen. Nach Erschliessung des Gleitpfades mit Kerr-Feilen ISO 06-015 wurde die Arbeitslänge röntgenologisch bestätigt (Abb. 8). Die rotierende Aufbereitung erfolgte unter ständiger endometrischer Überprüfung der Arbeitslänge (Root ZX, J. Morita Europe) mit NiTi-Feilen (HyFlex™ CM, COLTENE), je nach Kanal und Umfang der Infektion mit angepasster Aufbereitungsgeometrie: mesiobukkal und mesiolingual bis 35.06, middle mesial bis 30.06, um der Wurzeleinziehung Rechnung zu tragen. Distobukkal und distolingual aufgrund des stark infizierten Kanalwanddentins und eines Wurzelquerschnitts, der dies erlaubte, bis 60.04. Isthmen und Finnen wurden darüber hinaus mit Endosonore-Feilen ISO 20 unter Anwendung geringer Ultraschallintensität sonoabrasiv präpariert. Während der gesamten Aufbereitung wurde permanent mit erwärmtem NaOCl 6% (CanalPro™, COLTENE) gespült, die Aktivierung der Flüssigkeit geschah mittels Schall (EDDY®, VDW).

Nach erfolgter Abschlussspülung (EDTA 17%, nachfolgend NaOCl 6%) sowie Kanaltrocknung mit sterilen Papierspitzen und Alkohol wurde in der distalen Wurzel im apikalen Drittel in den Kanälen jeweils ein MTA-Plug (MTA Angelus®, Angelus) eingebracht (Abb. 9), da aufgrund des weiten Präparationsquerschnitts bei warm-vertikaler Wurzelfülltechnik eine Extrusion von Füllmaterial sehr leicht vorkommen kann. Die Röntgenkontrolle der MTA-Plugs und der nach Conefit in die mesialen Kanäle eingebrachten Masterpoints vor Durchführung der Wurzelfüllung ist obligat (Abb. 10), sie zeigt darüber hinaus einen separaten Verlauf der drei mesialen Kanäle. Dies stellt eine Rarität dar, in ca. 85 Prozent der Fälle konfluiert der mittlere Kanal mit dem bukkalen oder lingualen.⁴ Die Wurzelfüllung in warm-vertikaler Kompaktion (Abb. 11) erfolgte mittels AH plus® (Dentsply Sirona) und Guttapercha (Autofit Gutta-Percha™, Kerr). Nach röntgenologischer Überprüfung der Wurzelfüllung (Abb. 12) wurde der Zahn direkt noch unter dem Mikroskop adhäsiv mit Komposit (Rebilda DC, VOCO) und einem dualhärtenden Adhäsivsystem (Excite® DSC, Ivoclar Vivadent) verschlossen. Auf die Setzung eines Glasfaserstifts wurde aufgrund der konfluierenden Kanalquerschnitte in der distalen Wurzel bewusst verzichtet, das Einbringen des niedrigviskosen Komposits in die Aussparungen von fünf Kanäleingängen schafft ohnehin eine ausreichende Retention für das Aufbau- bzw. Verschlussmaterial.

Bei der Kontrolle nach sechs Monaten präsentierte sich der Zahn klinisch symptomfrei, jedoch war der Entzündungsprozess an der mesialen Wurzelspitze noch gut im Röntgenbild erkennbar (Abb. 13). Bei der Ein-Jahres-Kontrolle zeigte sich dann eine sehr gute Ausheilung der apikalen Läsion (Abb. 14).

Kritische Beurteilung und Fazit

Der Ablauf dieser Revision mit einer Vielzahl von Einzelschritten zeigt, dass auch komplizierte Behandlungen sicher und Erfolg versprechend durchzuführen, jedoch sehr zeitaufwendig und materialintensiv in der Umsetzung sind. Es bedarf einer sehr guten Planung und Strategie für eine reibungslose Abfolge. Wäre eine Durchführung der Behandlung auch ohne die 3D-Diagnostik möglich gewesen?

Für einen sehr erfahrenen und routinierten Behandler vielleicht schon, insbesondere, wenn die anatomische Landkarte bzw. ein Isthmus Hinweise auf einen akzessorischen Kanal gibt.⁵

Doch auch Routiniers können Kanalstrukturen übersehen. Im vorliegenden Fall musste eine ca. 2 mm dicke Dentinschicht über dem akzessorischen Kanal hochtourig bis zu dessen Freilegung abgetra-

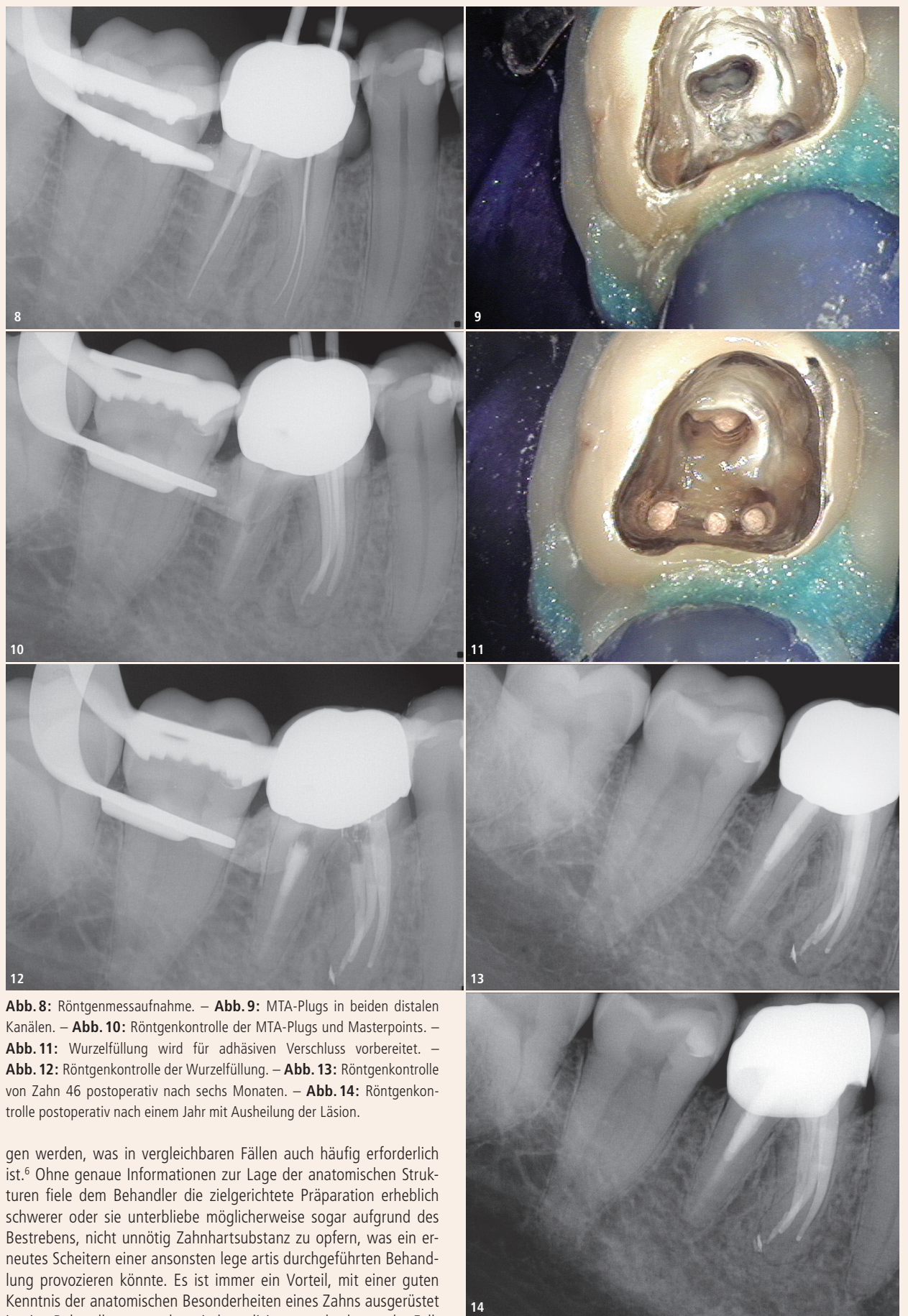


Abb. 8: Röntgenmessaufnahme. – **Abb. 9:** MTA-Plugs in beiden distalen Kanälen. – **Abb. 10:** Röntgenkontrolle der MTA-Plugs und Masterpoints. – **Abb. 11:** Wurzelfüllung wird für adhäsiven Verschluss vorbereitet. – **Abb. 12:** Röntgenkontrolle der Wurzelfüllung. – **Abb. 13:** Röntgenkontrolle von Zahn 46 postoperativ nach sechs Monaten. – **Abb. 14:** Röntgenkontrolle postoperativ nach einem Jahr mit Ausheilung der Läsion.

gen werden, was in vergleichbaren Fällen auch häufig erforderlich ist.⁶ Ohne genaue Informationen zur Lage der anatomischen Strukturen viele dem Behandler die zielgerichtete Präparation erheblich schwerer oder sie unterbliebe möglicherweise sogar aufgrund des Bestrebens, nicht unnötig Zahnhartsubstanz zu opfern, was ein erneutes Scheitern einer ansonsten lege artis durchgeführten Behandlung provozieren könnte. Es ist immer ein Vorteil, mit einer guten Kenntnis der anatomischen Besonderheiten eines Zahns ausgerüstet in eine Behandlung zu gehen, je komplizierter und seltener der Fall, desto grösser der Vorteil. In nicht wenigen Fällen dürfte die dreidimensionale anatomische Detailkenntnis sogar der Schlüssel zum Gesamterfolg sein, da so die Voraussetzungen für eine zahnangepasste Präparation einerseits und zielgerichtetes mechanisches und chemisches Aufbereiten andererseits bestmöglich vorliegen. Es bedarf allerdings eines Operationsmikroskops, um die gewonnenen Erkenntnisse im Anschluss dann auch praktisch umsetzen zu können. Insgesamt ist dies ein klares Plädoyer für eine DVT-gestützte Behandlungsplanung, das Vorliegen einer rechtfertigenden Indikation vorausgesetzt. Das ist bei hinreichend komplexen Anatomien nach Dafürhalten des Autors in sehr vielen Fällen gegeben. **III**

of the Pulp Chamber Floor and the Prevalence of Middle Mesial Canals in Mandibular First Molars: An In Vivo Analysis. J Endod 2017 Nov; 43(11): 1797–1801.

⁶Azim AA, Deutsch AS, Solomon, CS. Prevalence of middle mesial canals in mandibular molars after guided troughing under high magnification: an in vivo investigation. J Endod 2015 Feb; 41(2):164–168.



Dr. Bernard Bengs

Spezialist für Endodontologie
der DGET
Praxis für Endodontie Berlin-Mitte
Voxstr. 1
10785 Berlin, Deutschland
dr.bengs@gmx.de
www.endodontie-berlin-mitte.de



¹Tahmasbi M, Jalali P, Nair MK, Barghan S, Nair UP. Prevalence of Middle Mesial Canals and Isthmi in the Mesial Root of Mandibular Molars: An In Vivo Cone-beam-Computed Tomographic Study. J Endod 2017 Jul; 43(7):1080–1083.

²Nosrat A, Deschenes RJ, Tordik PA, Hicks ML, Fouad AF. Middle mesial canals in mandibular molars: incidence and related factors. J Endod 2015 Jan; 41(1): 28–32.

³Jang YE, Kim BS, Kim Y. Clinical Factors Associated with apical Periodontitis Visible on Cone-beam Computed Tomography but missed with Periapical Radiographs: A Retrospective Clinical Study. J Endod 2020 Jun; 46(6):832–838.

⁴Weinberg EM, Pereda AE, Khurana S, Lotlikar PP, Falcon C, Hirschberg C. Incidence of Middle Mesial Canals Based on Distance between Mesial Canal Orifices in Mandibular Molars: A Clinical and Cone-beam Computed Tomographic Analysis. J Endod 2020 Jan; 46(1):40–43.

⁵Akbarzadeh N, Aminoshariae A, Khalighinejad N, Palomo JM, Syed A, Kulild JC, Sadeghi G, Mickel A. The Association between the Anatomic Landmarks