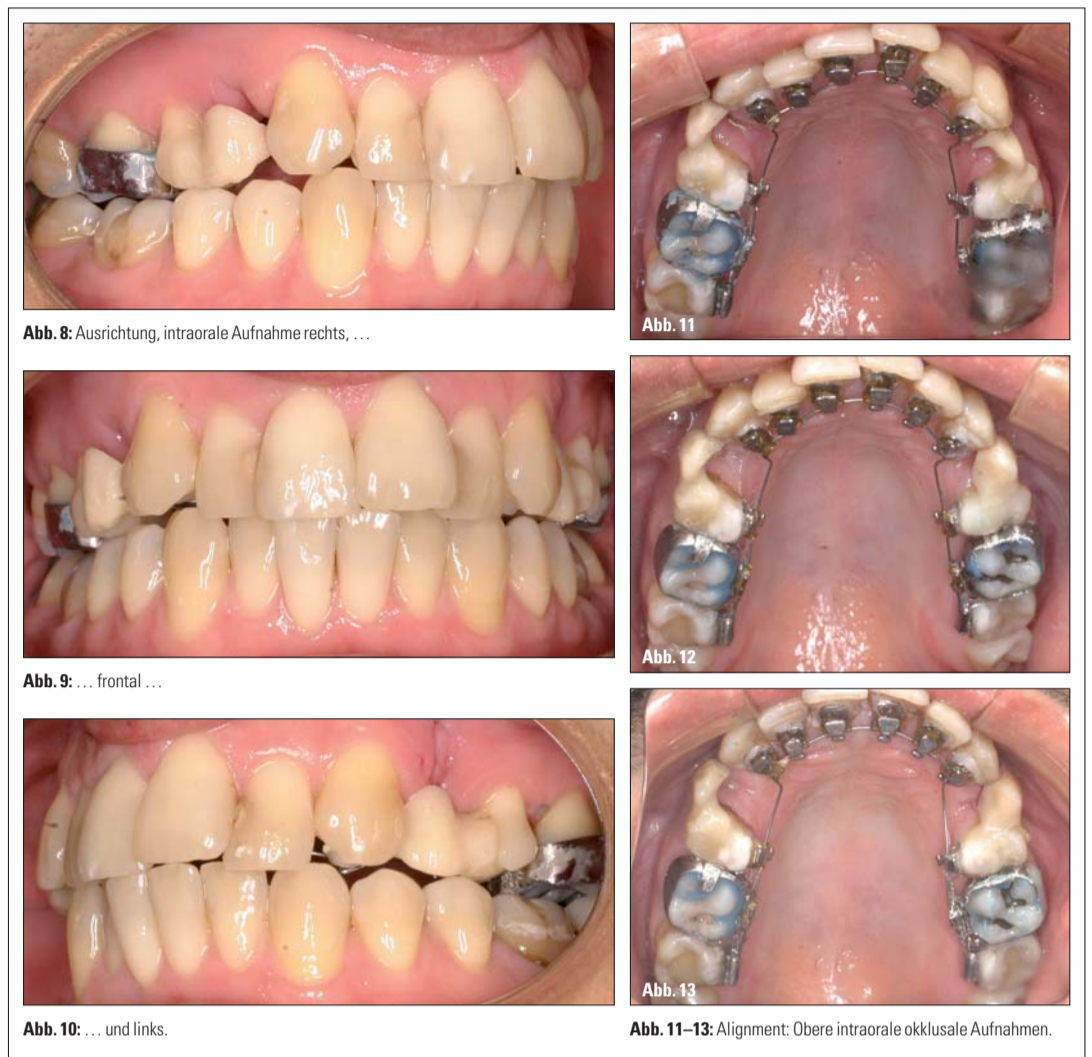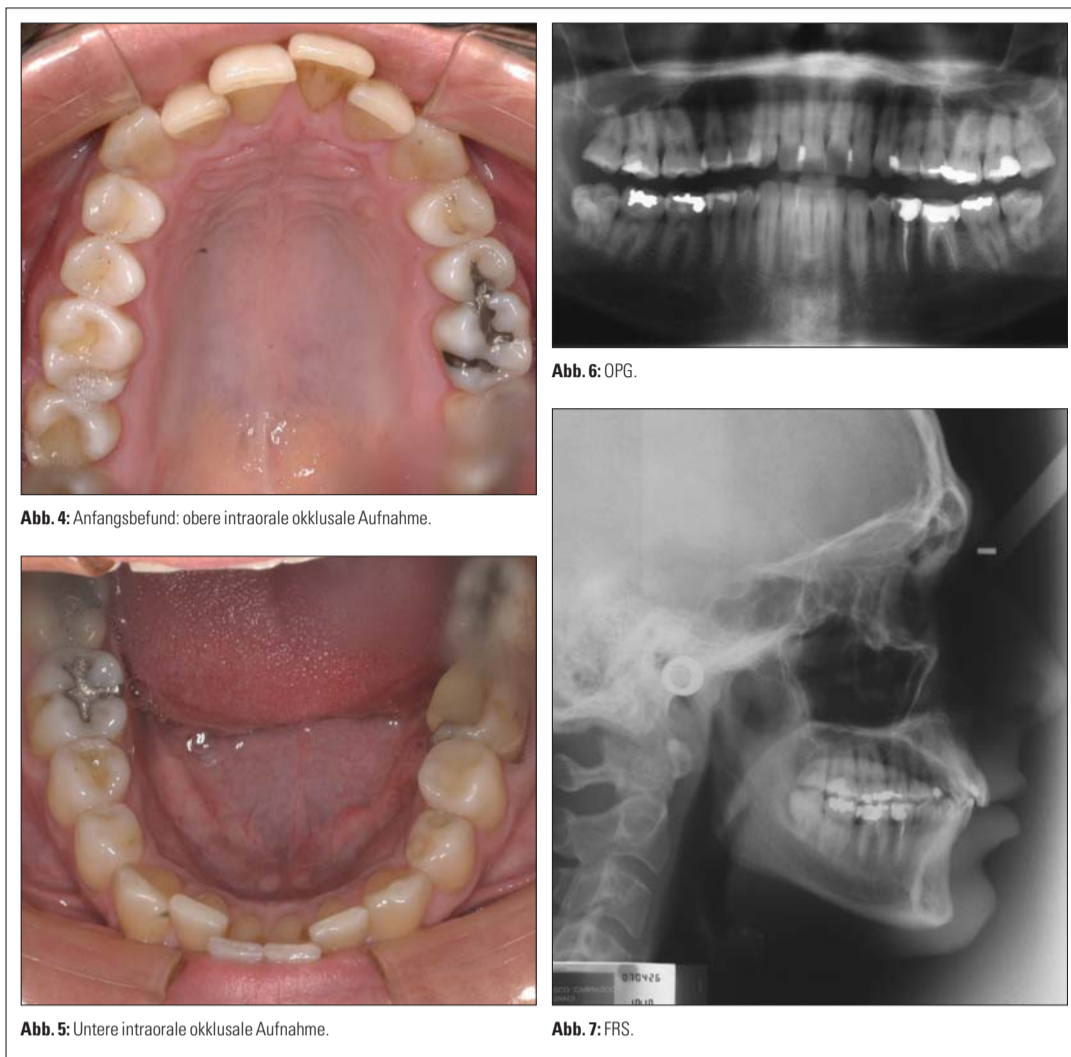


Linguale Orthodontie nach Maß



Fortsetzung von Seite 1

Danach wird mit einem Skalpell oder Punch das Weichgewebe getrennt (Abb. 17),

der kortikale Knochen mittels Pilotbohrer perforiert (Abb. 18) und das Miniimplantat gesetzt (Abb. 19). Inwieweit dieses genügend

stabil inseriert wurde, sollte vom Behandler mithilfe einer College-Pinzette überprüft werden (Abb. 20). Abbildung 21 zeigt das in-

serierte Miniimplantat. Die gleiche Technik kann dann bei der Insertion des rechten Pins angewendet werden (Abb. 22).

Der Behandlungsfortschritt im Unterkiefer ist in den Abbildungen 27 bis 31 und das Gesamtergebnis in den Abbildungen 32 bis 38 dargestellt.

Zusammenfassung

Mithilfe der linguale Kieferorthopädie sowie dem Einsatz

Fortsetzung auf Seite 6

ANZEIGE

DGKFO MESSESTAND N3

TELE DENTA
Funktion & Ästhetik
Kieferorthopädische & dentale Produkte

- Neue Innovationen ✓
- Qualitativ hochwertige Produkte (ISO + CE) ✓
- Online Shopping Service ✓
- Attraktive Preise durch Direktversand ✓

NiTi-Bögen ab 0,29€		AQUASPLINT Kit ab 36,67€
Roth und MBT Brackets ab 0,59€		Netzbasis-Retainer ab 18,66€
Molaren Tubes ab 0,99€		Bitte besuchen Sie uns auch online:
Entbänderung Fräse ab 1,49€		www. TELE DENTA .de

WIR WÜRDEN UNS FREUEN, WENN SIE UNS AN UNSEREM MESSESTAND (N 3) AUF DER DIESJÄHRIGEN DGKFO MESSE IN FRANKFURT BESUCHEN.

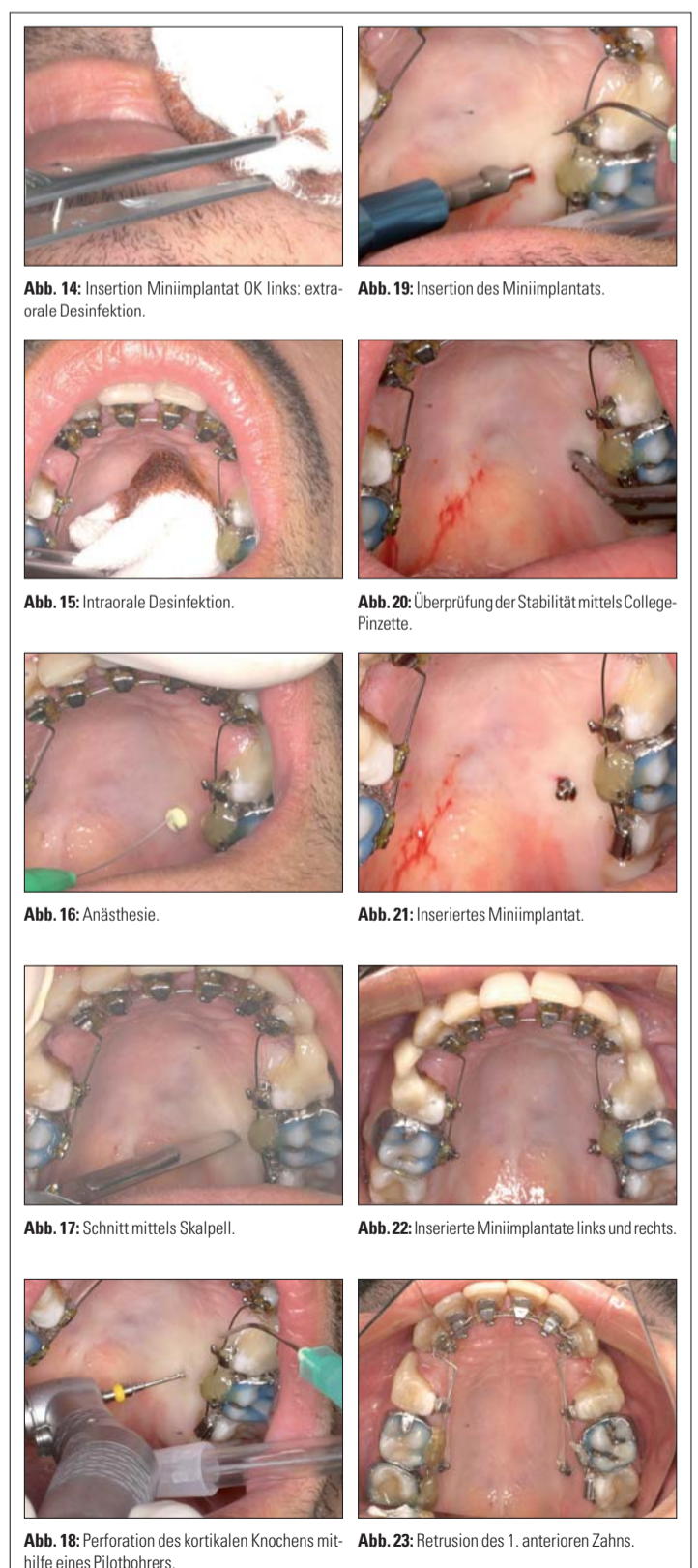
serierte Miniimplantat. Die Schrauben werden normalerweise zwischen den ersten und zweiten Prämolaren in Fällen mit maximaler Verankerung gesetzt, wobei die Insertionshöhe davon abhängt, wie viel Überbisskontrolle letztlich erforderlich ist. Je mehr apikal die Insertion des Miniimplantats erfolgt, je stärker wird der Schneidezahn während der Retrusion intrudiert sein.^{4,9-11}

Dann wird von Eckzahn-zu-Eckzahn eine Ser-Ligatur gespannt und zur Retrusion der Schneidezähne eine Elastikkette oder Close Coil Feder von den Eckzähnen zu den Miniimplantaten eingesetzt (Abb. 23). Sofern die Befestigung der Elastikkette hierbei am Haken des Eckzahnbrackets erfolgt, fördert dies die Reduzierung des Schneidezahntorques. Zur Kontrolle des Torques ist es notwendig, Crimp-Haken an der mesialen Seite der Eckzähne zu verwenden.^{9,11,19} Je länger der Haken hierbei gewählt ist, desto geringer ist der Torqueverlust während der Retrusion. Sind die Schneidezähne dann retrudiert, sollte die Abtrennung der provisorischen Zähne erfolgen (Abb. 24-26).

Nach erfolgtem Lückenschluss wird der Fall mit einem .016"er TMA-Bogen mit den erforderlichen Biegungen 1. Ordnung fertig behandelt, um so das Therapieziel zu erreichen.

Im Unterkiefer wurden folgende Bogensequenzen eingesetzt:

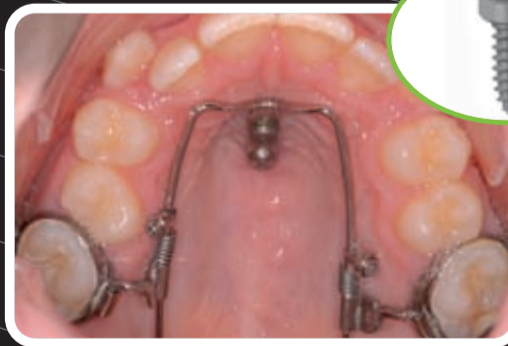
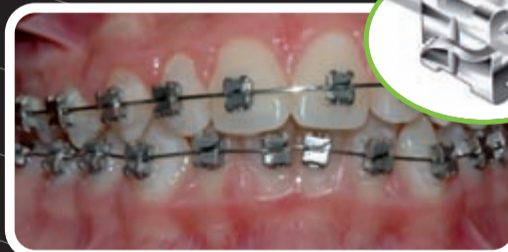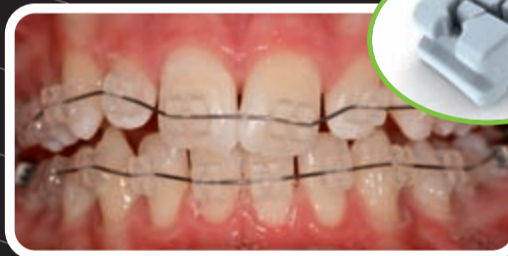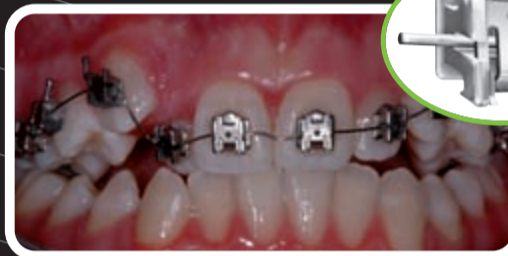- a. Ausrichtung, Nivellierung und Rotationskorrektur - .016"er NiTi
- b. Torqueübertragung - .0175" x .0175"er TMA
- c. Bogenausformung - .016" x .022"er Stahlbogen
- d. Finishing - .016"er TMA





Besuchen Sie uns
auf der **DGKFO-Jahrestagung**
(Halle 5.1, Stand C4) und
profitieren Sie von **Rabatten**
bis **50 %!**

QUALITÄT HAT
schon lange
EINEN NAMEN
dentalline
orthodontic products ▶



Was vor 40 Jahren mit
Rocky Mountain® Germany begann,
ist eine bis heute währende
Erfolgsgeschichte.



dentalline Handelsgesellschaft mbH & Co KG
Karlsruher Str. 91 • 75179 Pforzheim
Tel.: +49 (0)72 31/97 81 0 • Fax: +49 (0)72 31/97 81 15
E-Mail: info@dentalline.de • www.dentalline.de

dentalline
orthodontic products ▶

– kompetenter und zuverlässiger Partner der Firmen




Bunte Vielfalt

... lebensfroh



und problemlos

VON KOPF BIS FUSS

BIOCRYL® M

Die effektive Art Zahnsparren
zeitsparend zu fertigen.

BIOCRYL® M Platten für eine schnelle, mühelose Herstellung: Einfach tiefziehen, ausschneiden – fertig!



Weitere Vorteile der KFO-DESIGN-Platten

- BIOCRYL® M Platten sind in fünf ansprechenden und trendigen Farbkreationen erhältlich: Tiger, Zebra, Rainbow, Polka-Dots, Camouflage
- Hartelastische Acrylplatten aus reinem PMMA
- Monomerfrei, ohne allergene Reizstoffe
- Verbinden sich mit Acrylat
- Automatische Polymerisation der Klammer- und Halteelemente beim Tiefziehprozess mit der BIOSTAR® Druckformtechnik
- Effektiv und effizient – die zeitaufwendige, konventionelle Methode der Drucktopf-Polymerisation entfällt!

SCHEU-DENTAL GmbH
www.scheu-dental.comAm Burgberg 20
58642 Iserlohn · Germany

KN WISSENSCHAFT & PRAXIS

KN Fortsetzung von Seite 4

von Miniimplantaten ist es möglich, Behandlungen mit vergleichbaren Ergebnissen durchzuführen, wie sie durch Anwendung der labialen Kieferorthopädie erreicht werden. Zudem tragen die Pins zu einer deutlichen Verkürzung der Behandlungszeit bei.

KN Literatur

- [1] Echarri P: Lingual orthodontics. Complete technique, step by step. Barcelona (Spain): Nexus Ediciones S. L.; 2003.
- [2] Echarri P: Quince nuevas claves para el éxito en ortodoncia lingual. Maxillaris 2004;62:46–54.
- [3] 15 claves de la técnica CLO. Editado por Ladent, SIL., Badalona, España, 2009.
- [4] Echarri P, Kim TW, Favero L, Kim HJ.: Orthodontics & Microimplants. Complete technique, step by step. Madrid (Spain): Ripano Médica; 2007.
- [5] Echarri P: Lingual Orthodontics. Bracket set-up using Model Checker, Slot Machine, and CRC Ready Made Core Trays. Korean J Lingual Orthod 2003;2:58–71.
- [6] Echarri P, Kim TW: Double transfer trays for indirect bonding. J Clin Orthod 2004;38:8–13.
- [7] Echarri P: Lingual Technique Indirect Bonding: Double Transfer Tray Technique. World J Orthod 2006; 7(2):154–8.
- [8] Echarri P: Ficha clínica 7. Colocación de miniimplantes en la zona palatina para anclaje absoluto ántero-posterior. Ortod Clin 2005; 8(1):53–6.
- [9] Echarri P: Manejo de anclaje en Ortodoncia Lingual. Rev Chil Ortod 2008;25(1):69–78
- [10] Echarri P, Carrasco A, Durán J, Merino M: Control del torque incisal en casos de extracciones tratados con microimplantes. Ortod Clin 2009;12(2): 85–93.
- [11] Echarri P, Carrasco A: Influencia de los microimplantes en la ortodoncia lingual. Casos sin extracciones y maloclusiones verticales. Ortodoncia (Revista de la SAO) 2009;72(145):8–13.

KN Kurzvita



Dr. Pablo A. Echarri

Dr. Echarri ist in eigener kieferorthopädischer Praxis in Barcelona (Spanien) niedergelassen. Er ist Präsident der Sociedad Ibero-americana de Ortodoncia Lingual (SIAOL) und Mitglied des Director Board der American Lingual Orthodontic Association (ALOA). Dr. Echarri ist weltweit als Referent tätig.

KN Adresse

LADENT, S.L.
Lingual Orthodontics laboratory
Lleó Street 11–13
08911 Badalona (Barcelona)
Spanien
Tel.: +34 93 384 47 05
Fax: +34 93 464 22 42
E-Mail: echarri@centroladent.com
www.centroladent.com

