

Klasse I-Restoration mit thermoviskosem Composite

Ein Beitrag von Dr. Yassine Harichane, DDS, MSc, PhD

FALLBERICHT /// Der folgende Fallbericht führt den Einsatz stark konservierender und leicht zu verwendender thermoviskoser Materialien bei der Behandlung einer Klasse I-Kavität vor und zeigt dabei das reibungslose Handling und ästhetisch überzeugende Endergebnis auf.

Literatur



Nach vielen Jahren stetiger Weiterentwicklungen war mit den Nano und Nanohybrid Composites in der ersten Dekade des 21. Jahrhunderts das Entwicklungspotenzial aus technischer Sicht zunächst ausgeschöpft. Allerdings sehen sich die Dentalunternehmen dazu verpflichtet, nicht zuletzt durch den ständig vorherrschenden Wettbewerb, Einfallsreichtum und Kreativität zu zeigen und innovative Technologien hervorzubringen. So können dem Composite-Anwender weitere Vorteile ermöglicht werden, zusätzlich zu den bereits etablierten und gewohnten Vorzügen. Dazu tragen die innovativen Bulk-Fill Composites bei, denn sie erlauben das schnelle Befüllen in nur einem Schritt.¹

Behandlung

Die vorliegende Falldokumentation beschreibt die Behandlung einer molaren Klasse I-Kavität mittels thermoviskosem Composite unter Anwendung der Stempeltechnik (Abb. 1).

Aufzeichnung der anatomischen Details und Kavitätenreinigung

Zuerst erfolgt die Aufzeichnung der anatomischen Details mit einem transparenten, fließfähigen und lichthärtenden Composite (Clip Flow). Der Zahn wird mit Kofferdam isoliert, bevor das transparente Composite mit einem Applikatorbürstchen auf die Okklusalfäche aufgetragen und zehn Sekunden gehärtet wird (Abb. 2–4). Nach der Überprüfung des gehärteten Stempels aus transparentem Composite (Abb. 5) muss dieser zur Entfernung der Inhibitionsschicht in Alkohol (Ethanol oder Isopropanol) gelagert werden. Anschließend wird die Klasse I-Kavität gereinigt (Abb. 6 und 7). Sodann werden der Zahnschmelz für

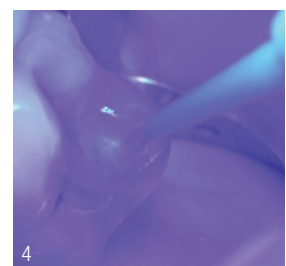
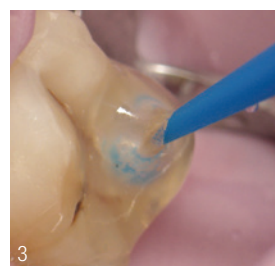
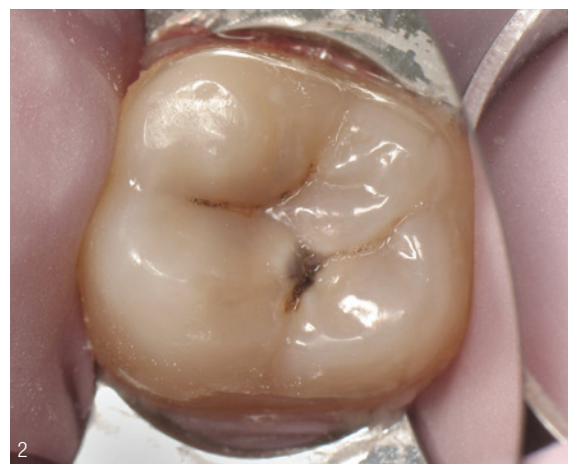
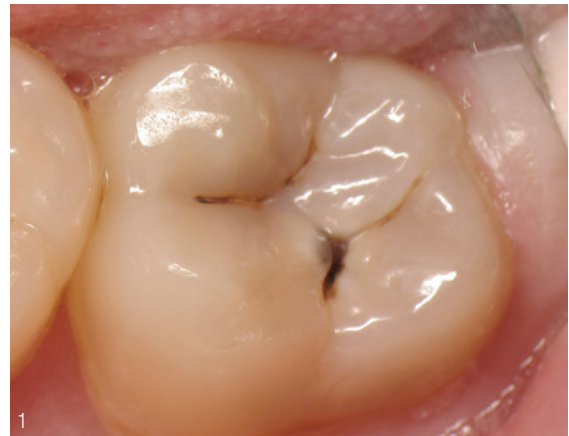
Abb. 1: Molar mit Klasse I-Karies. **Abb. 2:** Anlegen des Kofferdams. **Abb. 3:** Aufbringen einer Schicht Clip Flow mit Applikatorbürstchen. **Abb. 4:** Lichthärtung von Clip Flow.

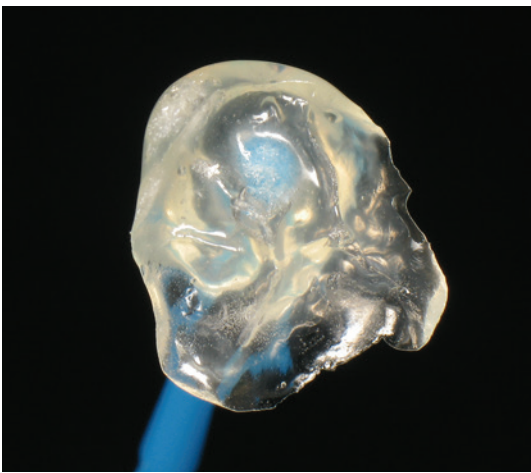


Abb. 5: Okklusionsstempel.

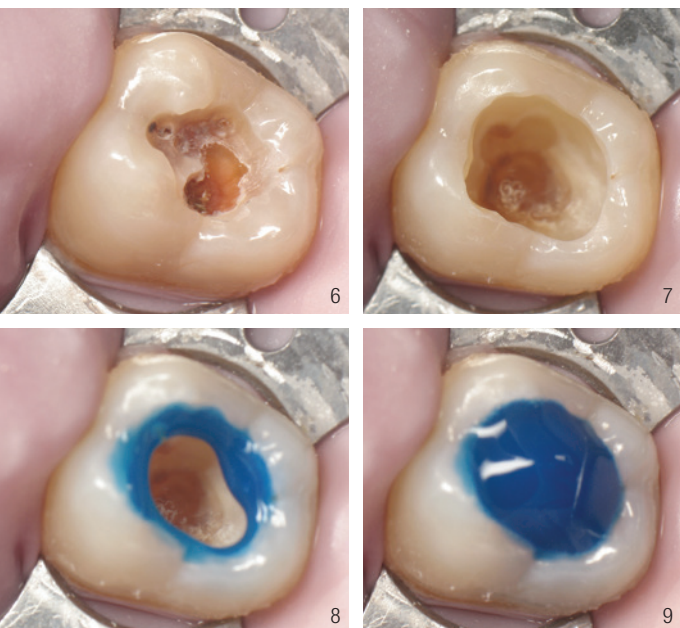
30 Sekunden und das Dentin für 15 Sekunden geätzt (DeTrey Conditioner 36, Dentsply Sirona) und anschließend gründlich gespült (Abb. 8–10).

Applikation des Adhäsivs und Kavitätenbefüllung mit Bulk-Fill Composite

Aufgrund der geringen Restdentinstärke wird zusätzlich ein Pulpenschutz (Telio Desensitizer, Ivoclar Vivadent) aufgetragen (Abb. 11). Anschließend erfolgt die Applikation des Adhäsivs (Futurabond DC): 20 Sekunden in die Kavität einmassieren, anschließend für fünf Sekunden im ölfreien Luftstrom trocknen und dann für zehn Sekunden lichthärten (Abb. 12 und 13). Für die optimale Benetzung wird der Kavitätenboden mit einem äußerst dünnfließenden Flow-Composite (GrandioSO Light Flow, A3,5) ausgekleidet und in 20 Sekunden

Abb. 6: Kavität während Exkavation.

Abb. 7: Kavität nach Exkavation. Abb. 8: Ätzen von Schmelz. Abb. 9: Ätzen von Dentin.



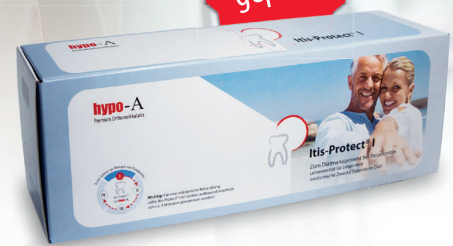Itis-Protect®

Zum Diätmanagement
bei Parodontitis

*„Mit Itis-Protect können
Entzündungen des
Zahnhalteapparates effektiv
bekämpft werden.“*

Wiebke Volkmann,
Geschäftsführerin hypo-A GmbH

Studien-
geprüft!



**Itis-Protect® wirkt –
bei beginnender und
chronischer Parodontitis
60 % entzündungsfrei in 4 Monaten**

- ✓ unterstützt ein gesundes Mikrobiom
- ✓ trägt zur Regeneration von Gewebe bei
- ✓ reduziert Parodontitis-bedingten Zahnverlust
- ✓ stabilisiert das Immunsystem

Lebensmittel für besondere medizinische Zwecke (bilanzierte Diät).
Nicht zur Verwendung als einzige Nahrungsquelle geeignet. Nur unter ärztlicher Aufsicht verwenden.

IT-ZWP 2021



Mehr Informationen erhalten Sie unter itis-protect.de
auf hypo-a.de/infos oder per Fax +49(0)451 30 4179
Praxisstempel

ausgehärtet (Abb. 14 und 15). Unter der Verwendung von VisCalor Dispenser, einem Handdispenser zur gleichzeitigen Erwärmung und Applikation von Composites, wird die Kavität danach mit einem thermoviskosen Bulk-Fill Composite (VisCalor bulk, A2) gefüllt. Das erwärmte Composite besitzt eine fließfähige Konsistenz für ein perfektes Handling und kann in Schichten bis vier Millimeter eingebracht werden (Abb. 16). Mit dem Abkühlen auf Körpertemperatur steigt die Viskosität des thermoviskosen Composites, sodass es sehr einfach modelliert werden kann (Abb. 17). Abschließend wird für 20 Sekunden lichtgehärtet (Abb. 18, Leistung $\geq 1.000 \text{ mW/cm}^2$). Die Verwendung eines Bulk-Fill Composites erlaubt das schnelle Befüllen in nur einem Schritt. Wird eine zweite Schicht benötigt, kann die oberste Schicht alternativ auch mit dem universellen ästhetischen thermoviskosen Füllungsmaterial VisCalor in der Farbe A1 (VisCalor, Abb. 19) erfolgen, das in Inkrementen von zwei Millimeter lichtgehärtet wird. Die innovative Konsistenz des thermoviskosen Composites erlaubt eine problemlose Reproduktion der Anatomie und zusätzlich ein leichtes Entfernen von überschüssigem Material (Abb. 20).² Anschließend wird der zuvor erstellte Okklusionsstempel aufgebracht (Abb. 21). Die Lichthärtung erfolgt zunächst mit und dann ohne den Okklusionsstempel für jeweils 20 Sekunden (Abb. 22–24). Zwischen dem Verbundwerkstoff und dem Stempel wird kein Separatormaterial benötigt. Durch die vorherige Entfernung der Inhibitionsschicht am Stempel sind keine oder nur sehr wenige Anknüpfstellen vorhanden, sodass keine echte chemische Bindung zwischen dem Stempel und dem auszuhärtenden Composite entstehen kann. Die wenigen vorhandenen Anknüpfstellen bewirken lediglich, dass man einen leichten Widerstand spüren kann, wenn der Stempel nach dem ersten Lichthärtezyklus entfernt wird. Anschließend erfolgt eine Charakterisierung

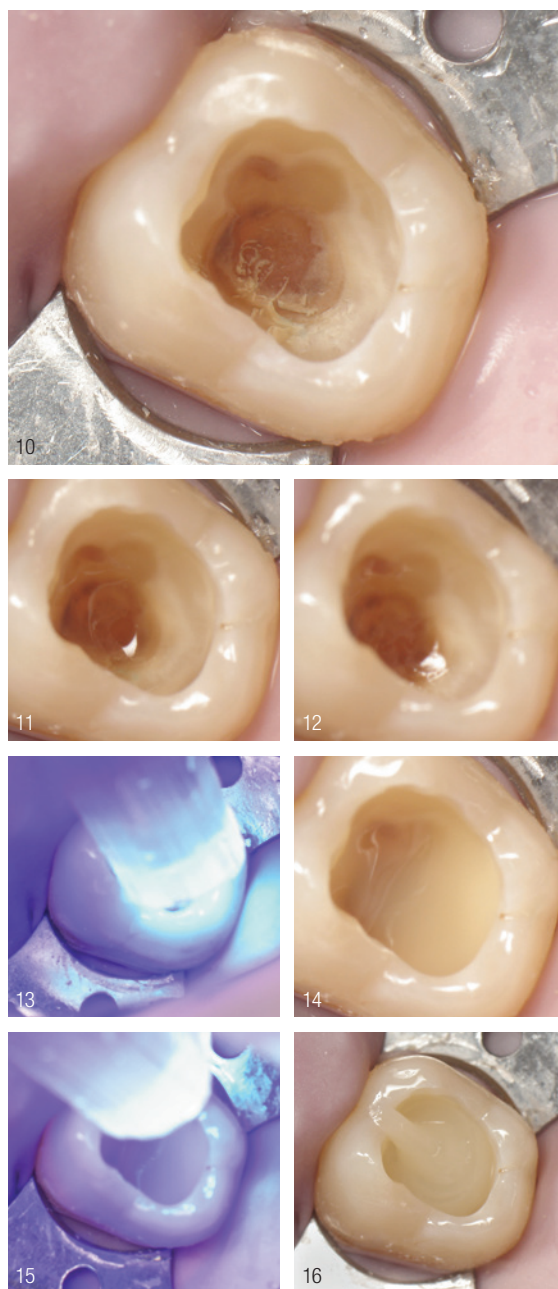
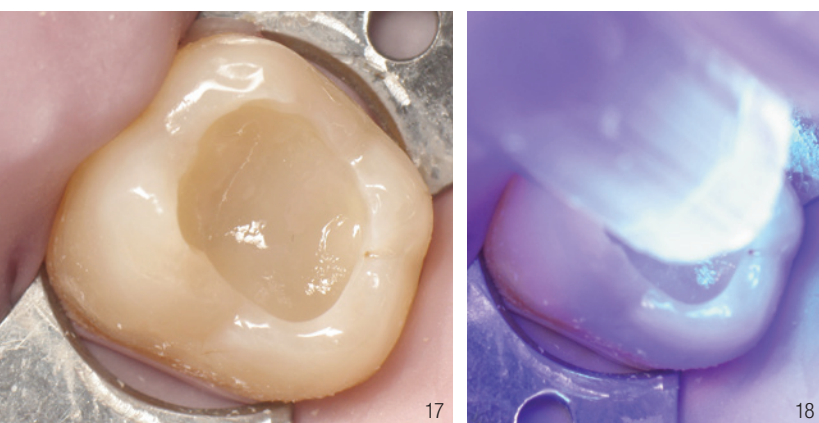


Abb. 10: Kavität nach Spülen und Trocknen. **Abb. 11:** Kavität nach Anwendung von Telio Desensitizer. **Abb. 12:** Kavität nach Anwendung von Futurabond DC. **Abb. 13:** Lichthärtung des Adhäsivs. **Abb. 14:** Basis der Kavität gefüllt mit GrandioSO Light Flow. **Abb. 15:** Lichthärtung von GrandioSO Light Flow. **Abb. 16:** Anwendung von VisCalor bulk.



mit einem lichthärtenden farbigen Composite (FinalTouch, Farbe Orange, Abb. 25). Nach Aushärtung des Charakterisierungs-Composites für 20 Sekunden (Abb. 26) wird ein Glycerinringel aufgetragen (Abb. 27) und anschließend eine endgültige Lichthärtung durchgeführt (Abb. 28). Sodann wird der Überschuss entfernt und die Oberfläche poliert (Abb. 29). Das Endergebnis ist sehr natürlich und reproduziert exakt die Anatomie der Okklusalfäche im präoperativen Zustand (Abb. 30).

Abb. 17: Modellierung von VisCalor bulk.
Abb. 18: Lichthärtung von VisCalor bulk.

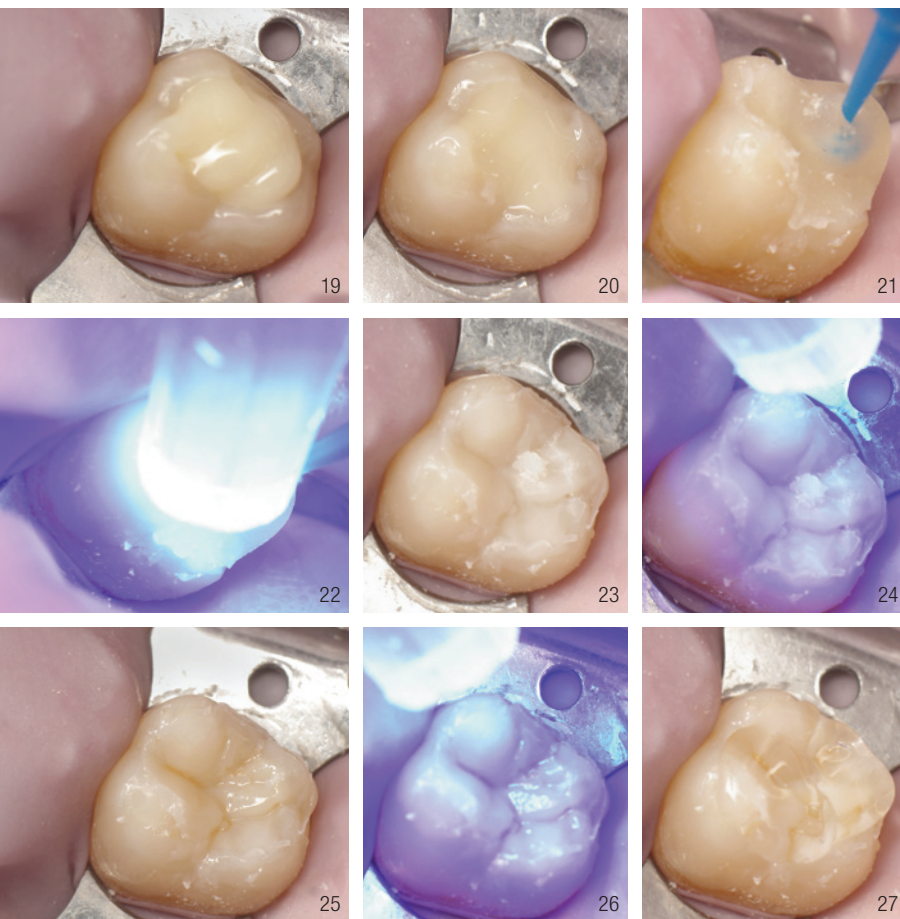


Abb. 19: Anwendung von VisCalor. Abb. 20: Vor Überschussentfernung. Abb. 21: Anwendung des Okklusionsstempels. Abb. 22: Lichthärtung mit eingebrachtem Okklusionsstempel. Abb. 23: Okklusalfäche nach Entfernung des Okklusionsstempels. Abb. 24: Lichthärtung ohne Okklusionsstempel. Abb. 25: Anwendung von FinalTouch. Abb. 26: Lichthärtung des Charakterisierungs-Composites. Abb. 27: Isolierung der Restauration mit Glycerin.

Qualitativ hochwertiger Materialeinsatz


Der Vergleich von prä- und postoperativen Röntgenaufnahmen zeigt die Qualität der Behandlung (Abb. 31). Die Restauration enthält dank der hervorragenden Fließigenschaften des thermoviskosen Composites keine Luftblasen. Außerdem ist eine Gleichmäßigkeit zwischen allen drei verwendeten Composites hinsichtlich der Röntgensichtbarkeit erkennbar, und insgesamt stellt sich die gesamte Restauration als homogen dar, ohne sichtbare Übergänge zwischen dem Basis-Flow Composite, dem Bulk-Fill Composite und dem ästhetischen Composite. Schließlich konnte die präoperative Röntgenaufnahme nicht das volle Ausmaß der Läsion unterscheiden. Es war daher wichtig, eine Desensibilisierung bereitzustellen, um die Vitalität der Pulpa zu erhalten. Die präoperative Röntgenaufnahme konnte vorab nicht das gesamte Ausmaß der Läsion darstellen. Erst während der weiteren Behandlung wurde deutlich, dass sehr tief präpariert werden musste, um befallene Zahnhartsubstanz vollständig zu entfernen. Zur Erhaltung der Vitalität der Pulpa wurde daher vor der eigentlichen Versorgung mit Composite mit einem geeigneten Präparat zur Desensibilisierung gearbeitet.

Diskussion

In der Restaurativen Zahnheilkunde kommt ein Composite hauptsächlich in allen klinischen Situationen zum Einsatz, die eine Wiederherstellung der Zahnhartsubstanz erfordern. Exzellente optische und physikalische Eigenschaften

Dual Rinse® HEDP

Das magische
Pulver
zur all-in-one
Spüllösung in
der Endodontie



www.medcem.eu

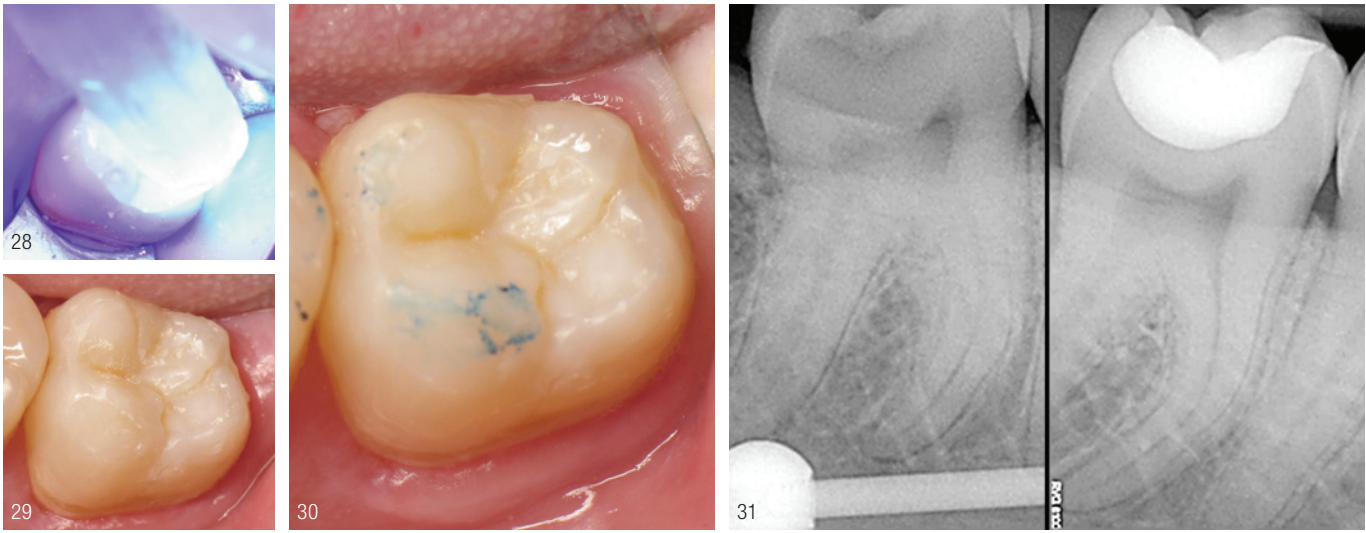


Abb. 28: Lichthärtung mit aufgetragenem Glycerin. Abb. 29: Fertige Restauration nach Politur.
Abb. 30: Okklusionskontrolle. Abb. 31: Prä- und postoperative Röntgenaufnahmen.

gepaart mit einem ausgezeichneten Handling erlauben die Verwendung in allen Kavitätenklassen, die von G. V. Black Ende des 19. Jahrhunderts im Rahmen seiner berühmten Arbeit zur Klassifikation von Kariesläsionen definiert worden waren. Bestand diese Klassifikation zunächst noch aus den Klassen I–V, wurden diese etwa ein halbes Jahrhundert durch eine seltene, sechste Klasse VI spezifisch für die Höcker der Molaren ergänzt.³ Im Rahmen dieser Kavitätenklassen sind zukünftig weitere Veröffentlichungen mit dem Fokus auf Bulk-Fill geplant, je ein Fall pro Kavitätenklasse. Die Klasse I, wie im hier vorgestellten Fall, definiert Karies, die die Fissuren betrifft, insbesondere die okklusalen Flächen der Molaren und Prämolaren, aber auch das basale Cingulum der Schneide- und Eckzähne.

Composites: Vielseitiger Einsatz, leichtes Handling

Moderne Composites sind universelle Materialien, die aus dem täglichen Workflow des Zahnarztes nicht mehr wegzudenken sind. Composite ist vielseitig, dabei aber stets leicht zu verarbeiten. Egal, ob Zahnarztstudent oder praktizierender Zahnarzt, jeder kann ein Composite verwenden und hervorragende Ergebnisse erzielen. Nicht nur aufgrund seiner Langlebigkeit, sondern vor allem wegen der hervorragenden Ästhetik konnten Composite Amalgam verdrängen und ersetzen. So ist es heutzutage möglich, Composite-Restaurationen anzufertigen, die dank ihrer vielseitigen Eigenschaften in der Lage sind, die Natur zu imitieren. Zudem ist es kostengünstig und somit für jeden Patienten erschwinglich. Composite wird daher in allen Disziplinen verwendet, unter anderem:

- in der Kieferorthopädie für Aligner-Attachments,
- in der Chirurgie zur Stabilisierung von Nähten,
- in der Parodontologie zur Schienung von gelockerten Zähnen und natürlich
- in der Restaurativen Zahnheilkunde.

Herausforderungen in der Anwendung

Restaurationen aus Composite müssen in der Lage sein, diese speziellen Anatomien berücksichtigen zu können. Andernfalls resultieren womöglich Überbisse, die von den Patienten sofort bemerkt werden.

Eine weitere Herausforderung für diese Art von Restaurationen ist die Qualität der Reproduktion anatomischer Details. Die Kreativität der Zahnärzte, unterstützt durch die exzellente Qualität aktueller Materialien, ermöglicht es, natürliche und gleichzeitig hochwertige Restaurationen in kurzer Zeit zu erhalten. Die Entscheidung für ein fließfähig-stopfbares thermoviskoses Bulk-Fill Composite wurde aufgrund seiner niedrigen Viskosität im erwärmten Zustand (VisCalor bulk) getroffen, was eine deutliche Zeitersparnis bedeutet. Die Entscheidung für ein thermoviskoses ästhetisches Composite-Material (VisCalor) wurde nicht zugunsten der Applikation in Bulk-Inkrementen, sondern aufgrund der ästhetischen Vorteile getroffen.

Schlussfolgerungen

Die Wiederherstellung der Anatomie mit Behebung der Schmerzsymptomatik hat auch zur Wiederherstellung der Funktionalität im Kauapparat geführt. Der Einsatz von stark konservierenden und leicht zu verwendenden thermoviskosen Materialien hat es ermöglicht, die Problematik in der gleichen Sitzung zu lösen. Der Patient war von den ästhetisch beeindruckenden Ergebnissen sehr überzeugt, da die Restauration vom natürlichen Zahn kaum oder gar nicht zu unterscheiden ist.

Hinweis: Wenn nicht anders ausgewiesen, stammen alle angegebenen Produkte von der Firma VOCO GmbH.

Danksagung: Der Autor bedankt sich bei Dr. Matthias Mehring (Knowledge Communication Manager, VOCO GmbH) für die materielle Unterstützung.

Fotos: © Dr. Yassine Harichane

INFORMATION ///

Dr. Yassine Harichane, DDS, MSc, PhD
Paris, Frankreich
yassine.harichane@gmail.com

Infos zum Autor





CIPC

Clinical Implant &
Prosthetics Curriculum

www.vip-zm.de

Implantologie- Curriculum

über
100
Absolventen
seit 2018

Werden Sie („schildfähiger“)

Experte Implantologie & Implantatprothetik CIPC

In Ihrer Praxis

Keine Zusatzausrüstung

3.900 € Basispreis

Implantieren Sie selbst!

12 Monate begeisterte Teilnahme

180 Fortbildungspunkte

PDF Infolyer mit
Anmeldeformular



POWERWEEKNEU

04. bis 8. Oktober 2021

Statements von
Teilnehmern



www.vip-zm.de