

Ohne Zweifel verschiebt sich die Altersstruktur prothetisch Bedürftiger in den Praxen nach oben. Die meisten Patienten – und etliche Zahnärzte – suchen nach Wegen, einen präimplantologischen Knochenaufbau und längere Behandlungszeiten zu vermeiden. Alle Möglichkeiten, aus den angebotenen Implantatformen geeignete und prophylaxefreundliche auszuwählen, sowie mit standardisierten prothetischen Behandlungsabläufen Zeitaufwand und Kosten zu minimieren, sind daher willkommen. Viele unserer Patienten informieren sich umfassender im Internet über Behandlungsmöglichkeiten und werden Praxen aufsuchen, die dieses gesamte zeitgemäße, konservierende, chirurgische und implantatprothetische Spektrum vorhalten.

Dr. Volker Bonatz
[Infos zum Autor]



Implantate und Prothetik für den alternden Patienten

Dr. Volker Bonatz, M.Sc., M.Sc.

Der Patient stellte sich mit Beschwerden im rechten Unterkiefer vor, die den Bereich einer circa 30 Jahre alten Brücke betrafen und auf initiale apikale Osteitiden bzw. eine Wurzelfraktur hindeuteten. Die Sondierung ergab einen subkoronal zerstörten mesialen Brückenpfeiler 45 und einen auf Aufbiss druckdolenten Zahn 47 (Abb. 1). In die implantologische und prothetische Behandlungsplanung flossen folgende Überlegungen ein: War ein Ersatz des geschädigten Zahnes 47 durch ein Einzelzahnimplantat erforderlich?

Welche Knochenbreite war in Regio 46 zu erwarten und kam dort möglicherweise eine Implantation ohne bukkale Volumenverbreiterung infrage? Konnte in Regio 45 in topografischer Nähe zum Foramen mentale komplikationslos implantiert werden? Schließlich musste die Erwartungshaltung des 70-jährigen Patienten mit eingeschlossen werden, der implantologische Behandlungen in allen drei anderen Quadranten erfolgreich abgeschlossen hatte. Zu guter Letzt galt es, einen verlässlichen Kostenrahmen zu erstellen.

Der klinische Ablauf konkretisierte sich folgendermaßen: Wenn möglich, sollten also besonders schmale Implantate mit circa 3 bis 3,5 mm Durchmesser in den atrophierten Arealen inseriert werden. Eine zusätzliche Augmentation durch einen (geschraubten) Kortikalblock oder mit partikuliertem Knochenersatzmaterial oder Eigenknochen sollte vermieden werden. Wegen eines fehlenden Antagonisten war der Ersatz des Zahnes 47 durch ein drittes Implantat nicht erforderlich. Der Patient sollte nach der Einheilungsphase mit festsitzendem Zahnersatz versorgt werden. Hierbei galt es bereits, einer maximalen Reinigungsfähigkeit der fest eingezugliederten Implantatkronen und einer möglicherweise nachlassenden manuellen Geschicklichkeit des Patienten zukünftig Rechnung zu tragen. Der geneigte erfahrene Leser weiß, dass in vergangenen Jahrzehnten der dentoalveolären Chirurgie der initiale Einsatz von Zangen, und im wahrscheinlichen Fall des Abbrechens das zügig bereitgehaltene Rasparatorium sowie die Knochenfräse den Ablauf

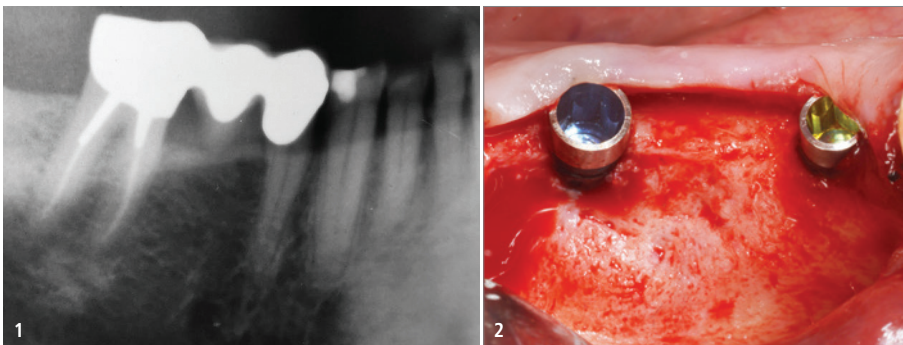


Abb. 1: Situation vor der Behandlung mit subkoronal zerstörtem Zahn 45 und druckdolentem 47. – **Abb. 2:** An 45 ist ein 2,9 mm und an 46 ein 3,5 mm Implantat BioniQ® Plus (LASAK) von jeweils 12 mm Länge nach Periostlappenbildung inseriert.

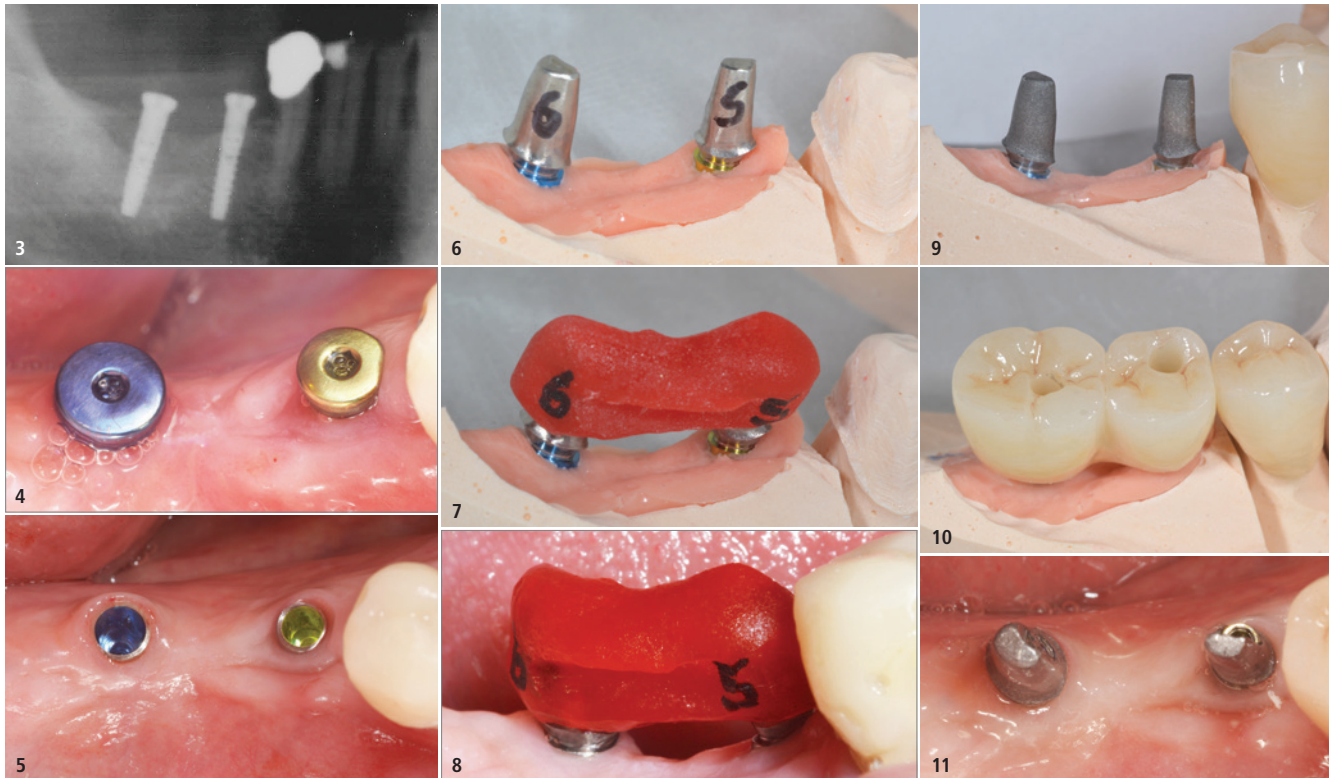


Abb. 3: Die Röntgenkontrolle belegt ausreichende Länge. – **Abb. 4:** Die Einheilung erfolgte offen. – **Abb. 5:** Saubere gingivale Verhältnisse vor der Abformung (open tray). – **Abb. 6:** Individualisierte Standardaufbauten ... – **Abb. 7:** ... mit aufgeführter Implantatkontrollschiene. – **Abb. 8:** Intraoral lässt sich die Schiene straff, aber spannungsfrei aufsetzen (Labor F. Deinl, Waging am See). – **Abb. 9:** Die beiden vor dem intraoralen Zementieren (G-CEM; Fuji) rau gestrahlten Abutments. – **Abb. 10:** Situation auf dem zahntechnischen Meistermodell. – **Abb. 11:** Festgeschraubte und gereinigte Abutments.

dominierten. Die atraumatische und äußerst knochenschonende Entfernung von auf Gingivaniveau zerstörten Zähnen ist auch heutzutage eine große Herausforderung, die durch den Einsatz schlanker Elevatorien, geduldigen Mobilisierens und erst terminalen Zangeneinsatzes ihren Schrecken verliert. Der geringe zeitliche Mehraufwand wird durch den fast vollständigen Erhalt der Alveolenwände belohnt. Nach Entfernung der Zähne 45 und 47 heilte der Situs im 4. Quadranten sechs Wochen komplikationslos aus.

Danach wurden an 45 ein 12 mm langes Implantat mit 2,9 mm Durchmesser und an 46 ein ebenso langes mit 3,5 mm Durchmesser inseriert (BioniQ® Plus, LASAK; Abb. 3). Besonderes Augenmerk wurde dabei auf einen ausgeprägten maschinieren Kragen (1,7 mm Höhe) an beiden Implantaten gelegt, um einer möglichen Plaqueanlagerung bei Gingiva- oder Knochenreduktion später nur eine theoretisch kleinste Angriffsfläche zu bieten. Vorrangig bei der Auswahl des Implantatsystems war die Überlegung, mit ganz übersichtli-

chem „surgical tray“ ein breites Spektrum unterschiedlicher Implantattypen verwenden zu können, ohne sich in zu komplexen Farbpfaden und Vorböhrerformenvielfalten einer Chiruriegkassette verlieren zu müssen. Die gesamte Implantatsitzung konnte mit ruhigem Fokus auf den klinischen Knochenbefund, die Achsneigung und Ausrichtung der Implantate und die belastungsarme Mitbeteiligung des Patienten durchgeführt werden. Theoretisch wäre auch eine „flaples“-Insertion der beiden Implantate möglich gewesen; der Autor bevorzugt jedoch eine finale bukkolinguale Sichtung des ausgeheilten, regenerierten Knochens sowie die darauf abgestimmte präzise Implantatauswahl. Die Implantate wurden nach Testung des „reverse torques“ primär stabil und mit der angerauten Oberfläche bis auf Knochenniveau inseriert. Die Nachbehandlungsphase zeigte komplikationslosen Wundverlauf (Abb. 4). Während der offenen Einheilung wurden akribische Reinigungskontrollen mit der Anweisung, durch Einsatz von Spezialbürsten auch die Abdeck-

schrauben zu säubern, um eine entzündungsfreie periimplantäre Gingiva sicherzustellen, durchgeführt.

Auch wenn eine frühere Weiterbehandlung nach acht Wochen möglich gewesen wäre, wurde hier die Einheilzeit, mit Rücksicht auf das Patientenalter, noch zwei Monate verlängert. Da die Einheilung offen erfolgte, entfiel eine chirurgische Freilegung. Mit dem Ostell Osseo 100 (NSK) wurde die Festigkeit dokumentiert, die bei beiden Implantaten deutlich über 70 ISQ lag. Die Abformung erfolgte wie gewohnt mit einem „open tray“ (Abb. 5). Im Zuge der Behandlung wurde auch die defekte Krone 44 neu gestaltet und die Implantatpassung wegen des nie aus-schließenden, sehr geringen Verzuges bei der Abformung sicherheitshalber mit einer Implantatkontrollschiene verifiziert (Abb. 6–8).

Folgende Aperçues zur Materialauswahl und Gestaltung des festsitzenden (implantatgetragenen) Zahnersatzes: Gefräste vollkeramische Restaurationen sind heute deutlich kostengünstiger herzustellen als gegossene (metall)kera-

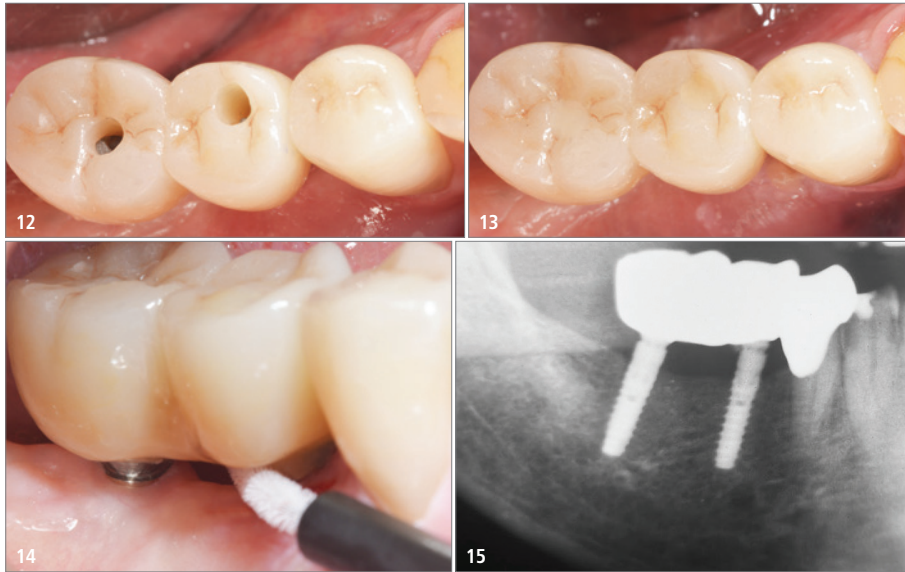


Abb. 12: Der Kronenblock 45 und 46 vor... – **Abb. 13:** ... und nach dem okklusalen Verschluss (Empress Direct, Ivoclar Vivadent)... – **Abb. 14:** ... verfügt über interdental Durchgängigkeit. – **Abb. 15:** Röntgenkontrollaufnahme nach 14 Monaten.

mische. Gleichwohl sollte alle Implantatprothetik nach Möglichkeit durchschraubbar sein, um bei z.B. Bruxismus-bedingten Schraubenlockerungen einen raschen „Servicezugang“ zu haben. Alle okklusal geschlossenen aufzementierten Lösungen mit der Erwartung „es werde schon nichts passieren“ haben sich aus klinischer Langzeiterfahrung gelegentlich als regelrechte Dauerstressfaktoren entpuppt. Und nichts ist heutzutage wichtiger für den in immer mehr Bereichen tätigen Implantologen, als nach durchgeführter Behandlung ruhig schlafen zu können! Eine übersichtliche Chirurgiekassette, breite Typenauswahl, ein standardisierter Behandlungsablauf und engmaschige Nachkontrollen sind nur einige Faktoren, die dazu beitragen können. Das zahntechnische Meisterlabor strahlte die einprobieren Abutments rau (Abb. 9) und fertigte einen ZrO_2 -Block mit zwei okklusalen Durchgängen an (Abb. 10). Dieser wurde – nachdem die beiden Abutments mit 25Ncm angezogen und über den Schrauben aufgefüllt wurden (Abb. 11) –, intraoral verklebt (Abb. 12) und die Öffnungen anschließend mit plastischem Material verschlossen (Abb. 13). Dadurch wurde sichergestellt, dass im Vergleich zur herkömmlich „aufzementierten“ Methode eventuelle Zementüberschüsse nicht nach apikal, sondern okklusal

verbracht werden. Zusätzlich sorgte die Zahntechnik für einen reinigungsfreundlichen Durchgang basal zwischen 45 und 46 (Abb. 14). Die Handhabung der Interdentalbürsten wurde kontrolliert und der Patient mit entsprechenden Instruktionen in das regelmäßige Recall entlassen. Die Röntgenaufnahme 14 Monate später (Abb. 15) belegt stabiles, distal des 2,9er Implantats möglicherweise zugenommenes, periimplantäres Knochenniveau. Einige Faktoren beeinflussen den Erfolg der Implantologie und Implantatprothetik maßgeblich. Dazu gehören sicheres Abwarten der Einheilung – ohne die Osseointegrationszeiten gerade bei unseren älteren Patienten überzustrapazieren. Eine frequente Wundkontrolle kann mögliche zwischenzeitliche Hygienedefizite früh abstellen. Die Wahl bewährter Implantate mit großen Oberflächen und gleichzeitig hygienefreundlichen Übergängen zur Suprakonstruktion steigern die langfristigen Erfolgsaussichten. Intraoperativ sollte man auch keine Scheu vor einer Kontrollaufnahme gerade in Nähe nervaler Strukturen haben. Welche bekannten „kritischen Momente“ gilt es im prothetischen Workflow routiniert zu umschiffen? Neben einer präzisen Bissnahme trägt die obligate Implantatkontrollschieneneinprobe zur Sicherheit bei, die spätere Überraschungen vermeidet. Hier kann gegebenenfalls noch nach-

korrigiert werden, und nichts ist motivierender für das Team als die Feststellung, dass diese Kontrolleinproben eigentlich glücklicherweise nicht nötig gewesen wären. Ein routiniertes Einzementierungsprozedere mit Prüfung der interdentalen Durchgängigkeit für Prophylaxemittel und die Überführung des Patienten in routinierte Nachkontrolle stellen den Abschluss dar.

Zusammenfassung

Unsere Patienten mit zunehmend höherem Alter besuchen die Praxis mit der Erwartung eines übersichtlichen zeitlichen und finanziellen Engagements. Wenn der implantologisch tätige Zahnarzt über ein breites Spektrum von Implantaten verfügt, die auch bei äußerst geringem Knochenangebot in Höhe und der Breite einzusetzen sind, hat er beste Voraussetzungen, diesen Erwartungen gerecht zu werden. Ein standardisierter prothetischer Ablauf für optimale ästhetische Ergebnisse tut dabei ein Übriges. Im vorliegenden klinischen Fall konnte durch die Auswahl besonders schlanker Implantate eine zeit- und kostenintensive chirurgische Zusatzintervention vermieden werden. Eine großzügig dimensionierte hochglanzpolierte Halspartie der Implantate sorgt langfristig für Entspannung beim Zahnarzt und seinen Prophylaxekräften. Die entsprechende Implantatselektion machte einen grazilen, festsitzenden Zahnersatz bei überschaubarem Kostenrahmen möglich.

Kontakt



Dr. Volker Bonatz, M.Sc., M.Sc.
Trifelsstraße 14
76829 Landau
www.meinzahnarztinlandau.de

PERFEKTE VERSORGUNG BEDARF

PERFEKTER PLANUNG

exoplan 3.0 Galway,
unsere Next-Generation Software,
integriert sich nahtlos mit der führenden
dentalen CAD-Software für Labore.
Überzeugende Restaurationen durch
virtuelle, prothetisch orientierte
Implantatplanung – Ihre Patienten
werden es lieben.

[exocad.com/exoplan-galway](https://www.exocad.com/exoplan-galway)



DentalCAD



Guide Creator



Smile Creator