

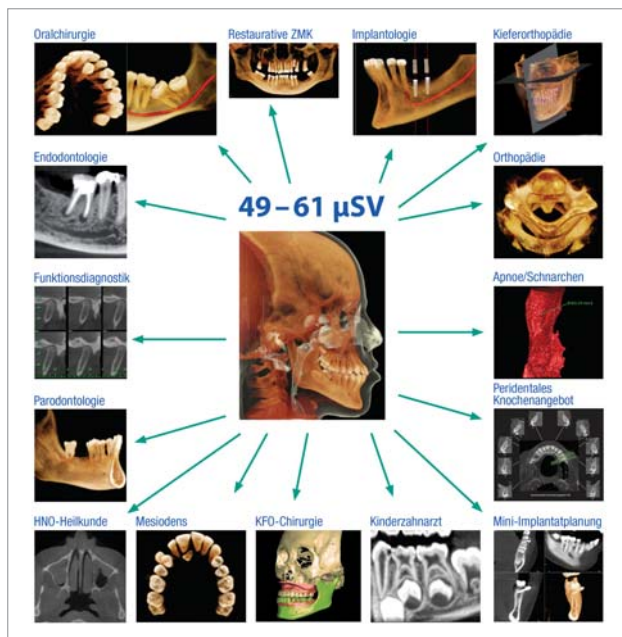
# Die digitale Volumentomografie in der oralchirurgischen Praxis

DVT ermöglicht eindrucksvolle Einblicke in die dritte Dimension für eine forensisch abgesicherte Diagnostik und Therapieplanung. Aber nach der ersten Euphoriewelle ist es auf dem Markt deutlich ruhiger geworden. Welche Vor- und Nachteile der tägliche Betrieb mit sich bringt, soll im folgenden Beitrag erörtert werden.

ZÄ Margarita Nitka, Prof. Dr. Axel Bumann/Berlin



Die digitale Volumentechnologie (DVT) wurde erstmals Ende der 90er-Jahre in die Zahnmedizin eingeführt und ermöglichte der Computertomografie (CT) vergleichbare Darstellungsmöglichkeiten der kraniofazialen Strukturen mit Rekonstruktionen in verschiedenen Ebenen.<sup>1</sup> Die kontinuierliche Verbesserung der DVT in den letzten Jahren, besonders im Hinblick auf Bildqualität, Dosisreduktion und die Vergrößerung des Field of View (FOV = Ausschnitt, den das Gerät maximal darstellen kann), führte zu einer drastischen Weiterentwicklung der diagnostischen Möglichkeiten sowie der Behandlungsplanung für alle zahnmedizinischen Teildisziplinen. Heutzutage gibt es für die DVT ein breites Indikationsspektrum in der Zahnheilkunde, Oralchirurgie und Kieferorthopädie, wodurch die diagnostische Präzision erheblich gesteigert wird, sodass pathologische Veränderungen, aber auch anatomische Strukturvarianten, die zu einer Beeinträchtigung der geplanten Therapie führen könnten, rechtzeitig erkannt und in die Behandlung eingeplant werden können. Zahlreiche weitere medizinische Disziplinen profitieren ebenfalls diagnostisch und therapeutisch erheblich von



**Abb. 1:** Strahlenhygienisches und kassenwirtschaftliches Praxiskonzept beim Einsatz der DVT. Durch eine einzige Aufnahme mit 49–61  $\mu$ SV wird bei etlichen Patienten eine Vielzahl zusätzlicher Aufnahmen mit weiterer Strahlenbelastung vermieden. Gleichzeitig werden auch die Kosten reduziert, da Mehrfachaufnahmen bei verschiedenen Ärzten überflüssig werden.

## Diagnostische Genauigkeit bildgebender Verfahren für Kiefergelenke

Digitale Volumentechnologie	0,95 $\pm$ 0,05
Panoramaschichtaufnahme (PSA)	0,64 $\pm$ 0,11
Kiefergelenkprojektion aus PSA-Gerät	0,55 $\pm$ 0,11
Klassische Tomografie	0,58 $\pm$ 0,15

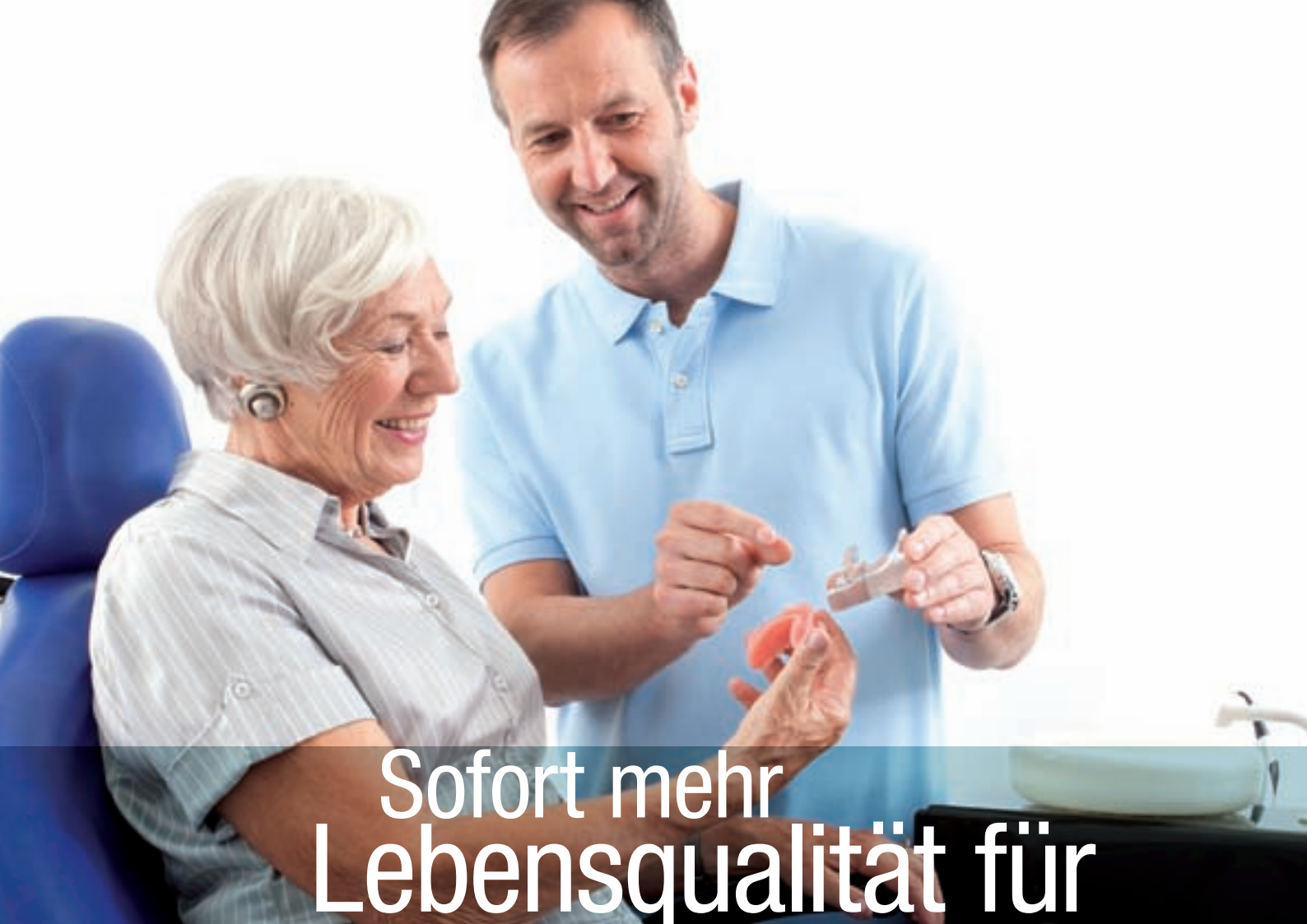**Tab. 1:** Übersicht über die diagnostische Genauigkeit verschiedener bildgebender Verfahren im Bereich der Kiefergelenke (Honey et al. 2007). Danach ist die DVT das einzig zuverlässige bildgebende Verfahren für die Befundung der Kiefergelenke.

dieser Technologie. So können mit nur einer einzigen DVT-Aufnahme Bereiche der Hals-Nasen-Ohren-Heilkunde, Schlafmedizin und Mund-Kiefer-Gesichtschirurgie abgedeckt werden (Abb. 1).

Zahlreiche wissenschaftliche Untersuchungen, insbesondere aus den vergangenen drei Jahren, belegen die spezifische Genauigkeit der digitalen Volumentechnologie sowie ihre Überlegenheit über bisherige konventionelle Techniken (Tab. 1).<sup>2–6</sup> Somit dürfte beispielsweise die wissenschaftliche Stellungnahme der Deutschen Gesellschaft für Kieferorthopädie aus dem Jahre 2008, in der die Notwendigkeit einer weiteren wissenschaftlichen Untermauerung des klinischen Potenzials der DVT angemahnt wurde, bereits knapp zwei Jahre nach ihrer Veröffentlichung schon wieder überholt sein.

## Funktionsweise der digitalen Volumentechnologie

Im Unterschied zur konventionellen Computertomografie, bei der dünne Einzelschichten eines Körperteils aufgenommen und anschließend zu einem 3-D-Objekt zusammengefügt werden, wird bei der DVT das Volumen des aufzunehmenden Bereichs durch ein kegelförmiges Strahlenbündel erfasst und sekundär mithilfe einer speziellen Software in Schichten dargestellt. Dieses Verfahren basiert auf der sogenannten Cone-Beam-Technologie und wird daher, vor allem im englischsprachigen Raum, auch CBCT genannt.<sup>7–8</sup> Als Detektoren kommen bei den verschiedenen Geräten auf dem derzeitigen Markt zwei unterschiedliche Systeme zum Einsatz, die Bildverstärker-Technologie und die Flat-Panel-Technologie. Bis auf ganz wenige Ausnahmen überwiegt mittlerweile die Flat-Panel-Technologie am Markt.



# Sofort mehr Lebensqualität für Ihre Patienten!

## MDI: minimal invasiv, maximal effektiv

Erfahren Sie bei uns wie Sie Ihr implantologisches Behandlungsspektrum durch die 3M ESPE MDI Mini-Implantate erweitern können. Speziell Ihre zahnlosen Patienten, die eine Stabilisierung ihrer Prothese bislang aus Angst oder Kostengründen abgelehnt haben, werden es Ihnen danken.

- **ideal zur definitiven Prothesenstabilisierung**
- **millionenfach bewährtes System**
- **individuelle Produktberatung durch die Spezialisten des 3M ESPE Außendienstes**

Vertrauen Sie der Expertise von 3M ESPE und überzeugen Sie sich von den Vorteilen des MDI Implantatsystems.

**MDI-Hotline: 0800 4683200**  
(kostenlos aus dem deutschen Festnetz)

[www.3mEspe.de/implantologie](http://www.3mEspe.de/implantologie)

## MDI Seminare

**für implantologisch tätige Zahnärzte:**

06.11.2010, Frankfurt am Main

06.11.2010, Münster (Drensteinfurt)

11.12.2010, Hamburg



# MDI

# 3M ESPE

## Strahlenbelastung

In der S1-Leitlinie der DGZMK vom April 2009 wird hinsichtlich der Strahlenbelastung für die DVT eine mittlere effektive Dosis von  $201 \mu\text{Sv} \pm 275 \mu\text{Sv}$  angegeben. Da die effektive Dosis zwischen den DVT-Geräten verschiedener Hersteller erheblich variiert ( $13 \mu\text{Sv}$  bis  $1.073 \mu\text{Sv}$ !), ist die Angabe eines mathematischen Durchschnittswertes für den Kliniker nicht sehr vorteilhaft und ebenso wenig zielführend. Hinzu kommt, dass Geräte mit extremen Abweichungen (z.B.  $1.073 \mu\text{Sv}$ ) nach oben sich entweder nicht mehr am Markt befinden oder in Deutschland (z.B. PreXion) gar nicht erhältlich sind. Im Hinblick auf das eigentliche Ziel, nämlich die effektive Dosis bei einer Untersuchung so weit wie möglich zu reduzieren, sollte vielmehr in einer S1-Leitlinie daraufhin gewirkt werden, dass im klinischen Betrieb nur DVT-Geräte eingesetzt werden sollten, die mit einer effektiven Dosis von weniger als  $90 \mu\text{Sv}$  einhergehen. Nach dem aktuellen Report der French Academy of Sciences vom März 2005 sind bei diesen niedrigen Dosen keine Strahlenrisiken im Sinne von Leukämien oder Krebsentstehung zu erwarten, weil dafür deutlich höhere Dosen erforderlich sind.<sup>9</sup>

Zahlreiche wissenschaftliche Studien belegen, dass gute DVT-Scanner, bei ausreichendem FOV und guter Bildqualität, nach den aktuellen ICRP-Richtlinien aus dem Jahre 2007 eine Strahlenexposition von 56 bis  $61 \mu\text{Sv}$  verursachen.<sup>10</sup> Durch den Einsatz weiterer spezifischer Strahlenschutzmaßnahmen – insbesondere für die Schilddrüse – ist nach jüngsten Untersuchungen von Hirsch et al. eine weitere Reduktion der effektiven Dosis um 20 Prozent möglich. Daraus resultiert bei einem FOV von  $13 \times 16 \text{ cm}$ , was sowohl für eine kieferorthopädische Behandlungsplanung als auch für Implantatplanungen in beiden Kiefern ausreicht, eine effektive Dosis von  $49 \mu\text{Sv}$  für iCAT classic Scanner. Bei Verwendung von sogenannten „low dose“-Protokollen kann man die effektive Dosis sogar auf Werte  $< 40 \mu\text{Sv}$  reduzieren.

ICRP 2007-konforme Untersuchungen von Ludlow et al. (2008) konnten zeigen, dass handelsübliche Panoramashichtaufnahmen mit einer effektiven Dosis von  $24,8 \mu\text{Sv}$  einhergehen. Für analoge Panoramashichtaufnahmegeräte (PSA) beschrieben Kiefer et al. (2004) sogar effektive Dosen bis zu  $54 \mu\text{Sv}$ . Stellt man nun einen Vergleich der effektiven Dosen von PSA und DVT auf, so wird deutlich, dass die Werte für bestimmte DVT-Scanner nur noch knapp über denen der PSA liegen, vor allem wenn man beachtet, dass in Deutschland etwa 70% der Zahnärzte noch analoge Röntgentechniken anwenden. In Vergleichsstudien mit Computertomografien konnte gezeigt werden, dass moderne DVT-Scanner bis zu 90 Prozent weniger Strahlenbelastung verursachen als CT-Scanner.<sup>11,12</sup> Zahnfilmstaten verursachen sogar effektive Dosen zwischen  $170$  und  $388 \mu\text{Sv}$ . Damit

liegen Zahnfilme hinsichtlich der Strahlenbelastung um ein Vielfaches über den Dosen der DVTs.

Nach Angaben des Bundesamtes für Strahlenschutz machen in Deutschland zahlenmäßig alle angefertigten zahnmedizinischen Röntgenaufnahmen jährlich 33% der gesamtmedizinischen Röntgenaufnahmen aus. Trotz der hohen Anzahl tragen die zahnmedizinischen Aufnahmen aber nur 0,2% zur jährlichen gesamtmedizinischen Strahlenbelastung bei. Eine Untersuchung auf der Basis von 27.195 Millionen Röntgenabrechnungspositionen gesetzlich versicherter Patienten ergab in diesem Zusammenhang hochinteressante Ergebnisse. Würde die gesamte deutsche Zahnmedizin nur noch einzelne Zahnfilme zur Kariesdiagnostik und darüber hinaus ausschließlich DVT zur Röntgendiagnostik einsetzen, würde der Anteil an der jährlichen gesamtmedizinischen Strahlenbelastung von 0,2% auf 0,242% ansteigen (Tab. 2). Dies macht deutlich, dass die Strahlenbelastung nicht ein vordergründiges Problem im Rahmen der Anwendung der DVT ist. Daraus darf man jedoch nicht ableiten, dass man in der täglichen Praxis wahllos mit Röntgenstrahlen umgehen kann.

## Rechtfertigende Indikationen

Einzelne rechtfertigende Indikationen zur Anfertigung eines DVT in der Zahnmedizin sind in der S1-Leitlinie der DGZMK vom April 2009 ([www.dgzmk.de](http://www.dgzmk.de)) aufgeführt. Die mit weitem Abstand wichtigste Indikation für ein DVT ist jedoch die „umfassende Ausgangsdiagnostik“. Während Politik und Krankenkassen nur mit Einzelindikationen argumentieren, steht für einen Behandler eine medizinisch sinnvolle Diagnostik des individuellen Patienten im Vordergrund. Der größte Vorteil einer DVT besteht eben darin, dass mit einer einzigen Röntgenaufnahme zahllose Informationen bei niedrigster Strahlenbelastung – die richtige Geräteauswahl vorausgesetzt – für Diagnostik und Therapie zur Verfügung stehen, die sonst entweder gar nicht oder nur mit mehreren Röntgenaufnahmen und einer erheblich höheren Strahlenbelastung zu erzielen sind. Damit ist ein DVT sehr strahlenhygienisch und sehr kassenwirtschaftlich. Das bedeutet aber nicht, dass ein DVT auch für den Betreiber wirtschaftlich rentabel ist, aber auf diesen Punkt wird später eingegangen.

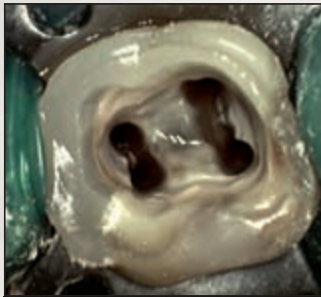Bezeichnung	Gesamtdosis KCH	Gesamtdosis KFO	Gesamtdosis KCH/KFO	Anteil an der gesamtmedizinischen Dosis (%)
Aktuell	683.625	40.794	724.420	0,2
KFO macht Dental	683.625	70.251	753.877	0,208
Dental macht DVT	843.399	70.251	913.650	0,242

**Tab. 2:** Darstellung der zahnmedizinisch verursachten Strahlenbelastung bei gesetzlich versicherten Patienten in Relation zur jährlichen medizinischen Strahlenbelastung sowie in Relation zur jährlichen Gesamtstrahlenbelastung. Die Daten basieren auf den Angaben des Bundesamtes für Strahlenschutz und der KZBV aus den Jahren 2007/2008. Wenn die gesamte deutsche Kieferorthopädie DVT anstatt OPG und Fernröntgen seitlich anwenden würde, erhöht sich der zahnmedizinische Anteil an der gesamtmedizinischen Strahlenbelastung von 0,2% auf 0,208%. Würde die gesamte Zahnmedizin komplett auf DVT „umstellen“ – was an dieser Stelle keine Empfehlung sein soll –, würde der zahnmedizinische Anteil auf 0,242% ansteigen.



# American Dental

## AKTUELLES UND SPEZIELLES AUS DER ZAHNHEILKUNDE **SPEZIAL**



### Neues Dentalmikroskop

## Optische Höchstleistung auf einen Blick

Will man heute qualitativ hochwertige endodontische Behandlungen anbieten, so ist das dentale Operationsmikroskop ein notwendiger Bestandteil. Es verbessert die klinische Sicht und sorgt für eine optimale Ergonomie des Behandlers.

Mit dem neuen Dentalmikroskop von American Dental Systems können optische Höchstleistungen erzielt werden. Das Top-Produkt in der Kompaktklasse zeichnet sich durch ein einmaliges Preis-Leistungsverhältnis aus. Es ist als Boden-, Wand- und Deckenmontage oder als Bodenstativlösung erhältlich.

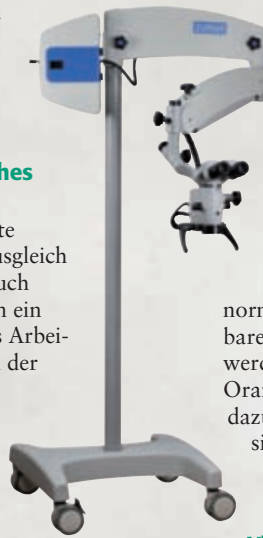
### 24-fache Vergrößerung

Im Mikroskop ist ein fünfstufiger manueller Vergrößerungswechsler mit manueller Feinfokussierung integriert. Durch die Kombination des Standardfokus von 250 mm und dem Weitwinkelokular mit der Vergrößerung x 12,5 bietet das einzigartige

optische System eine bis zu 24-fache Vergrößerung.

### Ergonomisches Sitzen

Der integrierte Dioptrien-Ausgleich ermöglicht auch Brillenträgern ein komfortables Arbeiten, während der 180-Grad-Schwenktubus eine ergonomische Sitzposition garantiert. Die integrierte 150 W-Halogen-Lichtquelle schafft ein völlig homogenes Lichtfeld. Wahlweise steht eine 150 W-Halogen-, 50 W-Metall-Halide und in Kürze eine LED-Lichtquelle zur Verfügung. Die LED-Mikroskop-Version beinhaltet zudem einen 6-stufigen Vergrö-



ößerungswechsler. Eine weitere Besonderheit ist die koaxiale Beleuchtung. Die Lichtquelle des Mikroskops emittiert das Licht durch das Objektiv, womit der Strahlengang des Behandlers identisch ist mit dem Strahlengang der Lichtquelle. Somit können selbst normalerweise schwer einsehbare Bereiche gut ausgeleuchtet werden. Die einschwenkbaren Orange- und Grünfilter dienen dazu, feinste Gefäßstrukturen sichtbar zu machen und verhindern ein vorzeitiges Aushärten des Füllmaterials.

### Vielfältiges Zubehör

Durch die große Auswahl an Zubehör kann das Leistungsspektrum jederzeit erweitert werden. Dank eines passenden Beam-Splitters und eines individuellen Kamera-Adapters kann das Mikroskop perfekt an die Wünsche des Zahnarztes angepasst werden. ■



### Personalisierbare Lupenbrillen

## Optischer Quantensprung

TTL-Binokular-Lupenbrillen bieten durch die im Brillenglas integrierten Lupen eine hochauflösende, reflexfreie Optik neben höchstem Tragekomfort.


### TTL-Lupenbrillen nach Maß

Die Teleskope sind beim TTL-System (Telescopes through the lens) direkt in die Brillengläser integriert. Auf diese Weise befindet sich das Okular im optimalen Abstand zur Pupille. Durch

die individuelle Anfertigung werden charakteristische Merkmale des Anwenders wie Pupillenabstand, Arbeitsabstand, Neigungswinkel und Dioptrienkorrektur berücksichtigt.

### Kepler oder Galilei

Die TTL-Lupenbrillen sind als Galilei-System oder nach Keplerscher Bauart erhältlich. Bereits mit einer TTL-Brille Galileischer Bauart lassen sich durch die guten Produkteigen-



TTL-Prismatic:  
3,5-fache und  
4,5-fache  
Vergrößerung

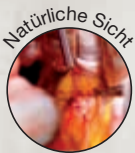

TTL-Galilei:  
2,5-fache  
Vergrößerung

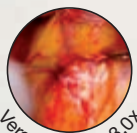schaften (Helligkeit, Sehfeld, Schärfentiefe) die professionellen Leistungen deutlich steigern. Das Prismen- oder Kepler-System weist eine noch höhere optische Qualität auf und ermöglicht dem Behandler, auch die kleinsten Einzelheiten im Arbeitsfeld zu beobachten.

### Die Vorteile im Überblick

- Erhöhte Feldtiefe
- Hochwertige Gläser mit Antireflexbeschichtung
- Hoher Tragekomfort durch weiche Bügelenden und den verstellbaren Nasensteg
- Hochauflösende, reflexfreie Optik
- Spezielles Elastikband, das die Stabilität des Systems garantiert
- Einfache Reinigung der wasserdichten Teleskope
- Flex-Scharniere



Natürliche Sicht



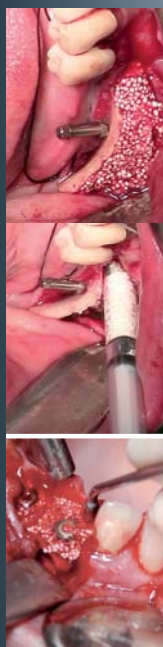
Vergrößerung 3,0x

### HERAUSGEBER

**AMERICAN**  
Dental Systems

Telefon 08106/300-300  
www.ADSystems.de

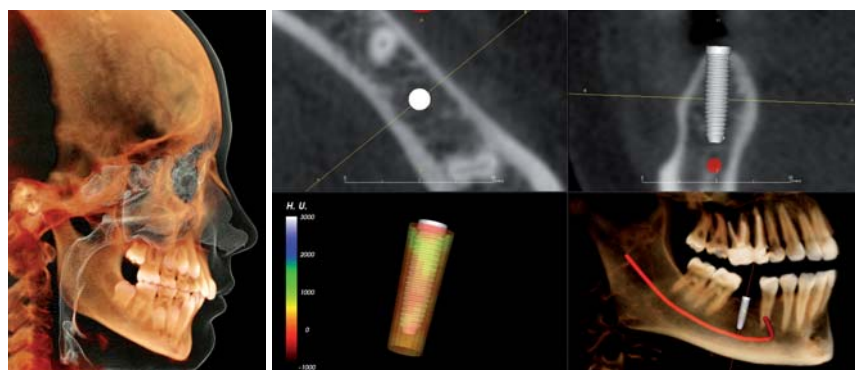
easy-graft®CRYSTAL



Biphasisches Knocherenaufbau-Composit, 60% HA / 40%  $\beta$ -TCP, PLGA ummantelt

- 100% synthetisch
- Beschleunigte Osteokonduktion
- Nachhaltiger Volumerhalt
- Pastös aus der Spritze
- Im Defekt gut modellierbar
- In-situ «steinhart»

ANZEIGE



**Abb. 2:** 3-D-gerenderte Darstellung von Knochen- und Weichteilstrukturen mithilfe der DVT-Technologie, z.B. als Grundlage für die dreidimensionale kephalometrische Analyse im Rahmen der KFO-Behandlung. – **Abb. 3:** Typischer Auszug aus einem Implantatreport (Mesantis GmbH, Berlin) zum bildunterstützten Aufklärungsgespräch für den Überweiser und seinen Patienten. 3-D-gerenderte Darstellung der Implantatsimulation in Regio 46 sowie Darstellung der zu erwartenden Knochendichte. Die Aufnahme wurde ohne Schablone erstellt.

Nicht zuletzt durch die gesetzlichen Auflagen an ein Qualitätsmanagement muss im Streitfall ein Zahnarzt heutzutage nachweisen, dass er im Rahmen der Behandlung ordnungsgemäß diagnostiziert bzw. befundet hat. Daraus ergibt sich die Notwendigkeit für Zahnärzte, Diagnoseverfahren einzusetzen, die die größtmögliche Sicherheit bieten. Die Befunderhebung mittels DVT genügt dem rechtlichen Anspruch, dass der Arzt bei mehreren zur Verfügung stehenden Untersuchungsmethoden diejenige zu verwenden hat, die für den untersuchten Patienten bei optimaler Effizienz die geringsten schädlichen Folgen hat. Nicht nur bei speziellen medizinischen Fragestellungen, sondern auch und gerade bei „Wunschbehandlungen“ (z.B. Implantationen), mit den damit verbundenen erhöhten Haftungsanforderungen, ist eine Untersuchung mittels DVT „State of the Art“.<sup>13</sup>

Die hervorragende Hochkontrastauflösung bei gleichzeitig relativ niedriger effektiver Dosis prädestiniert die DVT für die Hartgewebsdiagnostik (Knochen, Zahn) (Abb. 2). Dementsprechend ist die dreidimensionale Implantatplanung (siehe auch S1-Leitlinie der DGZMK von 2009) eine sehr häufige rechtfertigende Indikation in der täglichen Praxis. Aber auch hier gibt es wieder eine große Diskrepanz zwischen Theorie und Praxis. In der Theorie heißt es, dass man ein DVT bei „unklarem Knochenangebot“ anfertigen sollte. Für die Praxis bedeutet dies jedoch, woher weiß der Behandler, ob es ein unklares Knochenangebot gibt, wenn er noch gar keine dritte Dimension hat. Hinzu kommen dann die Kostenträger, die dann mit negativem Unterton nachfragen „... wozu haben Sie eigentlich ein DVT gemacht, es liegt doch genügend Knochen vor...“. Dazu muss man aber eben die dritte Dimension gesehen haben, um dies entsprechend beurteilen zu können. Diese Zusammenhänge sind die häufigste Diskrepanz in der täglichen Diskussion zwischen Theoretikern und Praktikern. Nur eine dreidimensionale Implantatplanung erlaubt die exakte Vermessung des Knochenangebots in allen Raumdimensionen, die Beziehung zu Nachbarstrukturen wie Kieferhöhle und Mandibularkanal, sowie die Erhebung der zu erwartenden Knochendichte (Abb. 3). Eine sinnvolle Planung und Herstellung von Bohrschablonen ist ohne DVT nicht möglich (Abb. 4). Aufgrund von §2c der Röntgenverordnung und der bis zu 90 Prozent höheren Strahlenbelastung verbietet sich der Einsatz der Computertomografie (CT) im Rahmen der täglichen dentalen Implantatplanung, wenngleich trotz gesetzlicher Regelungen die CT von vielen noch aus alt hergebrachter Gewohnheit eingesetzt wird.

Doch nicht nur für die Implantatplanung ist die DVT konventionellen Röntgenverfahren überlegen, sodass sich zahlreiche weitere Indikationsmöglichkeiten in der zahnärztlichen Praxis ergeben. Die DVT bietet im Rahmen der Kiefergelenksdiagnostik eine sichere Methodik zum Ausschluss primärer Gelenkerkrankungen und ist darüber hinaus auch allen übrigen Kiefergelenksprojektionen deutlich überlegen (Abb. 5).<sup>14-16</sup> Im Bereich der Parodontologie

## easy-graft® CRYSTAL

**Genial** einfaches Handling  
beschleunigte Osteokonduktion  
nachhaltige Volumenstabilität

Testapplikation kostenfrei  
im Internet bestellen!

Vertrieb Deutschland:

**Hager & Meisinger GmbH**  
41468 Neuss, Tel. 02131 20120  
www.meisinger.de

**Nemris GmbH & Co. KG**  
93453 Neukirchen, Tel. 09947 90 418 0  
www.nemris.de

**Paropharm GmbH**  
78224 Singen, Tel. 0180 13 73 368  
www.paropharm.de

Herstellerein:

**DS** Degradable Solutions AG  
CH-8952 Schlieren/Zürich  
**DENTAL** www.easy-graft.com

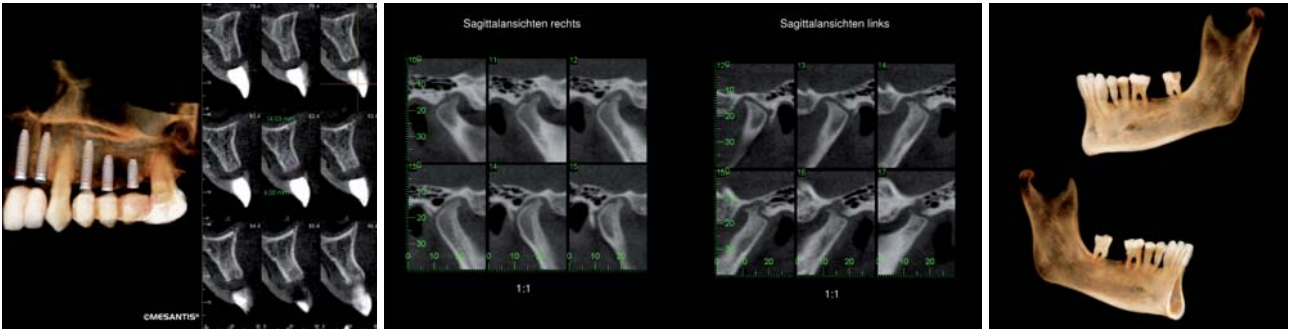


VARIO SR **VERSCHRAUBBARE**  
**KOMPONENTEN** FÜR  
NOCH MEHR **MÖGLICHKEITEN**

Für okklusal verschraubte Kronen- und Brückenrestaurationen. Bewährte CAMLOG Handhabung. Sicherheit und Zeitersparnis dank spezieller Ausrichthilfe. CAMLOG bietet mehr. Weitere Infos: [www.camlog.de](http://www.camlog.de)

a perfect fit™

camlog



**Abb. 4:** DVT zur Implantatplanung unter Verwendung einer Schablone mit röntgenopaken Zähnen zur Festlegung der optimalen Implantatposition in Abhängigkeit von der zukünftigen Suprakonstruktion. – **Abb. 5:** Kiefergelenksdarstellung mithilfe der DVT. Die achsengerechte Darstellung der Kondylen im DVT ergibt deutliche osteoarthrotische Veränderungen. Typischer Kiefergelenk-Report. – **Abb. 6:** 3-D-gereordnete Darstellung der parodontalen Situation zur Beurteilung von Knochendefekten und Furkationsbeteiligungen.

ermöglicht die DVT die Visualisierung der dreidimensionalen parodontalen Situation, wodurch parodontalchirurgische Eingriffe optimal geplant und durchgeführt werden können (Abb. 6). Die Diagnostik pathologischer Veränderungen sowie ihrer Ausdehnung und Lagebeziehung zu Nachbarstrukturen wird mithilfe der DVT erheblich erleichtert (Abb. 7). Zusätzlich können verlagerte, retinierte und überzählige Zähne in allen drei Dimensionen dargestellt und somit vor chirurgischen Eingriffen nicht nur exakt lokalisiert werden, sondern auch Lagebeziehungen zu wichtigen Nachbarstrukturen, wie dem Nervus alveolaris geklärt werden (Abb. 8 und 9). In der Kieferorthopädie stellt die Beurteilung des peridental Knochenangebotes vor kieferorthopädischer Zahnbewegung die wichtigste rechtfertigende Indikation dar (Abb. 10), da bis zu 90 % der Patienten peridentale knöcherne Defizite an einzelnen Zähnen bereits vor Beginn der kieferorthopädischen Behandlung aufweisen. Auch die Planung von umfangreichen Behandlungen im Rahmen der orthognathen Chirurgie erfährt durch die Möglichkeit der virtuellen Planung und Visualisierung des Endergebnisses eine erhebliche Weiterentwicklung (Abb. 11). Dadurch kann in der Regel die aktive Behandlungszeit für den Patienten um mindestens 50 % verkürzt werden.

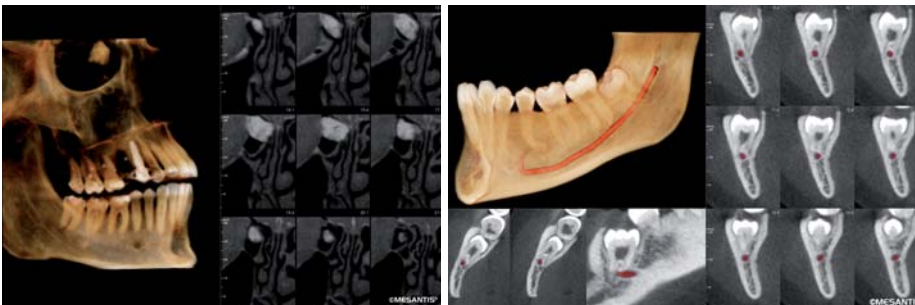
Nicht jeder Patient profitiert von einer DVT-Aufnahme, sodass der fachkundige Arzt individuell eruieren muss, ob diese sinnvoll und notwendig ist. Eine sorgfältige Auswahl der rechtfertigenden Indikation ist Grundvoraussetzung für radiologische Aufnahmen, einschließlich der

DVT. Die rechtfertigende Indikation kann nur ein Zahnarzt stellen, wenn er über die spezielle Fachkunde verfügt. Ein Gutachter ohne Fachkunde darf weder eine Indikation noch eine Kontraindikation stellen. Selbst wenn ein Gutachter mit DVT-Fachkunde vom Schreibtisch aus eine DVT ablehnt, verstößt das gegen §23 der Röntgenverordnung, da der Patient persönlich untersucht werden muss. Wenn ein Gutachter eine durch einen DVT-Fachkundigen gestellte rechtfertigende Indikation ablehnen möchte, ist er nach der Röntgenverordnung verpflichtet, den Patienten persönlich zu untersuchen. Diese Zusammenhänge sind vielen Versicherungen leider nicht hinlänglich bekannt.

### Verpflichtung zur Befundung

Ein extrem wichtiger Punkt, der bei der Erstellung einer DVT-Aufnahme geklärt werden muss, ist, ob der befundende Arzt gesetzlich verpflichtet ist, alle pathologischen Veränderungen zu erkennen bzw. zu diagnostizieren, auch solche, die nicht in seinem Interessensgebiet liegen. Hierzu ist klar anzumerken, dass Limitationen des Augenmerks auf nur eine bestimmte Region der DVT-Aufnahme auszuschließen sind. Vielmehr müssen alle Aspekte jeder einzelnen Aufnahme systematisch geprüft werden.<sup>17</sup> Somit ist es die Verpflichtung des Fachkundigen, der das DVT anordnet und befundet, nicht nur auf das Gebiet beschränkt, zu dessen Beurteilung das DVT erstellt wurde. Desweiteren fordert der Vorstand der American Academy of Oral and Maxillofacial Radiology (AAOMR), dass Fach-

kundige in der Lage sein müssen, eine fachgerechte Auswertung und Befundung aller vorkommenden Abnormalitäten sowie aller möglichen pathologischen Veränderungen im gesamten DVT vorzunehmen. Ist dies nicht der Fall, sollte die Befundung und Interpretation an einen Spezialisten bzw. ein dentales Röntgeninstitut übertragen werden.<sup>18</sup> Auch die American Association of Orthodontists fordert, dass eine medizinische



**Abb. 7:** 3-D-gereordnete Darstellung, sowie Darstellung der einzelnen Schichten von frontal eines im Bereich des rechten Sinus ethmoidalis befindlichen Osteoms, das als Zufallsbefund entdeckt wurde. – **Abb. 8:** 3-D-gereordnete Darstellung sowie Darstellung transversaler, axialer und sagittaler Schichten des verlagerten und retinierten Zahnes 48 aus einem Weisheitszahn-Report. Die einzelnen Schichten liefern die therapeutisch relevante Information über Lage und Verlauf des N. alveolaris inferior, der in diesem Fall interradikulär verläuft.

Weltweit  
**500 Millionen**  
Dentalinjektionen jährlich mit  
**Lokalanästhetika**  
von Septodont

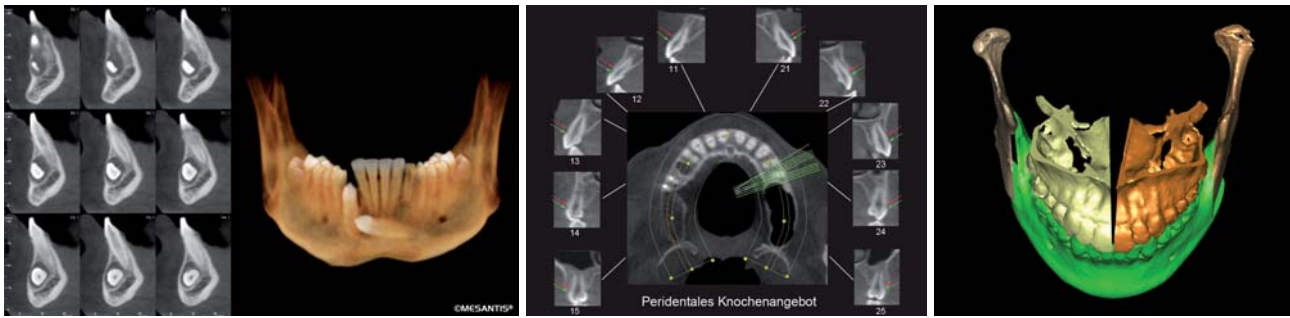
Seit 75 Jahren entwickelt und fertigt Septodont innovative dentalpharmazeutische Produkte. Unser unübertroffenes Know-how in der Produktion hat uns die Anerkennung von Zahnärzten auf 5 Kontinenten und von 150 Gesundheitsbehörden eingebracht. Dadurch wurden wir zum Weltmarktführer für dentale Lokalanästhesie



**Weltmarktführer für dentale Lokalanästhesie**

SEPTODONT GmbH, Felix-Wankel-Straße 9, 53859 Niederkassel  
Telefon: 0228 - 971 26 -0, Telefax: 0228 - 971 26 66  
Internet: [www.septodont.de](http://www.septodont.de), E-Mail: [info@septodont.de](mailto:info@septodont.de)





**Abb. 9:** Darstellung eines verlagerten Eckzahnes im 3-D-gerechneten Bild und in transversalen Schichten, die wichtige therapeutische Informationen über Lagebeziehung und mögliche Wurzelresorptionsvorgänge der angrenzenden Zähne liefern. So kann vor einer Freilegung die entsprechende Stelle exakt ausgewählt werden. – **Abb. 10:** Typischer Report zur Darstellung des peridentalen Knochenangebotes im Rahmen der kieferorthopädischen Behandlungsplanung im Oberkiefer. Rote und grüne Pfeile markieren die IST- und SOLL-Position. – **Abb. 11:** Bei orthognathen Chirurgiepatienten erfolgt nach Anfertigung einer DVT-Aufnahme die virtuelle Operationsplanung des Patienten an speziellen Befundungsrechnern mithilfe spezifischer Softwareprogramme. Die spezifischen metrischen Angaben werden vom behandelnden Kieferorthopäden vorgegeben und in der Regel von einem kieferorthopädisch orientierten 3-D-Röntgeninstitut umgesetzt.

Befundung des gesamten DVT-Scans mit allen darauf abgebildeten anatomischen Strukturen erfolgen sollte.<sup>19</sup> Die Frage, ob pathologische Veränderungen, die außerhalb des Aufgabenbereichs eines Zahnarztes liegen, diagnostiziert werden müssen, ist nicht abschließend geklärt. Hier gilt aber der rechtliche Grundsatz, dass Veränderungen, die außerhalb des zahnärztlichen Aufgabenbereiches liegen, erkannt werden und zur weiteren spezifischen Diagnostik an die entsprechende Fachrichtung überwiesen werden müssen.<sup>20</sup> Dabei sind erhobene klinische Befunde sowie die medizinische Vorgeschichte des Patienten nicht unerheblich und sollten an den Spezialisten weitergeleitet werden. Der Fachkundige, der das DVT anordnet, kann in diesem Fall haftbar gemacht werden. Dies bedeutet für die tägliche Praxis, wenn eine Abnormalität identifiziert wird, jedoch nicht diagnostiziert werden kann, muss stets eine Überweisung zur spezifischen Befundung erfolgen.

Es wird zunehmend die Meinung vertreten, dass Fachkundige, die das DVT als diagnostisches Mittel anwenden, genauso zur Verantwortung herangezogen werden können wie Fachärzte der Radiologie.<sup>19,21–22</sup> Die minimale Voraussetzung zur Anwendung der digitalen Volumentechnologie ist der erfolgreiche Abschluss der entsprechenden Fach- bzw. Sachkunde. Wie in anderen zahnmedizinischen Disziplinen, z.B. der Implantologie, ist auch in diesem Fall nicht nur die erlernte Theorie entscheidend, sondern vielmehr die praktische Übung und Erfahrung. So erfordert die dritte Dimension im DVT sowie auch der Umgang mit der speziellen Software viel Training.<sup>23</sup> Der erforderliche Befund ist nach der Röntgenverordnung in jedem Fall schriftlich zu verfassen. Dies wird gegenwärtig von einigen Kollegen leider noch nicht in die tägliche Praxis umgesetzt. Haftungsrechtlich muss man sich bewusst sein, dass man bei DVT-Anfertigung ohne schriftlichen Befundbericht bereits gegen geltendes Recht verstößt.

### Probleme der DVT in der täglichen Praxis

Trotz vieler, auch bereits wissenschaftlich belegter Vorteile der DVT für die zahnmedizinische Diagnostik und Therapieplanung, gibt es gleich eine ganze Reihe von fi-

nanziellen und administrativen Zusatzbelastungen, die bei der Anschaffung häufig übersehen werden:

- sehr hohe Anschaffungskosten
- zusätzliche spezielle IT-Ausstattung erforderlich
- sehr personalintensive Technologie
- sehr hoher Datenarchivierungsaufwand
- sehr hohe Betriebskosten
- sehr hohe Datenschutzanforderungen an die Kommunikation mit Überweiser und Planungslabor
- Technologie mit geringer Halbwertszeit bei hohen Investitionskosten.

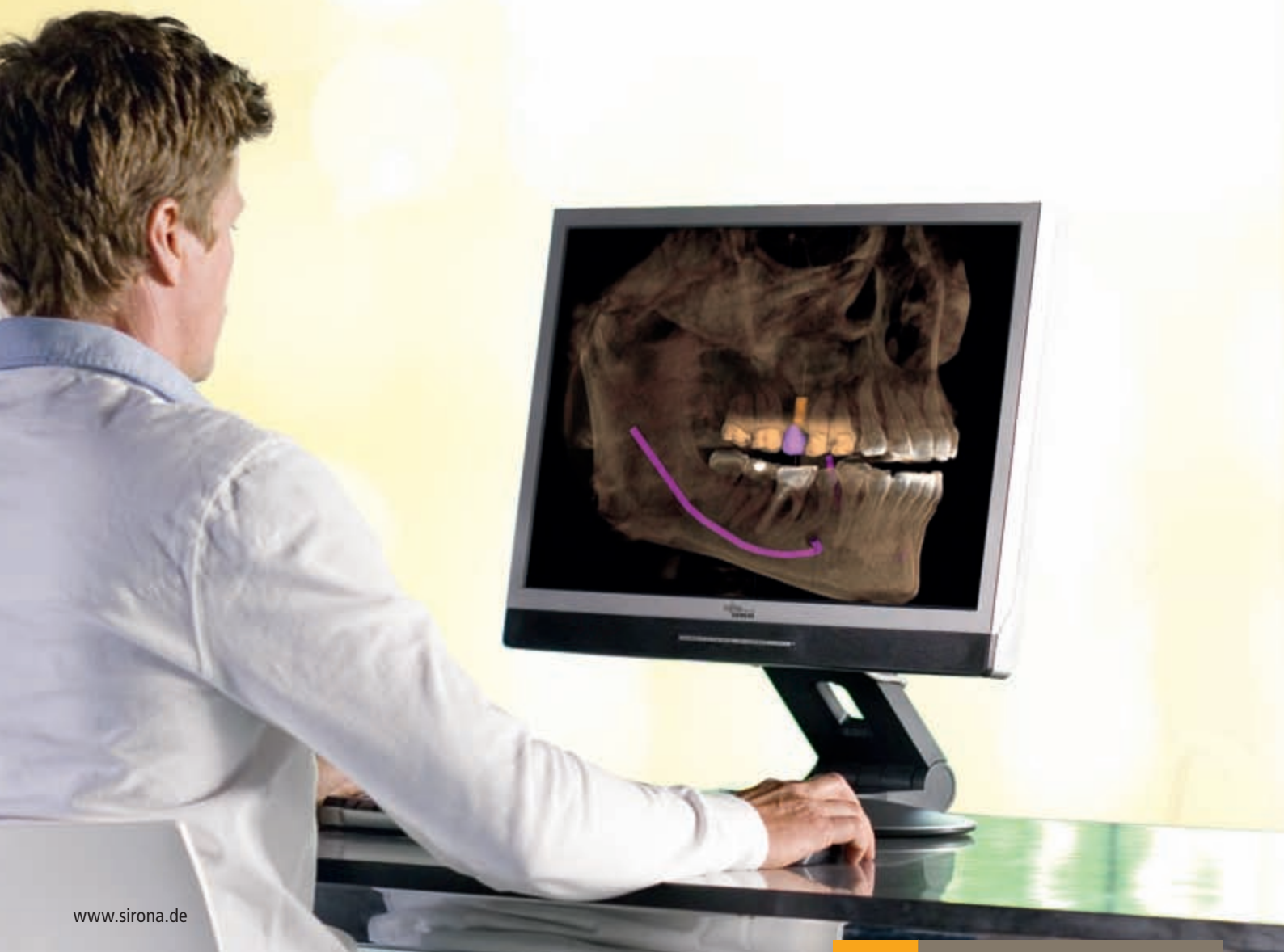
Die Betriebswirtschaftlichkeit eines DVT-Gerätes hängt in hohem Maße von Field of View ab. Als Faustregel gilt, je kleiner das Field of View, umso geringer ist die betriebswirtschaftliche Rentabilität des Gerätes. In den Praxen ist gegenwärtig die Entwicklung genau umgekehrt. Viele Kollegen kaufen sich Geräte mit kleinem FOV, da diese günstiger und damit erschwinglicher sind, nicht wissend, dass sie sich damit in der Rentabilität extrem beschneiden. Zudem ist der Kaufpreis eines Gerätes bei der Rentabilitätsbetrachtung eher uninteressant. Für den Break-Even-Point werden unter Berücksichtigung sämtlicher Personal-, Betriebs- und Nebenkosten pro Tag (bei fünf Arbeitstagen pro Woche) an jedem Tag im Jahr 3,8 bis 4,4 DVT-Aufnahmen benötigt. Bei Erreichen des Break-Even-Points hat man dann aber noch keinen Cent Gewinn erzielt. Differenzen im Anschaffungspreis (99.000 bis 188.000 Euro) gehen dabei aber nur mit dem Faktor 0,6 in die Break-Even-Kalkulation ein. Der Rest sind Personal-, Betriebs- und Nebenkosten.

Jedes angefertigte DVT muss nach §23 der Röntgenverordnung durch einen fachkundigen Arzt befundet werden. Hierzu sind neben dem zum DVT-Gerät gehörenden Akquiserechnern spezielle PCs und Monitore erforderlich, die weitaus höhere technische Spezifikationen erfüllen müssen als normale Betrachtungssysteme, und daher auch sehr kostenintensiv sind. Auch die Langzeitarchivierung und Verwaltung der großen Datenmengen ist nicht zu unterschätzen und verursacht einen immensen Kostenaufwand. Im Durchschnitt bewegt sich die Größe der einzelnen DICOM-Daten (Digital Imaging and Communications in Medicine) zwischen 45 MB bis

## CEREC MEETS GALILEOS

# Haben Sie schon mal mit CEREC implantiert?

Konservierende Zahnmedizin und Prothetik bestimmen bisher den Erfolg Ihrer Praxis. Stellen Sie sich vor, Sie erweitern Ihr Erfolgskonzept jetzt auch auf Implantate. Mit einer bedeutenden Innovation von Sirona: 3D-Volumentomografie mit GALILEOS führt Sie nicht nur in eine neue diagnostische Welt. Die Verzahnung von CEREC und GALILEOS ermöglicht erstmals die simultane prothetische und chirurgische Planung und macht das Implantieren damit schnell und sicher. Besseres Risikomanagement, höhere Therapieakzeptanz und perfekte Ergebnisse – für zufriedene Patienten und eine Steigerung des Praxiserfolgs. **Es wird ein guter Tag. Mit Sirona.**



[www.sirona.de](http://www.sirona.de)

The Dental Company

sirona.

1.800 MB. Diese Daten müssen bis zu zehn Jahre, bei Jugendlichen zehn Jahre nach Abschluss des 18. Lebensjahres, revisionssicher und lesbar aufbewahrt werden. Insbesondere letzterer Punkt macht bei der schnellen Entwicklung von Speichertechnologien vielen Kollegen zu schaffen. Bei einer Auslastung von zehn Aufnahmen pro Tag und sicherer externer Datenspeicherung von günstigen Anbietern muss mit laufenden monatlichen Kosten von 1.200 bis 1.500 Euro gerechnet werden.

Die aktuellen Entwicklungen im Gesundheitssystem führen eher dahin, dass es zukünftig, ähnlich wie in der Medizin, spezialisierte dentale Röntgeninstitute geben wird, die die DVT-Aufnahmen mit professionellem Personal in täglicher Routine erstellen, befunden, archivieren und in adäquater Bildform für den überweisenden Zahnarzt bzw. das in die Planung involvierte Labor aufbereiten. Die professionelle Auslastung dieser Institute erlaubt dann auch eine entsprechend frühe Reinvestition bei dieser schnell voranschreitenden Technologie. Der Vorteil dieser externen neutralen Röntgeninstitute liegt darüber hinaus auch darin, dass die Überweiser nicht nur hohe Investitionskosten und eine zeitintensive Befundung einsparen, sondern auch Patientenabwanderungen nicht befürchten müssen.

### Zusammenfassung

Die digitale Volumentechnologie trägt nachweislich zu einer erheblichen Verbesserung im Bereich der zahnmedizinischen Diagnostik und Therapieplanung bei. Dennoch sollte ein sinnvoller Umgang, wie bei jedem an-

deren röntgenologischen Verfahren, angestrebt werden, denn nicht jeder Patient profitiert von einer DVT-Aufnahme. Zusätzlich sollte auf die Auswahl eines geeigneten DVT-Scanners geachtet werden, der bei guter Bildqualität und ausreichendem FOV eine geringe Strahlenexposition verursacht. Dabei ist die Angabe der effektiven Dosis nach den aktuellen ICRP-Richtlinien besonders wichtig. Des Weiteren darf nicht vergessen werden, dass beim Betrieb eines DVT für eine Break-Even-Kalkulation, bei Berücksichtigung sämtlicher Kosten, 3,8 bis 4,4 DVT-Aufnahmen pro Tag erforderlich sind, bevor die Gewinnzone beginnt. Das DVT-Gerät ist somit für viele Praxen eher als „kostspieliges Hobby“ zu betrachten, welches durch andere Umsätze subventioniert werden muss. Aus diesem Grund geht gesundheitspolitisch der Trend eindeutig zu dentalen DVT-Instituten, die nicht nur geeignete Geräte zur Verfügung haben, sondern auch eine professionelle Aufarbeitung der Daten und medizinische Befundung anbieten. Bei hoher Geräteauslastung ist betriebswirtschaftlich auch eher eine Erneuerung der schnell überholten Technologie möglich. ■

**ZWP online**

Eine Literaturliste steht ab sofort unter [www.zwp-online.info/fachgebiete/oralchirurgie](http://www.zwp-online.info/fachgebiete/oralchirurgie) zum Download bereit.

### KONTAKT

**Prof. Dr. Axel Bumann**

Georgenstraße 25, 10117 Berlin

Tel.: 0 30/2 00 74 42 80, Fax: 0 30/2 00 74 42 89

E-Mail: [info@mesantis-berlin.de](mailto:info@mesantis-berlin.de)

Web: [www.mesantis-berlin.de](http://www.mesantis-berlin.de)

## Die digitale Welt in der Praxis

### Navigationssysteme im Überblick

Mit jedem Tag nimmt die Anzahl der auf hoch spezialisierter Technologie beruhenden Geräte zu. Ebenso verhält es sich in der dentalen Welt. In immer mehr Praxen kommen DVT und computergestützte Planungssysteme zum Einsatz.

Eva Kretschmann/Leipzig

■ Bei der Insertion von Implantaten im Kiefer ist eine sorgfältige Planung unabdinglich. Digitale Technologien bieten seit einiger Zeit die Möglichkeit, tiefe Einblicke in die anatomischen Gegebenheiten der Patienten zu erhalten und böse Überraschungen zu vermeiden. Basierend auf den Daten, die durch tomografische Röntgenaufnahmen erhoben worden sind, kann das chirurgische Vorgehen anhand von Navigationssystemen Schritt für Schritt simuliert werden und im Zuge einer schablonengeführten Implantatinsertion Verwendung finden. Zwar wird dem Vorgehen ein ho-

her Zeit- und Kostenaufwand nachgesagt, jedoch lohnt sich der Einsatz in der Regel. Eine Auswahl an Systemen mit relevanten Charakteristika soll auf den folgenden Seiten vorgestellt werden. ■

#### Anmerkung der Redaktion

Die folgende Übersicht beruht auf den Angaben der Hersteller bzw. Vertreiber. Wir bitten unsere Leser um Verständnis dafür, dass die Redaktion für deren Richtigkeit und Vollständigkeit weder Gewähr noch Haftung übernehmen kann.