Prof. Dr. Dr. h.c. Dirk Wiechmann

Literatur

Möglichkeiten der dentoalveolären Kompensation bei Klasse III-Malokklusion mit Lingualtechnik

Ein Beitrag von Prof. Dr. Dr. h.c. Dirk Wiechmann, Bad Essen.

Um eine Klasse III-Malokklusion dentoalveolär kompensieren und entsprechenden Einfluss auf die Morphologie nehmen zu können, bedarf es körperlich kontrollierter Zahnbewegungen inklusive eines entsprechend beherrschbaren bukkalen oder lingualen Wurzeltorques. Wie dies erfolgreich mithilfe einer vollständig individuellen lingualen Behandlungsapparatur umgesetzt werden kann, zeigt der folgende Artikel.

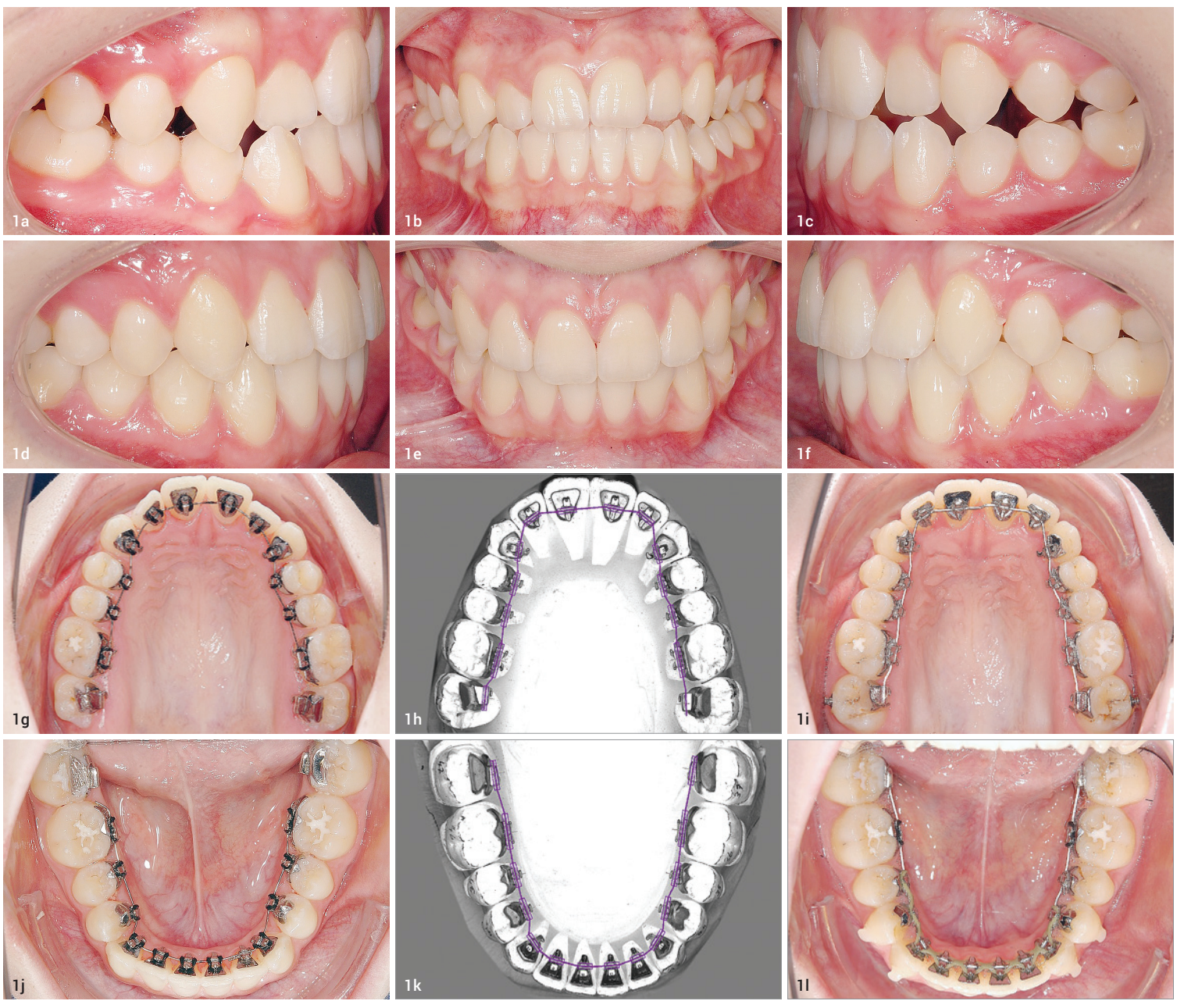

Abb. 1a–l: Erwachsene Patientin mit einem beidseitigen Mesialbiss von einer halben Prämolarenbreite und partiellem Kreuzbiss. Die Unterkieferfrontzähne stehen als Ausdruck der Kompensation nach lingual inkliniert. Nach der Korrektur der Bisslage mit intermaxillären Gummizügen und approximaler Schmelzreduktion im Unterkieferseitenzahnbereich konnte beidseits eine neutrale Eckzahnbeziehung eingestellt werden. Durch den lingualen Wurzeltorque der Unterkieferfrontzähne erscheint die Okklusion nicht mehr kompensiert. Die Aufbissaufnahmen verdeutlichen die präzise Umsetzung der individuellen Planung.

Abb. 1m und n: Durch den nachhaltigen Einsatz der Klasse III-Gummizüge ist es zu einer geringfügigen Verkürzung im Bereich der Oberkieferfrontzähne gekommen. Die Exposition der Oberkieferfrontzähne beim Lachen ist noch akzeptabel. **Abb. 1o und p:** Auf der Fernröntgenseitaufnahme ist insbesondere eine deutliche Normalisierung des Interinzisalwinkels zu erkennen. Im anterioren Bereich des Unterkieferalveolarfortsatzes ist es zu erkennbaren Knochenumbauprozessen gekommen, die noch weiter andauern werden.

Morphingvideo 1

Einleitung

Während die dentoalveoläre Kompensation beim Distalbiss eine häufig durchgeführte Behandlungsmethode darstellt, kommen derartige Konzepte bei der Korrektur des Mesialbisses weitaus seltener zur Anwendung. Insbesondere die Torquekontrolle der Unterkieferfrontzähne ist mit herkömmlichen Apparaturen aufgrund des hohen Torquespiels der eingesetzten Bracket-Bogen-Kombination klinisch schwierig umzusetzen. Als Folge imponieren die Behandlungsergebnisse als extrem kompensiert, mit deutlich lingual inklinierten Unterkieferfrontzähnen. Die Folgen sind häufig nicht nur funktionelle, sondern auch parodontale Probleme mit vestibulären Rezessionen.[1]

Im Unterschied dazu haben vollständig individuelle linguale Apparaturen ihre überlegene Torquekontrolle beim Einsatz der richtigen Bogendimension sowohl „in vitro" als auch in zahlreichen klinischen Studien nachhaltig unter Beweis gestellt.[2–5] Mithilfe von CAD/CAM-gefertigten Stahlbögen mit präzisen Extratorquebiegungen im anterioren Bereich kann der geschulte Kieferorthopäde ohne größeren klinischen Aufwand eine individuell optimale Torquekontrolle auch bei der dentoalveolären Kompensation einer Klasse III-Verzahnung erzielen. Dies gilt auch bei der dentoalveolären Kompensation einer Klasse III-Verzahnung mit Extraktionen nur im Unterkiefer.

Nachstehend wird ein weiterentwickeltes Konzept vorgestellt, wobei die folgenden drei Ebenen getrennt voneinander diskutiert werden:

- die Sagittalebene (Bisslagekorrektur mit Torquekontrolle)
- die Transversalebene (Kreuzbisskorrektur)
- die Vertikalebene (Relation der Oberkieferfrontzähne zur Oberlippe beim Lachen).

> „Die dentoalveoläre Kompensation einer Klasse III-Malokklusion kann von einem gut ausgebildeten Kieferorthopäden mit lingualen Apparaturen zuverlässig durchgeführt werden."

Bisslagekorrektur/ Torquekontrolle

In der Sagittalebene betrachtet, ist das vorrangige Behandlungsziel die Korrektur der Bisslage mit Einstellung einer korrekten Frontzahninklination insbesondere im Unterkiefer. Die Bisslagekorrektur kann abhängig von der Ausprägung des Mesialbisses und unter Berücksichtigung der Platzverhältnisse mit und ohne Extraktion von zwei Unterkieferprämolaren erfolgen.

Vorgehen ohne Extraktionen

Die Abbildungen 1a bis p zeigen einen Behandlungsfall ohne Extraktionen. Zur Bisslagekorrektur wurden Klasse III-Gummizüge eingesetzt, zudem wurde im Unterkieferseitenzahnbereich eine approximale Schmelzreduktion durchgeführt. Am Behandlungsende

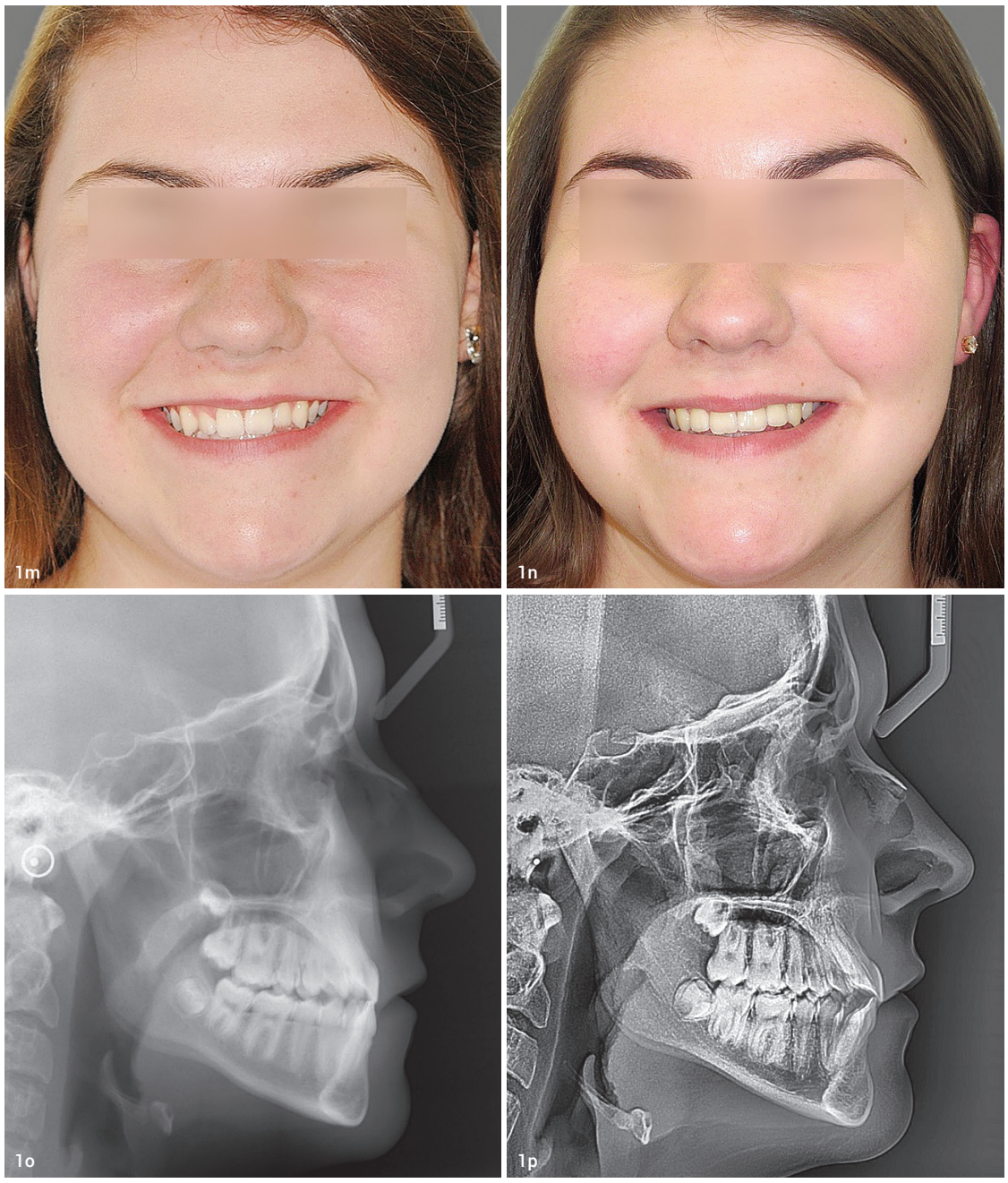

erscheint die Unterkieferfront nicht kompensiert, obwohl der komplette Mesialbiss korrigiert werden konnte.
Im Morphingvideo 1 (siehe QR-Code) wird die Inklinationskontrolle im Unterkieferfrontzahnbereich deutlich. Beim Einsatz der vollständig individuellen lingualen Apparatur WIN wird hierzu ein .016″ x .024″ Stahlbogen eingesetzt. Ein maschinell eingebogener Extratorque im anterioren Bereich von 13° oder 21° erlaubt eine perfekte Torquekontrolle beim relativ einfach zu inserierenden untermaßigen Stahlbogen.
Die Klasse III-Gummizüge werden im Unterkiefer innen am Eckzahnbracket und im Oberkiefer an einem vestibulären Knöpfchen am zweiten Molaren eingehängt. Einzig entscheidend für den Behandlungserfolg ist, wie immer in derartigen Situationen, die Mitarbeit des Patienten. Nur bei ganztägigem Tragen der intermaxillären Klasse III-Gummizüge kann eine erfolgreiche Korrektur gelingen.

Vorgehen mit Extraktionen im Unterkiefer

Die Abbildungen 2a bis p zeigen einen Behandlungsfall mit Extraktion von zwei Prämolaren im Unterkiefer. Bei Mesialbisslagen von mehr als einer halben Prämolarenbreite ist ein Vorgehen ohne Extraktionen im Unterkiefer oft wenig Erfolg versprechend, insbesondere wenn gleichzeitig noch eine vertikale Problematik besteht. Die eingesetzten Bögen sind bis zum Ende des Lückenschlusses im Unterkiefer seitlich gerade. Nur die im Finishing verwendeten Bögen sind seitlich individuell.

„Vollständig individuelle linguale Apparaturen haben ihre überlegene Torquekontrolle beim Einsatz der richtigen Bogendimension sowohl ‚in vitro' als auch in zahlreichen klinischen Studien nachhaltig unter Beweis gestellt."

Der Lückenschluss erfolgt unter Verwendung einer sogenannten Doppelkabelmechanik, bei der eine labiale und eine linguale Gummikette eingesetzt werden. Die labiale, transparente Kette wird mit einem Lassoknoten mesial des Eckzahns am Bogen fixiert und verläuft dann vestibulär bis zum Molarenbereich. Besonders wichtig bei der Doppelkabelmechanik ist die Dosierung der Aktivierung der Gummiketten. Bei optimaler Aktivierung sollte die Zugkraft im Vergleich zur einseitig angebrachten Kette nicht erhöht werden, um die Gefahr eines vertikalen Bowing-Effekts zu reduzieren. Die beidseitig ansetzende Mechanik des Doppelkabels verhindert somit effektiv ein transversales Bowing mit Binding und Notching und gewährleistet einen zuverlässigen, kontrollierten Lückenschluss.
In den meisten Fällen ist bei einer derartigen Ausgangssituation zum Restlückenschluss von distal der unterstützende Einsatz von Klasse II-Gummizügen erforderlich. Durch die Extraktionsentscheidung (4er oder 5er) kann die Dauer dieser Phase moduliert werden.
Zum Lückenschluss sollte ein .016″ x .024″ Stahlbogen mit 13° Extratorque inseriert werden, um eine Lingualkippung der Frontzähne zu verhindern. Stehen diese trotzdem nach erfolgtem Lückenschluss zu sehr nach lingual inkliniert, würde man den Fall am seitlich individuellen Stahlbogen mit 21° Extratorque finishen. Ein zusätzlicher TMA-Bogen ist dann nur in seltenen Fällen notwendig. Im Morphingvideo 2 (siehe QR-Code)

ANZEIGE

ivoris® ortho
die führende KFO-Software

Entscheidung
für die
Zukunft

DGKFO Wiesbaden
RMCC
Halle Nord, B08

DentalSoftwarePower

ivoris® Highlights 2021:

- **winlocal**
  Online-Marketing & SEO für mehr Neupatienten
- **iie-systems**
  Online-Terminmanagement & digitaler Rechnungsversand
- **ivoris® express ceph**
  FRS-Auswertung in unter einer Sekunde

Telefon: 03745 7824-33 I info@ivoris.de

Weitere Informationen finden Sie unter: **www.ivoris.de**

facebook.com/Computer.konkret.AG

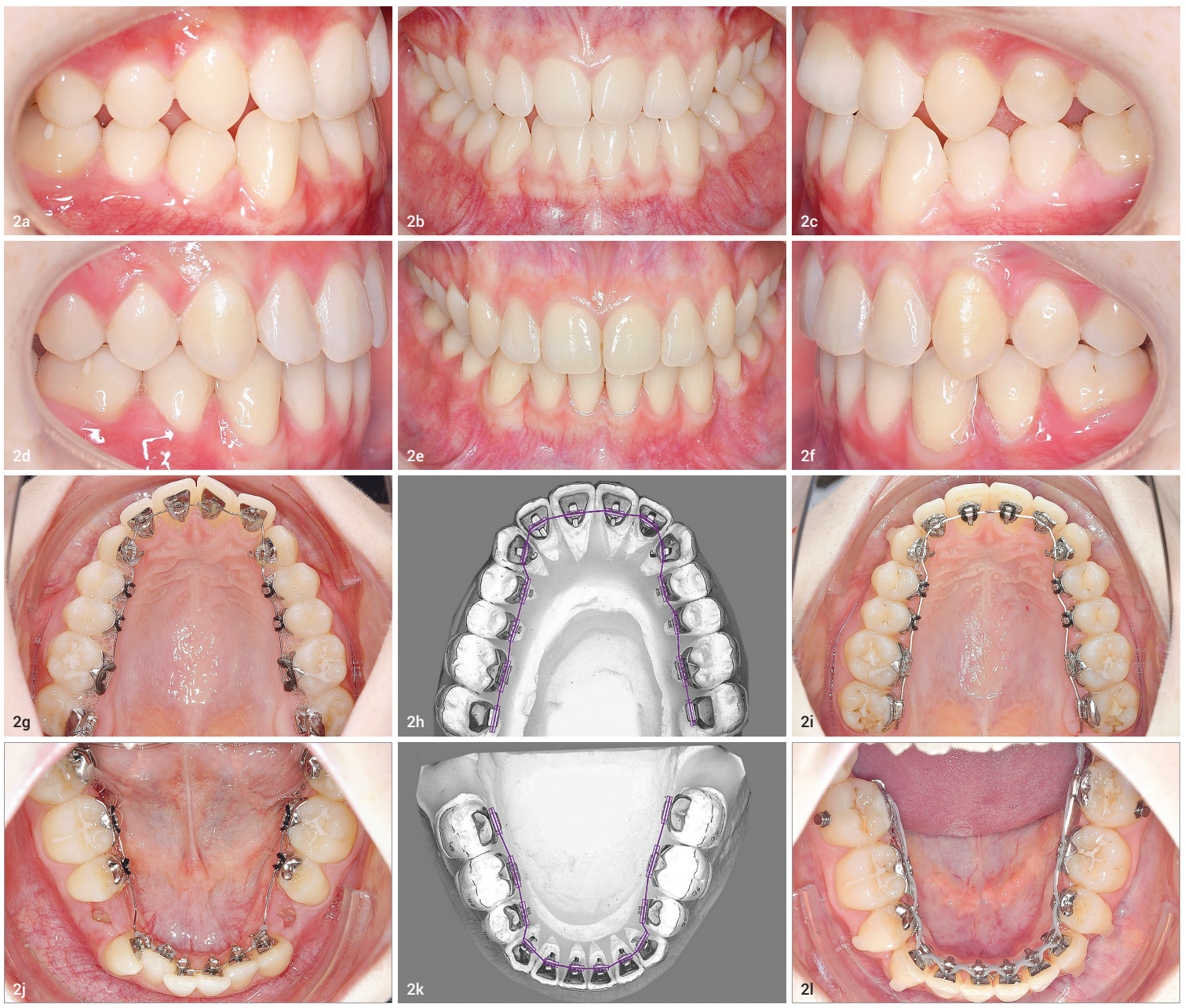

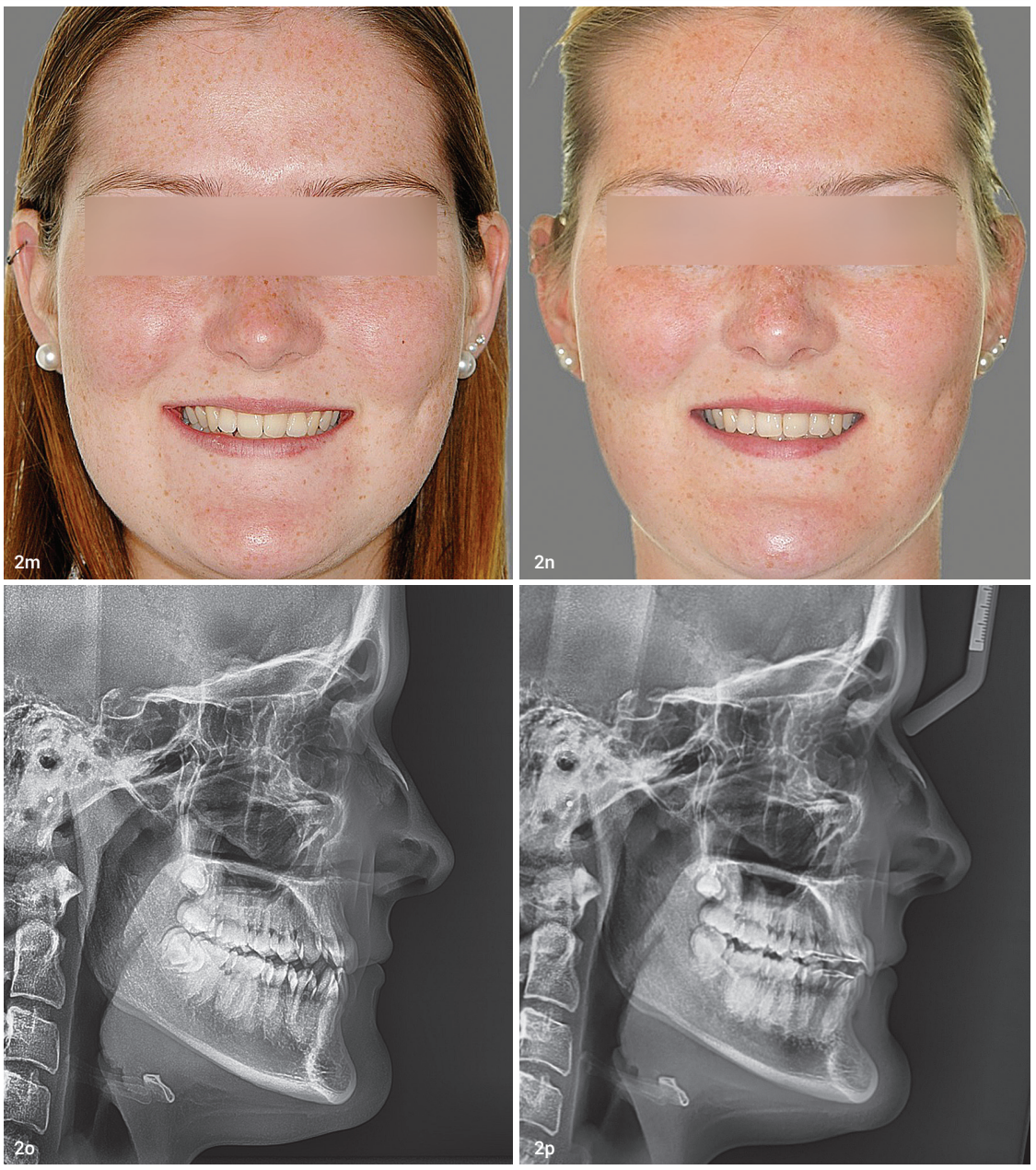

Abb. 2a–l: Erwachsene Patientin mit einem beidseitigen Mesialbiss von einer halben Prämolarenbreite und partiellem Kreuzbiss. Die Unterkieferfrontzähne stehen als Ausdruck der Kompensation nach lingual inkliniert und verschachtelt. Bei der dentoalveolären Kompensation mit Extraktion von zwei Prämolaren im Unterkiefer konnte beidseits eine neutrale Eckzahnbeziehung eingestellt werden. Durch den lingualen Wurzeltorque der Unterkieferfrontzähne erscheint die Okklusion nicht mehr kompensiert. Die Aufbissaufnahmen verdeutlichen die präzise Umsetzung der individuellen Planung. **Abb. 2m und n:** Durch den Einsatz von Klasse II-Gummizügen zum Restlückenschluss von distal ist es zu einer geringfügigen Verlängerung im Bereich der Oberkieferfrontzähne gekommen. Durch die Torquekorrektur im Bereich der Oberkiefereckzähne erscheint das Lächeln voller. **Abb. 2o und p:** Auf der Fernröntgenseitaufnahme ist insbesondere eine deutliche Normalisierung des Interinzisalwinkels zu erkennen. Im anterioren Bereich des Unterkieferalveolarfortsatzes ist es zu erkennbaren Knochenumbauprozessen gekommen, die noch weiter andauern werden. Im Unterkiefer komplettieren die Weisheitszähne den Zahnbogen.

Morphingvideo 2

wird die gute Inklinationskontrolle im Unterkieferfrontzahngebiet deutlich. In der Seitenansicht wirkt der Fall am Behandlungsende nicht kompensiert. Die Verzahnung am Ende der Behandlung gleicht der bei Fällen mit Unterkiefernichtanlagen und Lückenschluss von distal. In beiden Fällen sollten die Weisheitszahnanlagen im Unterkiefer bei der Therapieentscheidung mitberücksichtigt werden.

Beobachtungen zum Alveolarfortsatz im anterioren Unterkiefer

Die überlegene Torquekontrolle bei Verwendung von vollständig individuellen lingualen Apparaturen ermöglicht es dem Behandler, auch Zahnbewegungen, die eher außergewöhnlich erscheinen, zuverlässig umzusetzen. Ein Beispiel hierfür stellt die Inklinationskontrolle der Unterkieferfrontzähne bei gleichzeitigem Einsatz der Herbst-Apparatur dar. Dabei kann nicht nur eine

„Besonders wichtig bei der Doppelkabelmechanik ist die Dosierung der Aktivierung der Gummiketten. Bei optimaler Aktivierung sollte die Zugkraft im Vergleich zur einseitig angebrachten Kette nicht erhöht werden, um die Gefahr eines vertikalen Bowing-Effekts zu reduzieren."

unerwünschte Proklinierung verhindert, sondern wenn nötig sogar eine Aufrichtung erreicht werden. Für die dentoalveoläre Kompensation einer Klasse III-Verzahnung ergibt sich ein ähnliches Bild. Trotz einer Lingualbewegung der Unterkieferfrontzähne können diese gleichzeitig aufgerichtet werden. Hieraus ergibt sich die Frage nach dem Platzangebot im Alveolarfortsatz des anterioren Unterkiefers. Wie die Abbildungen 3p bis q zeigen, finden während und vor allem nach der kieferorthopädischen Behandlung größere Umbauvorgänge im anterioren Unterkiefer-Alveolarfortsatz statt. Es sieht aus, als ob auch hier die Zähne ihren Zahnhalteapparat bei der lingualen Wurzelbewegung mitgenommen hätten. Dies ist in der Kieferorthopädie ein lange bekannter und vielfach nachuntersuchter Zusammenhang.[6,7] Die deutlich sichtbaren Umbauvorgänge in der Sagittalen sind im Bereich des anterioren Unterkiefer-Alveolarfortsatzes aber eher ungewöhnlich (Abb. 3q).

Kreuzbisskorrektur

Klasse III-Fehlbisslagen gehen häufig auch mit einer transversalen Problematik einher. So wei-

Empower® 2
Self Ligating

Empower ist eines der branchenweit vielfältigsten selbstligierenden Bracketsysteme. Die Empower Produktfamilie bietet alles, was Sie brauchen, um Ihren Patienten mit Ihrer Behandlungsphilosophie ein schönes Lächeln zu schenken.

BEHANDLUNGSOPTIONEN

- Rein interaktives System für hervorragende Torque- und Rotationskontrolle während der gesamten Behandlung
- Rein passives System ermöglicht weniger Reibung und geringere mechanische Kräfte im Behandlungsverlauf
- Empower Dual Activation™ kombiniert interaktive Brackets im Frontzahnbereich und passive Brackets im Seitenzahnbereich in einem einzigen System

©2021 AMERICAN ORTHODONTICS CORPORATION
0800 0264 636 | www.americanortho.com

AO AMERICAN ORTHODONTICS

Abb. 3a–l: Erwachsene Patientin mit beidseitigem Kreuzbiss und Klasse III-Verzahnung. Die Unterkieferfront steht steil und deutlich verschachtelt. Zur dentoalveolären Kompensation wurden im Unterkiefer zwei Prämolaren entfernt. Am Behandlungsende konnte eine neutrale Eckzahnbeziehung eingestellt werden. Weder in der Frontal- noch in der Seitenansicht erscheint die Okklusion deutlich kompensiert. Auch hier konnte die individuelle Planung präzise umgesetzt werden. **Abb. 3m und n:** Die Oberkieferexpansion unter weitgehender Torquekontrolle führt zu einem volleren Lächeln. **Abb. 3o–q:** Die Fernröntgenseitaufnahme nach der Behandlung (p) konnte aufgrund einer Schwangerschaft erst elf Monate nach Ende der Lingualbehandlung durchgeführt werden. Insbesondere in der Überlagerung der Anfangssituation (rot) mit der Endsituation sind die erheblichen Umbauvorgänge im anterioren Unterkieferalveolarfortsatz zu erkennen (q). Der ganze Alveolarfortsatz in diesem Bereich hat eine neue Form und ist langfristig der Zahnbewegung gefolgt.

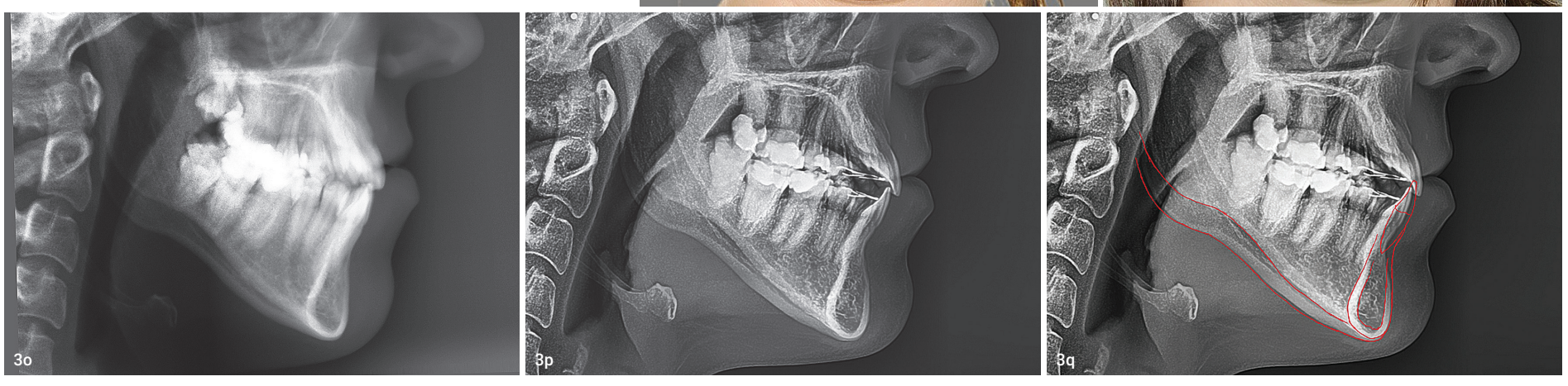

Wir machen den Unterschied!

Kompetenz und Vertrauen muss man sich erarbeiten.
Seit fast 20 Jahren sind wir Ihr Partner für die moderne, digitale KFO-Technik.
Erfahrung, die zählt!

Distalizer

Weitere Informationen erhalten Sie auf unseren Websites **www.herbst-scharnier.de** sowie **www.life-dental.de**

Fotos: life-dental

Digitale Herbst-Scharniere
... sind unsere Angelegenheit!

life-dental*digital*

live · love · laugh · learn · smile

life-dental*digital* – Ihr Partner für:

- Herbst-Scharniere
- GNE-Apparaturen, Hybrid-GNE
- Geräte zum Distalisieren oder Mesialisieren von Molaren
- implantatgetragene Distal-Jet/Mesial-Jet
- individuelle Gerätekombinationen (z. B. Expa-Jet)
- alle herausnehmbaren klassischen Apparaturen (Fränkel, Bionator, Aktivation, VDP usw.)
- Arbeiten als zertifiziertes TAP-Labor
- Verankerungsgeräte
- individuelle Lösungen
- Fortbildungen im hauseigenen **www.colloquium-herborn.de**

life-dental*digital* **- KFO Fachlabor**

Austraße 1a · 35745 Herborn/Hessen · Telefon 02772-64648600 · info@life-dental.de
www.herbst–scharnier.de · www.life-dental.de · www.colloquium-herborn.de

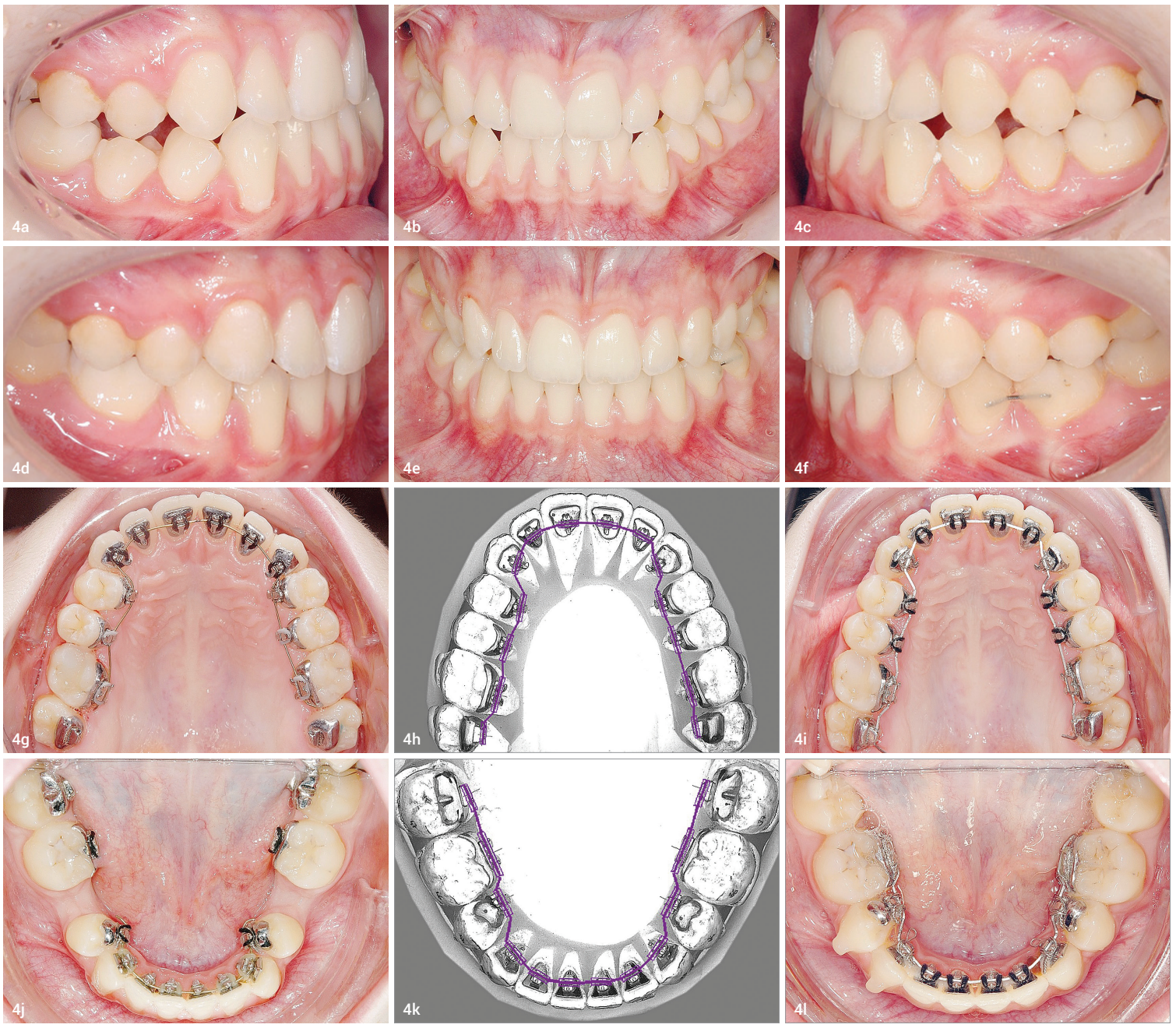

Abb. 4a–l: Jugendliche Patientin mit beidseitigem Mesialbiss und partiellem Kreuzbiss. Auch aufgrund der geringen Exposition der Oberkieferschneidezähne (vergleiche Abb. 4m) wurde im Rahmen der dentoalveolären Kompensation eine Extraktion von Unterkieferprämolaren bevorzugt. Gleichzeitig mit der Retraktion konnte die Inklination der Unterkieferfrontzähne durch einen kontinuierlichen lingualen Wurzeltorque optimiert werden. Die Okklusion erscheint in der Seitenansicht nicht kompensiert. Die Aufbissaufnahmen unterstreichen die zuverlässige Umsetzung der individuellen Planung.

Abb. 4m und n: Durch das Tragen der Klasse II-Gummizüge für den Restlückenschluss von distal im Unterkiefer ist es zu einer geringfügigen Rotation der Kauebene im Uhrzeigersinn gekommen. Die damit einhergehende Verlängerung im Bereich der Oberkieferfrontzähne macht das Lächeln attraktiver. **Abb. 4o und p:** In der Fernröntgenseitaufnahme ist eine deutliche Harmonisierung des Interinzisalwinkels zu erkennen. Auch dadurch erscheint der Gesamteindruck unverkennbar weniger kompensiert. Im anterioren Bereich des Unterkieferalveolarfortsatzes ist es zu deutlichen Umbauprozessen gekommen.

ANZEIGE

sen Zahnbögen, die bei neutraler Bisslage in der Transversalen perfekt zueinander passen, wenn sie im Mesialbiss aufeinander gesetzt werden, immer einen seitlichen Kopf- oder Kreuzbiss auf. Bei einer chirurgischen Lagekorrektur einer Klasse III-Malokklusion wird daher die transversale Situation mit der sagittalen Korrektur immer verbessert. Bei der dentoalveolären Kompensation einer Klasse III-Malokklusion entfällt dieser Effekt. Die transversale Koordinierung muss ebenfalls rein dentoalveolär umgesetzt werden. Beim Einsatz der vollständig individuellen lingualen Apparatur WIN ist diese Koordinierung der Zahnbögen in der Transversalen mithilfe von Expansions- und Kompressionsbögen möglich. Optimalerweise wird hierfür auch der .016″ x .024″ Stahlbogen eingesetzt.

Die Abbildungen 3a bis q zeigen einen Behandlungsfall mit beidseitigem Mesialbiss im Molarenbereich und beidseitigem Kreuzbiss. Die dentoalveoläre Kompensation wurde nach Extraktion von zwei Prämolaren im Unterkiefer am seitlich geraden Stahlbogen durchgeführt. Der anteriore Extratorque von 13° erlaubte eine gute Kontrolle der Inklination der Unterkieferfrontzähne. Zur gleichzeitigen Überstellung des beidseitigen Kreuzbisses wurde im Oberkiefer ein Expansionsbogen (3 cm) und im Unterkiefer ein Kompressionsbogen (2 cm) eingesetzt. Am Behandlungsende erscheint die Zahnstellung sowohl in der Frontalansicht als auch in der Seitenansicht nicht deutlich kompensiert. Auch die Überlagerung der Anfangssituation (rot) mit der finalen Fernröntgenseitaufnahme unterstreicht die außergewöhnliche Inklinationskontrolle im Bereich der Unterkieferfrontzähne (Abb. 3q).

„Die überlegene Torquekontrolle bei Verwendung von vollständig individuellen lingualen Apparaturen ermöglicht es dem Behandler, auch Zahnbewegungen, die eher außergewöhnlich erscheinen, zuverlässig umzusetzen.“

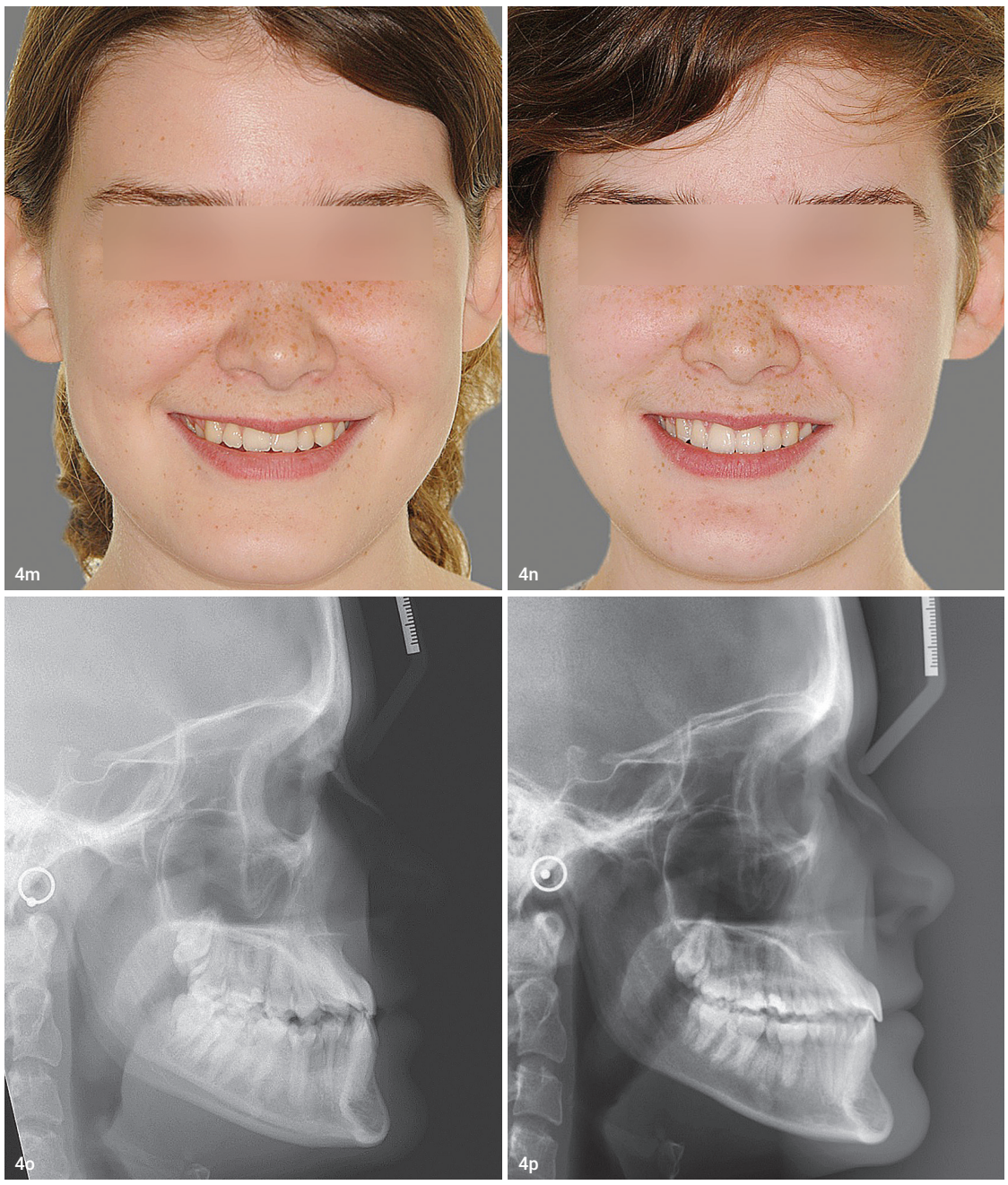

„Durch einen längeren ununterbrochenen Einsatz von intermaxillären Gummizügen kommt es zu einer Rotation der Kauebene in der Seitenansicht. Insbesondere bei der Behandlungsplanung sollte dieser Effekt unbedingt mitberücksichtigt werden."

Relation der Oberkieferfrontzähne zur Oberlippe

Durch einen längeren ununterbrochenen Einsatz von intermaxillären Gummizügen kommt es zu einer Rotation der Kauebene in der Seitenansicht. Lossdörfer und Kollegen haben diesen Effekt auch beim Einsatz vollständig individueller lingualer Apparaturen beobachtet.[5] In ihrer Untersuchung kam es bei der Korrektur des Mesialbisses mit intermaxillären Klasse III-Gummizügen zu einer durchschnittlichen Rotation der Kauebene gegen den Uhrzeigersinn von ca. 3° und einer Intrusion der Oberkieferfrontzähne. Insbesondere bei der Behandlungsplanung sollte dieser Effekt unbedingt mitberücksichtigt werden. Bei einem Patienten mit wenig Exposition der Oberkieferfrontzähne kann daher ein Vorgehen mit Prämolarenextraktionen im Unterkiefer günstig sein, da hierbei zum Restlückenschluss von distal fast immer Klasse II-Gummizüge getragen werden müssen. Die zu erwartende Rotation der Kauebene im Uhrzeigersinn verbessert infolgedessen die Relation der Oberkieferschneidezähne zur Oberlippe. Die Abbildungen 4a bis p verdeutlichen diese Zusammenhänge.

Zusammenfassung

Die dentoalveoläre Kompensation einer Klasse III-Malokklusion kann von einem gut ausgebildeten Kieferorthopäden mit lingualen Apparaturen zuverlässig durchgeführt werden. Die vollständig individuelle linguale Apparatur WIN bietet dem Behandler weitergehende Optionen bei der Torquekontrolle der Frontzähne sowie bei der transversalen Koordinierung der Zahnbögen. Eine dentoalveoläre Kompensation mit Extraktionen im Unterkiefer ist möglich und kann unter bestimmten Bedingungen vorteilhaft sein. Aufgrund der Komplexität der Gesamtsituation sollten derartige Konzepte allerdings ausschließlich vom Fachzahnarzt für Kieferorthopädie geplant und umgesetzt werden.

kontakt

Prof. Dr. Dr. h.c. Dirk Wiechmann
Prof. Wiechmann, Dr. Beyling und Kollegen
Kieferorthopädische Fachpraxis
Lindenstraße 44
49152 Bad Essen
Tel.: +49 5472 5060
Fax: +49 5472 5061
info@kfo-badessen.de
www.kfo-badessen.de

ANZEIGE

FotoDent®
biobased model

Unser erster grüner 3D Druck Kunststoff

FotoDent® biobased model ist ein lichthärtender Kunststoff, der zu 50 Prozent aus nachwachsenden Rohstoffen besteht. Die Materialeigenschaften sind natürlich optimal auf die Modellproduktion (auch im Alignerworkflow) abgestimmt.

FotoDent® biobased model 385 nm
Für DLP-Drucker geeignet

- Geringere Belastung der Atmosphäre
- Frei von krebserregenden Stoffen
- Kürzere Reinigungszeiten

dentamid.dreve.de
Dreve