

Zahnimplantate in parodontal betroffenen Knochenbereichen

Die Technologie des Strategic Implant® verändert den Facharztstandard im Bereich der oralen Implantologie.

Von Dr. Georg Huber, Dingolfing/Deutschland, Prof. Olga Šipić, Belgrad/Serbien, und Prof. Dr. Stefan Ihde, Gommiswald/Schweiz.



Im Bereich der konventionellen dentalen Implantologie muss die Behandlung parodontaler Infektionen vor der Implantation erfolgen. Dies führt zu der paradoxen Situation, dass entweder vor der Implantation eine vollständige Parodontalbehandlung durchgeführt werden muss oder dass alle Zähne deutlich vor der Implantation entfernt werden müssen. Die Zähne werden sodann durch eine Interimsprothese ersetzt. Dies verlängert die Gesamtbehandlungszeit und erhöht die Kosten. Beide Umstände verringern die Wahrscheinlichkeit, dass sich der Patient für Implantate entscheidet.

Aktuell erschienene und bestätigte Studien haben gezeigt, dass die Technologie des Strategic Implant® nicht nur keine Tendenz zur Entwicklung einer Periimplantitis zeigt, sondern dass sie auch bei vorliegender parodontaler Entzündung ein schnelles Vorgehen bei der Behandlung ermöglicht: Zähne und parodontal befallene Zahnfleischanteile werden erst unmittelbar vor der Implantation entfernt. Die Implantate werden sodann eingesetzt und anschließend kommt ein Sofortbelastungsprotokoll zur Anwendung. Durch den Prothetiker wird eine für die Sofortbelastung der Implantate geeignete spezielle Okklusions- und Mastikationsmorphologie der Kauflächen im Mund eingestellt. Dies ist notwendig, um die auf den Knochen (über die kraftübertragenden Flächen der Implantate) einwirkenden Kräfte wirksam zu kontrollieren.

In diesem Artikel werden die Möglichkeiten der Technologie des Strategic Implant® und die Unterschiede zwischen herkömmlichen Zahnimplantaten an vier klinischen Fällen aufgezeigt.

Falldarstellungen

Fall 1

Ein 54-jähriger Patient, Raucher, wünschte eine umfassende Behandlung seines Kieferzustands. Der behandelnde Zahnarzt empfahl die Entfernung aller Zähne aufgrund ihrer parodontalen Beteiligung, der Beweglichkeit zahlreicher Zähne, wegen der immer wiederkehrenden Infektionen und im Hinblick auf die zu erwartende verkürzte Lebensdauer der Zähne (Abb. 1). Wir informierten den Patienten auch dahingehend, dass Reparaturen an verschiedenen Einzelzähnen

die Kaumöglichkeiten insgesamt nicht zu verbessern vermögen. Beim ersten Behandlungstermin wurden, nachdem alle Zähne extrahiert worden waren, zehn kortikal verankerte Implantate im Oberkiefer und acht kortikal verankerte Implantate im Unterkiefer eingesetzt. Auf den nachfolgend erstellten Panoramabildern, die während der 3-Monats-Kontrolle sowie während der 7-Jahres-Kontrolle aufgenommen wurden, ist eine ereignislose Heilung zu sehen (Abb. 2 und 3). Es hat sich eine stabile Linie der 1. Kortikalis etabliert, und es fehlen jegliche Anzeichen einer Periimplantitis oder von Knochenabbau überhaupt.

Fall 2

Ein 53-jähriger Patient, Raucher, verlangte die Versorgung beider Kiefer mit Brücken auf Implantaten in einem Sofortbelastungsverfahren. Das präoperative Bild (Abb. 4) zeigte tiefe Taschen, Elongationen und ansonsten generalisierten Knochenverlust. Alle Zähne wurden extrahiert und durch Implantate ersetzt, wobei die Technologie des Strategic Implant® verwendet wurde (Abb. 5).

Drei Monate später, während der zweiten klinischen und radiologischen Kontrolle, schienen die Knochenstellen ereignislos zu heilen (Abb. 6).

Fall 3

Der in Fall 3 gezeigte Patient war 60 Jahre alt und hatte eine starke parodontale Beteiligung mit teilweise bis zur Wurzelspitze reichenden Taschen. Alle Zähne, inkl. ein verlagerter Zahn 48, wurden entfernt und in der gleichen Behandlungssitzung wurden im Ober- und Unterkiefer Implantate für zirkuläre Brücken eingesetzt.

Nach zwei Jahren wurde der Patient radiologisch kontrolliert. Hierbei zeigte sich eine komplikationslose Situation. Neuer Knochen war entlang der Implantate vertikal nach oben gewachsen.

Fall 4

Ein 43-jähriger Patient, starker Raucher, wurde im Ober- und Unterkiefer mit der Strategic Implant® Technologie behandelt. Im Be-

reich 37 wurde der parodontal schwer betroffene Zahn 37 unmittelbar vor der Implantation entfernt. Die starke parodontale Beteiligung um diesen Zahn hatte in dieser Region fast keinen Knochen zurückgelassen. Dennoch war in dieser Region eine Implantatinsertion notwendig, da der Bereich des zweiten unteren Molaren eine strategische Position ist. Aufgrund der geringen Primärstabilität wurde das zunächst eingesetzte Implantat jedoch direkt nach der postoperativen Abformung entfernt und erst wenige Minuten vor der Zementierung der fertigen Brücke wieder eingesetzt. Abbildung 10 zeigt das postoperative Kontrollröntgenbild. Das Implantat 37 wurde also nach der Abformung sicherheitshalber entfernt und ist daher auf diesem Bild nicht sichtbar. Die Abbildung 11 wurde während der 8-Monats-Kontrolle aufgenommen. Der Bereich 37 befindet sich in einer fortgeschrittenen Phase der Knochenheilung, und zwar ohne jegliche Augmentation.

Ergebnisse der Beobachtungen

In allen hier gezeigten Fällen können wir um das Strategic Implant® herum das gleiche Einheilungsmuster beobachten: Während das Implantat in der 2. Kortikalis verankert ist, heilen die krestalen Knochendefekte von alleine aus (im Sinne einer Knochenneubildung in Extraktionsalveolen bzw. Mineralisierung des Knochens im Bereich der apikalen Granulation). Die Situation ist genauso, als ob keine Implantate in die Alveolen gesetzt worden wären. In ausreichender Höhe bildet sich eine neue krestale Knochenlinie. Ebenso wird sich das Gesamtknochenvolumen nach dem Wolffschen Gesetz anpassen, und es sind weder Einflüsse noch Knochenverlust durch Periimplantitis aufgetreten.

Diskussion

Herkömmliche Zahnimplantate bergen massive designbedingte Nachteile. Simple und direkt wirksame Behandlungen, wie sie in den eingangs genannten Fällen gezeigt werden, sind absolut unmöglich. Die großen Nachteile konventioneller 2-teiliger Implantate sind: Ihre raue Oberfläche führt zwangsläufig zur bakteriellen Be-

Fall 1:

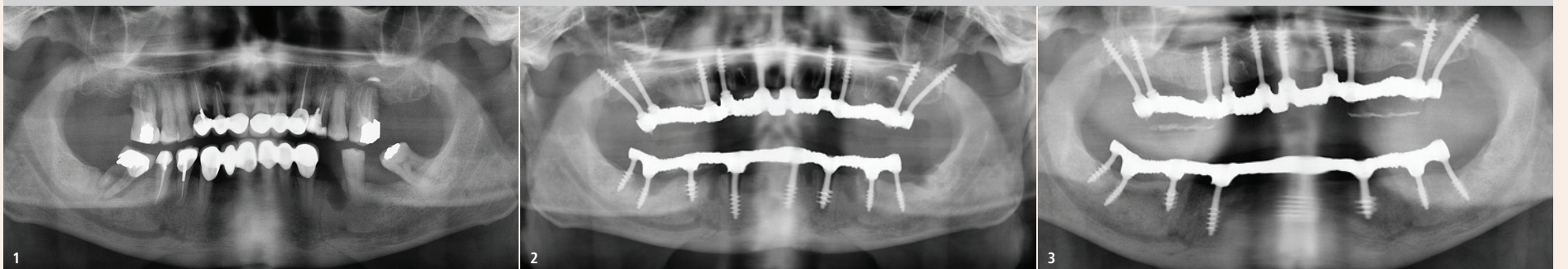

Abb. 1: Präoperatives Panoramabild mit generalisierter Parodontitis und Knochenverlust an allen Zähnen sowie tiefen Endo-Perio-Läsionen an mehreren Zähnen. – **Abb. 2:** Das nach drei Monaten aufgenommene Panoramabild zeigt, dass alle Zähne extrahiert wurden und dass einige der Implantate in den Extraktionsalveolen (z. B. in den Regionen 47 und 25) und andere in ausgeheilten Knochen eingebracht wurden. – **Abb. 3:** Das sieben Jahre nach der Behandlung aufgenommene Panoramabild zeigt eine komplikationslose Heilung, das völlige Fehlen von Infektionen und die Bildung einer durchgehenden Knochenlinie der 1. Kortikalis. Es zeigt sich nirgendwo kraterförmiger Knochenverlust. Vielmehr fällt auf, dass sich alle vorbestehenden Knochenkrater (z. B. an parodontal involvierten Zähnen) von alleine wieder aufgefüllt haben, unabhängig von der Implantatinsertion. Das tief in eine parodontal befallene Stelle (in die 2. Kortikalis) eingebrachte Implantat 47 ist nun, nach sieben Jahren, wieder von gesundem Knochen umgeben.

Fall 2:

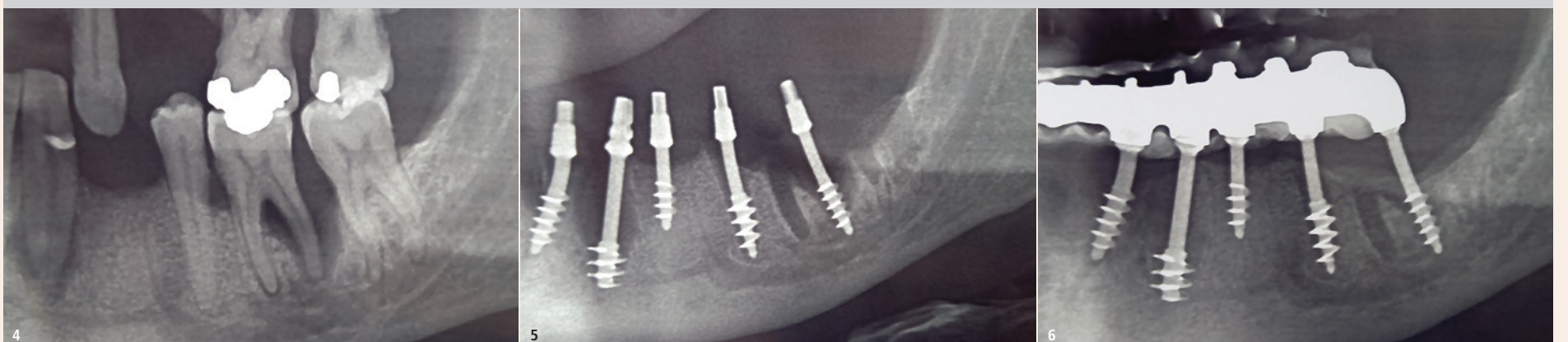


Abb. 4: Ausschnitt der präoperativen Panoramabilder vom linken Unterkiefer des Patienten. 34 und 36 fehlen, 35 hatte sich nach distal bewegt. 37 zeigt eine ausgeprägte parodontale Beteiligung an der distalen Wurzel. 33 zeigt eine große Transluzenz im Wurzelbereich, die auf eine chronische periapikale Infektion hinweist. – **Abb. 5:** Postoperativer Ausschnitt des Kontroll-Panoramabildes mit Darstellung des linken unteren Unterkiefers. Ein Strategic Implant® wurde in den tiefsten Abschnitt des Parodontaldefekts der distalen Wurzel von Zahn 37 inseriert. Im Bereich 38 wurde kein Implantat gesetzt. Ein Implantat mit großem Durchmesser (BCS 4.6 23) wurde teilweise apikal der periapikalen Knochenauflockerung 33 gesetzt. – **Abb. 6:** Während der 3-Monats-Kontrolle wurde dieses Bild aufgenommen: Alle Defekte im Knochen heilen ereignislos ab und beginnen zu mineralisieren. Der Knochen wächst direkt an die Implantatoberfläche heran.

Fall 3:

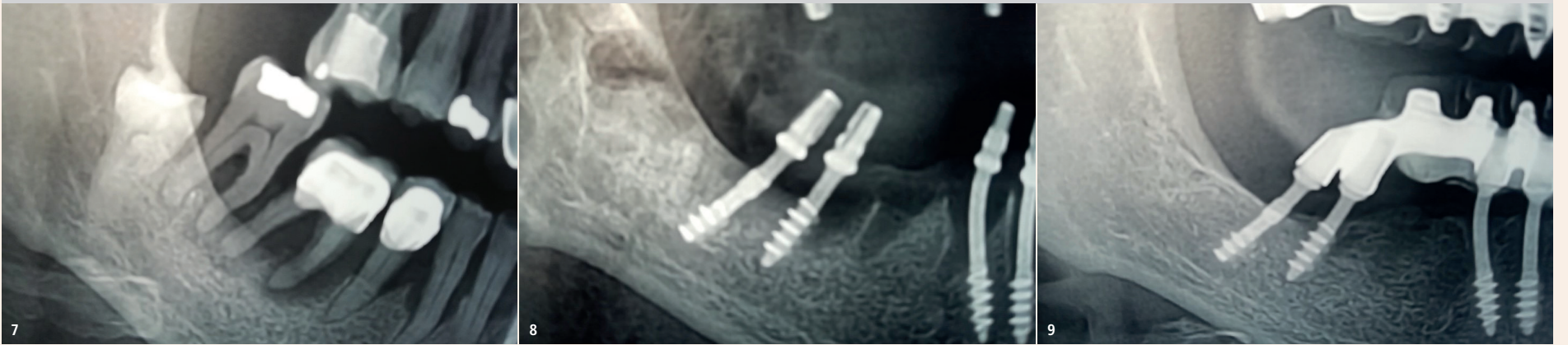


Abb. 7: Panoramaansicht des rechten unteren Unterkiefersegments mit retiniertem Zahn 48 und Zähnen 47, 46, 45, die alle eine ausgeprägte parodontale Schädigung aufweisen. Auch Zahn 44 zeigt fortgeschrittenen Knochenverlust. – **Abb. 8:** Drei Monate postoperativ lässt sich bereits erkennen, dass alle Extraktionsalveolen in der Heilung begriffen sind: Sie erscheinen kleiner und ihr knöcherner Inhalt zeigt bereits gute Mineralisation. – **Abb. 9:** Nach zwei Jahren hat sich im rechten Unterkiefer eine neue krestale Knochenlinie gebildet und die ehemaligen Extraktionsalveolen und Taschendefekte haben sich fast komplett eingeebnet.

Fall 4:

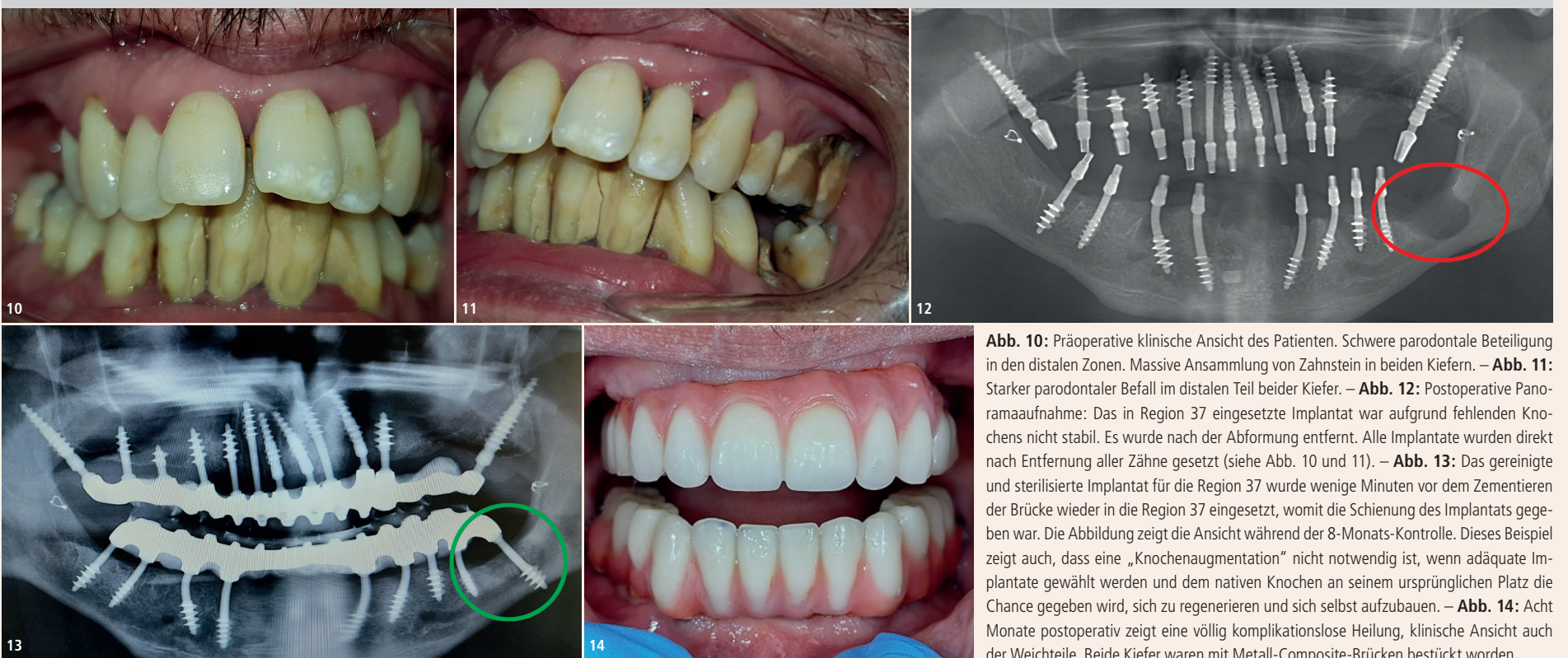


Abb. 10: Präoperative klinische Ansicht des Patienten. Schwere parodontale Beteiligung in den distalen Zonen. Massive Ansammlung von Zahnstein in beiden Kiefern. – **Abb. 11:** Starker parodontaler Befall im distalen Teil beider Kiefer. – **Abb. 12:** Postoperative Panoramaaufnahme: Das in Region 37 eingesetzte Implantat war aufgrund fehlenden Knochens nicht stabil. Es wurde nach der Abformung entfernt. Alle Implantate wurden direkt nach Entfernung aller Zähne gesetzt (siehe Abb. 10 und 11). – **Abb. 13:** Das gereinigte und sterilisierte Implantat für die Region 37 wurde wenige Minuten vor dem Zementieren der Brücke wieder in die Region 37 eingesetzt, womit die Schienung des Implantats gegeben war. Die Abbildung zeigt die Ansicht während der 8-Monats-Kontrolle. Dieses Beispiel zeigt auch, dass eine „Knochenaugmentation“ nicht notwendig ist, wenn adäquate Implantate gewählt werden und dem nativen Knochen an seinem ursprünglichen Platz die Chance gegeben wird, sich zu regenerieren und sich selbst aufzubauen. – **Abb. 14:** Acht Monate postoperativ zeigt eine völlig komplikationslose Heilung, klinische Ansicht auch der Weichteile. Beide Kiefer waren mit Metall-Composite-Brücken bestückt worden.

siedlung und nachfolgend zu Knochenverlust entlang der vertikalen Achse des Implantats. Oft beginnt nach zwei bis drei Jahren eine Periimplantitis. Die großen Implantatdurchmesser ermöglichen die Platzierung nur in ausgewählten Knochenbereichen und ihr 2-teiliges Design (Implantat + Abutment) ermöglicht die Beweglichkeit zwischen den Komponenten und dadurch den submukösen Bakterienaustritt. Dies sind die drei wichtigsten Gründe für das Auftreten der Periimplantitis. Obwohl diese Nachteile in der Fachwelt bekannt sind, werden die herkömmlichen (2-stufigen) Konstruktionen immer noch vorwiegend verwendet und Alternativen sind entweder unbekannt oder sie werden von Praktikern ignoriert. Die hier gezeigten exzellenten Behandlungsfälle sind für Anhänger des 2-Stufen-Konzepts „schwer zu glauben“ oder zumindest „schwer zu verstehen“, da solche Behandlungsabläufe allen vorherrschenden Annahmen widersprechen. In der 2-Phasen-Welt kommt es fast immer zu Knochenverlust entlang der vertikalen Achse der Implantate, während Spezialisten, die in der Technologie des Strategic Implant® geschult wurden, Knochen plötzlich in krestaler Richtung entlang der vertikalen Achse des Implantats „wachsen lassen“. In der konventionellen dentalen Implantologie wird direkt nach der Implantatinsertion die beste Situation und räumliche Beziehung zwischen Implantat und Knochen hergestellt. Von da an wird die Situation des Patienten mitunter immer schlimmer, bis das 2-Stufen-Implantat endgültig versagt. Die Anwender dieser 2-Stufen-Implantate haben diese Situation akzeptiert und begleiten ihre Patienten auf diesem Weg, ohne ihnen wirklich helfen zu können. Die Fachwelt hat es anscheinend auch akzeptiert, dass die Kosten für die Erhaltung von herkömmlichen Implantaten über die Jahre hinweg (gemäß den Statistiken der privaten Krankenversicherungen) weitaus größer sind als die Kosten für die erstmalige Insertion der Implantate.

Sofern die Technologie des Strategic Implant® verwendet wird, kann sich das krestale Knocheniveau durch funktionsbedingte Reize von selber wiederherstellen, wobei weder später Periimplantitis auftritt noch periapikale oder parodontale Infektionen die Heilungsmöglichkeiten einschränken. Die Menge des Kieferknochens passt

sich von selbst der funktionellen Notwendigkeit an. In Extraktionsfällen neigt der Knochen dazu, vertikal entlang des polierten Schafts des Implantats in Richtung des Kieferkamms zu wachsen. Die Abbildungen 12 und 13 zeigen dies am Beispiel des Bereichs des ehemaligen Zahnes 37. Für 2-Stufen-Implantologie ist nun nicht nur ein intensives Neuerlernen ihres Faches erforderlich, sondern auch das Vergessen der alten Regeln und Modalitäten der 2-phasigen Implantologie. Die Technologie des Strategic Implant® unterscheidet sich nicht nur ein klein wenig von der konventionellen Implantologie, sondern es liegt ein völlig neues oralimplantologisches Denkkonzept und ein neuer Wissenschaftsbereich vor. 2019 hat die International Implant Foundation (München) ein Konsensdokument zu diesen Implantaten veröffentlicht, welches die Technologie des Strategic Implant® ganz grundsätzlich von der herkömmlichen Implantologie abgrenzt. Die wissenschaftlichen Publikationen von Lazarov sowie Paka & Lazarov (2019) haben ebenfalls deutlich gemacht, dass es heute zwei völlig unterschiedliche „orale Implantologien“ gibt: Die Implantologie, die nach der Methode der Osseointegration arbeitet, und die Methode der Osseofixation, die auch Technologie des Strategic Implant® genannt wird.

In der „Welt der 2-Phasen-Implantologie“ sind praktisch alle marktüblichen Systeme mehr oder weniger funktional gleich, sie weisen nur minimale Unterschiede im Implantatdesign auf. Alle diese Implantate, unabhängig von der Marke, haben so viele Unzulänglichkeiten und Nachteile gemeinsam, dass ihre Anwendungsgebiete heute nur noch sehr eingeschränkt sein können. Nicht überall hat sich dies herumgesprochen, weswegen leider bis heute immer noch exzessive Knochenaufbauten zur Anwendung kommen und eine sehr große Zahl von Implantaten alljährlich der Periimplantitis zum Opfer fällt. Solche Behandlungen entsprechen heute (von einzelnen Indikationen abgesehen) nicht mehr dem aktuellen Stand der Wissenschaft bzw. dem Facharztstandard.

Die Antworten auf die Fragen der Patienten, die eine Behandlung mit oralen Implantaten in Erwägung ziehen, haben sich also spätestens seit 2019 grundlegend geändert und unterliegen auch der ärztlichen Aufklärungspflicht.

Zusammenfassung

Die Technologie des Strategic Implant® hat die wesentlichen Nachteile und Probleme der traditionellen Implantologie überwunden:

- Implantate können unmittelbar nach der Zahnextraktion eingesetzt werden, und zwar auch in solchen Situationen, in denen periapikale oder parodontale Infektionen im Kausystem vorliegen.
- Implantatbehandlungen werden heute in der Regel in einem Protokoll zur sofortigen funktionellen Belastung durchgeführt, wobei nur solche Implantate zur Anwendung kommen, deren Oberflächen vollständig poliert sind. Damit gehört der Irrglaube, dass nur „spezielle Oberflächen“ der Implantate eine frühzeitige oder sofortige Belastung der Implantate erlauben, endgültig der Vergangenheit an.
- Die Technologie des Strategic Implant® verwendet nur nativen Knochen an seiner ursprünglichen Position zur Fixierung des Implantats. Daher sind exzessive Knochenaugmentationen im Allgemeinen und speziell im Sinuslift-Verfahren heute unnötig.

Diese wissenschaftlich fundierten und in der Praxis erprobten Feststellungen haben den heute akzeptablen Facharztstandard in der oralen Implantologie verändert. [DT](#)

Literatur ist bei den Autoren erhältlich.

Anmerkung der Redaktion: Der Inhalt dieses Beitrages gibt ausschließlich die Ansichten der Autoren wieder.

Prof. Dr. Stefan Ihde

Dorfplatz 11
8737 Gommiswald, Schweiz
prof@ihde.com

