

# Sinusaugmentation und gleichzeitige Implantatinsertion in einzeitiger Sandwich-Technik

Von Dr. Fernando Duarte, DDS, MSc, Trofa; Carina Ramos, DDS, Porto; Dr. Paulo Veiga, DDS, Matosinhos; und Marco Infante da Câmara, DDS, MSc, PhD, Porto; alle Portugal.

Die Implantatbehandlung im Seitenzahnbereich des Oberkiefers stellt eine schwierige klinische Situation dar.

Der posteriore Oberkiefer weist eine dünne Gesichtplatte auf und der darunter liegende trabekuläre Knochen hat einen geringen Mineralgehalt. Der Verlust der Oberkieferseitenzähne führt zu einer Abnahme der Knochenbreite auf Kosten der Labialplatte.<sup>1</sup> Aus diesem Grund nimmt die Breite des Oberkiefers im Seitenzahnbereich schneller ab als in anderen Regionen des Kiefers.<sup>2</sup> Dieses Resorptionsphänomen wird durch den Verlust der Vaskularisation des Alveolarknochens und des ursprünglichen trabekulären Knochens vom Typ 3 oder 4 beschleunigt. Auch bei einer Abnahme um 60 Prozent ist der restliche Kamm im posterioren Oberkiefer breit genug für wurzelförmige Implantate.

Durch die fortschreitende Resorption verschiebt sich der Alveolarkamm auf Kosten der Knochenbreite zum Gaumen hin.<sup>3</sup> Der posteriore Oberkiefer schrumpft weiter, bis die gesamte Alveole bis auf den Basalknochen abgetragen ist. Der bukkale Höcker der endgültigen Versorgung muss facial ausragen, um den ästhetischen Anforderungen zu genügen, was bei mäßig bis stark atrophierten Kammern auf Kosten der Biomechanik geht.<sup>4</sup>

anterioren Unterkiefers.<sup>7</sup> Die Knochenmineraldichte hat einen direkten Einfluss auf das Ausmaß des Kontakts zwischen dem Implantat und der Knochenoberfläche, wodurch die Belastung auf den Knochen übertragen wird.<sup>8</sup> Das Belastungsmuster breitet sich in Knochen mit geringer Dichte weiter zum Apex des Implantats aus als in dichtem Knochen.<sup>9</sup> Bei übermäßiger Belastung kommt es zu einem Knochenverlust im trabekulären Knochen entlang des gesamten Implantatkörpers und nicht nur krestal, wie es bei dichtem Knochen der Fall ist. Es werden Strategien zur Verbesserung des Knochen-Implantat-Kontakts entwickelt, sowohl chirurgisch als auch durch Modifizierung der Implantatopografie.

Die Knochenmineraldichte ist für das Überleben von Implantaten unter Belastung von entscheidender Bedeutung.<sup>6</sup> Bei schlechter Mineralisierung besteht das größte Risiko eines Implantatversagens. Eine mangelhafte Knochenstruktur gefährdet nicht nur die anfängliche Stabilität des Implantats, sondern auch seine Belastbarkeit. Fehlende Kortikalis auf dem Kamm beeinträchtigt die Stabilität des Implantats, und da die labiale Kortikalisplatte in der Regel recht dünn und der Kamm relativ breit ist, trägt sie nur wenig zur Verbesserung der Stabilität bei.

Technik mit lateralem Zugang oder lateralem Zugang von einem Kamm aus.<sup>14-17</sup> Die Entscheidung darüber, ob eine ein- oder zweizeitige Technik angewendet wird, hängt davon ab, wie viel Knochen am Alveolarkamm vorhanden ist.

Die piezoelektrische Chirurgie weist bestimmte grundlegende Eigenschaften auf, die sie sicherer und präziser machen als die herkömmlichen für diese Art von Chirurgie verwendeten (manuellen und motorisierten) Instrumente. Morphologische und histomorphometrische Studien haben gezeigt, dass das Gewebe besser auf die Piezochirurgie als auf den Bohrer reagiert.<sup>18,19</sup> Die extreme Präzision und Sicherheit der Methode wird durch folgende Faktoren gewährleistet: a) Die mikrometrische Schneidewirkung ermöglicht einen effektiven Schnitt mineralisierter Strukturen, ohne das Weichgewebe zu beeinträchtigen; b) das Fehlen von Makrovibrationen ermöglicht eine bessere Kontrolle des Handgriffs, wodurch ein absolut sicherer Zugang zu den schwierigsten anatomischen Zonen und eine hohe Schnittpräzision gewährleistet werden; c) die Kavitation mit der kühlenden Kochsalzlösung, die durch die charakteristischen Ultraschallschwingungen erzeugt wird, erzeugt winzige Spritzwasserpartikel, die den Bereich kühl und blutfrei halten, wodurch eine Überhitzung des Ge-

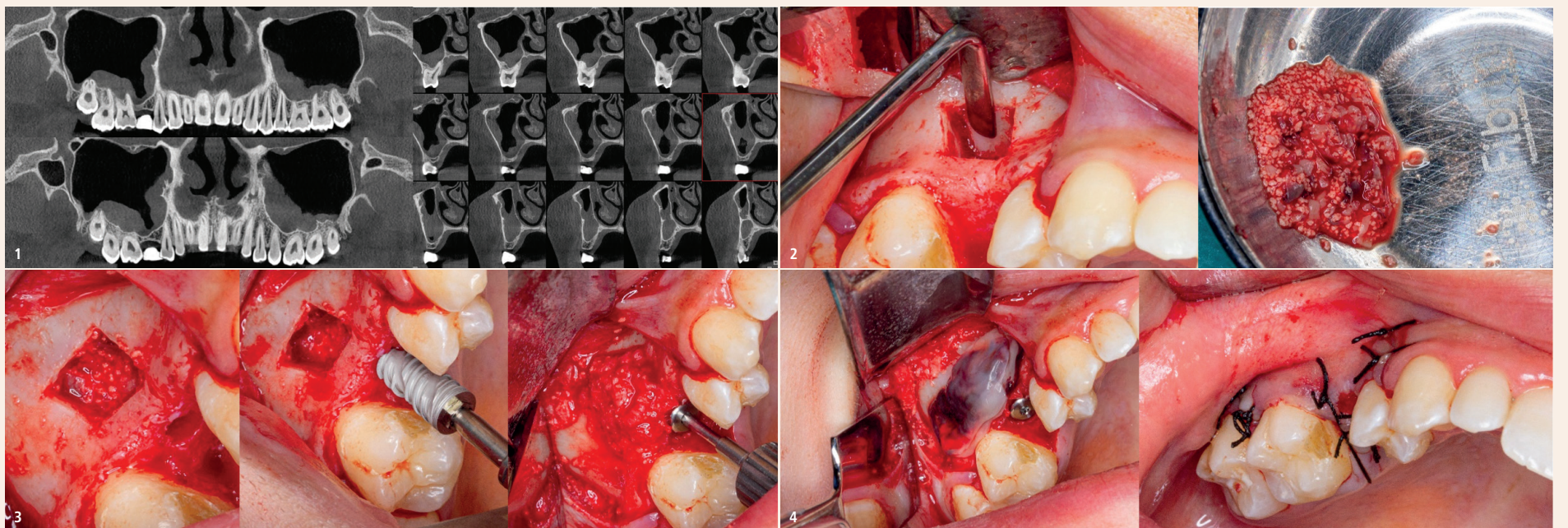


Abb. 1: Anfängliche Computertomografie mit koronalen und sagittalen Schnitten. – Abb. 2: Osteotomie mit piezoelektrischer Chirurgie und Knochenersatzmaterial zur Rekonstruktion. – Abb. 3: Intraoperatives Bild der Knochenrekonstruktion und des Einbringens des 1.5-Implantats (Epikut HE 4,5x10 mm, S.I.N. Implant System). – Abb. 4: Autologe Fibrinmembranen und Naht.

## Kieferhöhlenresorption

Die Kieferhöhle behält ihre Gesamtgröße bei, solange die Zähne in Funktion sind, dehnt sich jedoch aus, wenn nicht mehr alle Seitenzähne vorhanden sind.<sup>1</sup> Die Kieferhöhle dehnt sich in inferiorer und lateraler Richtung aus und dringt möglicherweise in die Eckzahnregion und sogar in den lateralen Recessus piriformis ein. Nach dem Verlust von Zähnen ist das Knochenangebot im posterioren Oberkiefer stark reduziert. Dieses Phänomen ist wahrscheinlich das Ergebnis einer Atrophie, die durch eine geringere Belastung des Knochens durch die okklusale Funktion verursacht wird. Unter dem nicht transplantierten Kieferhöhlenboden eingesetzte Implantate regen bekanntermaßen die Knochenbildung am Kieferhöhlenboden an.

Ein wichtiges Kriterium für eine erfolgreiche Implantatbehandlung ist die Knochenverfügbarkeit. Eine begrenzte Durchsicht der Literatur zeigt, dass Implantate mit einer Höhe von 10 mm oder weniger eine 16 Prozent niedrigere Überlebensrate haben als Implantate mit einer Höhe von mehr als 10 mm.<sup>5</sup> Daher ist die Höhe des Knochens ein wichtiger Faktor für eine zuverlässige Implantatbehandlung. Aufgrund von Parodontitis, Zahnverlust und der Ausdehnung der Kieferhöhle befinden sich häufig weniger als 10 mm Knochen zwischen dem Alveolarkamm und dem Boden der Kieferhöhle. Bei diesen Patienten ist häufig ein Phänomen zu beobachten, das als pneumatische Trifurkation bezeichnet wird und bei dem die Kieferhöhle zwischen den Wurzeln bis fast zur Furkation im Bereich der ersten Molaren hinunterreicht. Bei der Entfernung des Zahns verbleiben als Folge dieser anatomischen Besonderheit der Kieferhöhle 4 bis 5 mm Knochen. Die eingeschränkte vertikale Dimension verschärft das Problem der medialisierten Kammlage und der eingeschränkten Alveolarbreite.

In der Regel ist die Knochenqualität im posterioren Oberkiefer schlechter als in allen anderen intraoralen Regionen.<sup>6</sup> Die Knochen-dichte des Oberkiefers ist oft fünf bis zehn Mal geringer als die des

Die okklusale Kräfte im Seitenzahnbereich sind bis zu fünf Mal höher als im anterioren Mundbereich.<sup>10</sup> Die maximale Bisskraft im anterioren Bereich liegt zwischen 241 und 345 Pa. Die Bisskraft im Molarenbereich einer bezahnten Person liegt zwischen 1.378 und 1.723 Pa.<sup>11</sup> Natürliche Oberkiefermolaren haben 200 Prozent mehr Oberfläche und einen deutlich größeren Durchmesser als Prämolaren,<sup>1</sup> und beide Faktoren verringern die Knochenbelastung. In Anlehnung an das natürliche Zahnmodell sollte die Implantatunterstützung im hinteren Molarenbereich größer sein als in jedem anderen Bereich des Mundes.<sup>1</sup> Darüber hinaus steht der Oberkiefer im Seitenzahnbereich häufig natürlichen Zähnen oder implantatgetragenen Versorgungen gegenüber, wodurch eine größere Kraft auf weichteilgetragene Versorgungen ausgeübt wird. Daher sollten bei der Behandlung dieser Region des Mundes die verminderte Knochenquantität und -qualität sowie die erhöhten Bisskräfte berücksichtigt werden.

## Kieferhöhlenboden-Zugang

Tatum hat als erster Kliniker einen Kammzugang für die Anhebung des Kieferhöhlenbodens und die Insertion eingetauchter Implantate vorgeschlagen.<sup>12</sup> Die bei dünnem Restkammknochen angewandte Technik beinhaltete eine Aufwärtsfraktur in die Kieferhöhle mit einem sockelförmigen Instrument. Unter der gespannten Sinusmembran wurde ein Knochentransplantat platziert. Später wurde ein modifiziertes Caldwell-Luc-Verfahren entwickelt, bei dem die laterale Sinuswand frakturiert und die Wand zum Anheben der Sinusmembran verwendet wurde. Anschließend wurde autogener Knochen in diesen Bereich eingebracht.<sup>13</sup> Seitdem wurde eine Vielzahl von Techniken zur Augmentation des Kieferhöhlenbodens beschrieben.

Derzeit werden zwei allgemeine Verfahren zur Anhebung des Kieferhöhlenbodens für die Implantatinsertion angewandt: eine zweizeitige Technik mit lateralem Fensterzugang und eine einzeitige

weibes vermieden und eine optimale intraoperative Sicht ermöglicht wird.

## Sandwich-Technik

Bei dieser Technik wird eine 3D-Knochenrekonstruktion um den gesamten Implantatkörper herum empfohlen, wenn der Kieferhöhlenboden um 4 bis 5 mm angehoben wurde und das Implantat im selben Schritt eingesetzt wird. Für diese Technik empfiehlt sich die Durchführung von zwei vertikalen Osteotomien an der Seitenwand der Kieferhöhle, um den zu transplantierenden Knochenbereich abzugrenzen. Es werden eine dritte inferiore horizontale Osteotomie entsprechend der Knochenverfügbarkeit in der Computertomografie und eine vierte superiore horizontale Osteotomie zur Begrenzung der Höhe des Transplantats durchgeführt.

Das erstellte Knochenfenster wird in die Kieferhöhle gespiegelt, um als Decke für den transplantierten Bereich zu dienen. Wann immer möglich, ist es ratsam, die Integrität der Schneiderschen Membran zu erhalten. Wenn sie während der Osteotomie perforiert wird oder bereits perforiert ist, muss eine zusätzliche Membran angebracht werden.

Knochenersatzmaterial (CERASORB® M, curasan, und plättchenreiches Fibrin) wird in den posterioren (palatinalen) Teil des erstellten Knochenfensters eingebracht und komprimiert.

Es ist einfach zu handhaben, beschleunigt die Gewebeheilung und minimiert den Knochenverlust während der Heilungsphase.

Anschließend wird das Implantat eingebracht, wobei der vorhandene zervikale Knochen die primäre Stabilitätsquelle darstellt. Schließlich wird neues Knochenersatzmaterial im vorderen Teil (vestibulär) platziert und es werden Membranen aus autologem Fibrin zur Abdeckung des Knochentransplantats angebracht.

CERASORB® M ist ein resorbierbares und phasenreines, biometrisches und vollständig resorbierbares Beta-Tricalciumphosphat



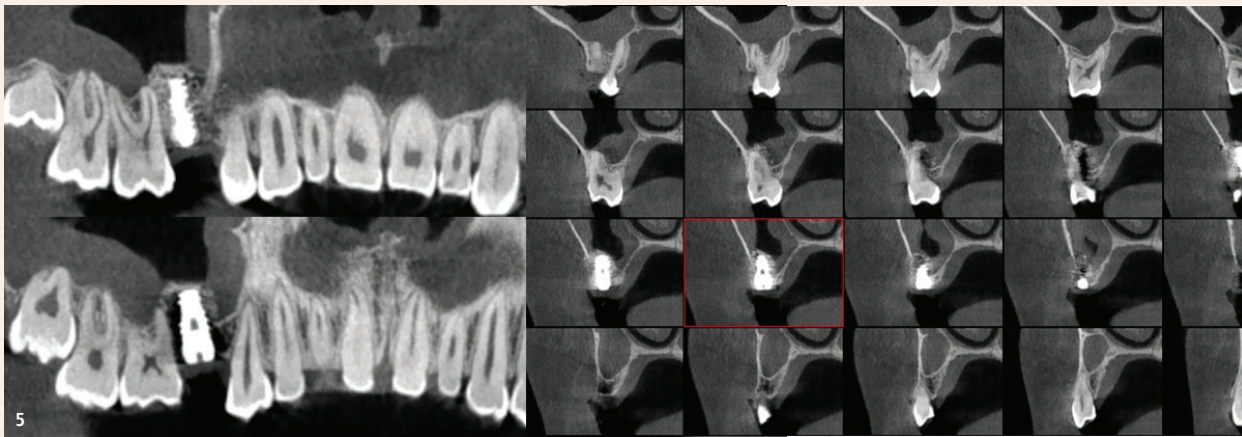


Abb. 5: Abschließende Computertomografie mit koronalen und sagittalen Schnitten.

zur Auffüllung, Überbrückung und Rekonstruktion von Knochendefekten sowie zur Knochenfusion im gesamten Skelettsystem. CERASORB<sup>®</sup>M besteht aus biokompatiblen synthetischem Keramikmaterial mit einer Phasenreinheit von  $\geq 99$  Prozent.<sup>20</sup>

Die Körnchen von CERASORB<sup>®</sup>M weisen eine polygonale Form auf, und aufgrund der offenen, verbindenden, multiporösen Struktur, bestehend aus Mikro-, Meso- und Makroporen (ca. 65 Prozent), ist die Röntgenopazität geringer und die Absorption und der Umbau in den autologen menschlichen Knochen erfolgt schneller als bei herkömmlichen Biomaterialien.

Über Monate hinweg wird das Material von CERASORB<sup>®</sup>M im Kontakt mit dem vitalen Knochen vom Körper resorbiert und gleichzeitig durch körpereigenes Knochengewebe ersetzt. Als synthetisches und bioaktives keramisches Material weist CERASORB<sup>®</sup>M eine ausgezeichnete Histokompatibilität und keine lokale oder systemische Toxizität auf. Im Gegensatz zu Materialien biologischen Ursprungs besteht bei CERASORB<sup>®</sup>M kein Risiko einer Infektion oder allergischen Reaktion.<sup>20</sup>

Bei plättchenreichem Fibrin handelt es sich um therapeutische Blutmatrizen, die durch selektive Zentrifugation gewonnen werden und als Hilfsmittel bei der Gewebereparatur dienen. Zur Gewinnung der Fibrinmatrizen wurden sechs Proben autologen Blutes in 10 ml-Trockenröhrchen aus reinem Glas (Montserrat) und zwei Blutproben in Trockenröhrchen aus Polystyrol (Greiner Bio-One) entnommen und beide in der Fibrin System<sup>®</sup>-Zentrifuge (Ortoalresa) gemäß dem methodischen Vorschlag von Oliveira et al.<sup>21</sup> mit einer relativen Zentrifugalkraft (RCF) von 200xg für zehn Minuten zentrifugiert, um in einem einzigen Schleuderschritt zwei physikalische Formen von Fibrin zu erhalten, die polymere oder feste Gelform und die monomere oder vorübergehende Flüssigphase.

#### Klinischer Fall

Eine 21 Jahre alte Patientin europäischer Abstammung stellte sich in der Sprechstunde für Mund-, Kiefer- und Gesichtschirurgie im Clitrofa – Centro Médico, Dentário e Cirúrgico in Trofa, Portugal, vor, um ein Implantat in der anatomischen Position 1.5 zu erhalten.

Nach der Anamnese wurden keine Allergien und keine Einnahme von Arzneimitteln festgestellt. Die extraorale klinische Untersuchung ergab ein normales Erscheinungsbild. Bei der intraoralen Untersuchung wurde eine leichte Knochen Depression im Bereich von 1.5 festgestellt, die auf eine dentale Agenesie zurückzuführen ist.

In der Computertomografie wurde ein Kieferhöhlenboden mit 4 mm Höhe in der anatomischen Position 1.5 festgestellt; somit ist dieser Fall für eine einzeitige Implantationstechnik – die Sandwich-Technik – geeignet (Abb. 1).

An der Seitenwand der Kieferhöhle wurden zwei vertikale Osteotomien durchgeführt, um den zu transplantierenden Knochenbereich abzugrenzen. Es wurden eine dritte inferiore horizontale Osteotomie entsprechend der Knochenverfügbarkeit in der Computertomografie und eine vierte superiore horizontale Osteotomie zur Begrenzung der Höhe des Transplantats auf 10 mm realisiert.

Das erstellte Knochenfenster wurde in die Kieferhöhle gespiegelt und die Schneidersche Membran blieb intakt.

Die Verwendung von plättchenreichem Fibrin im Transplantationsprozess ermöglicht die Nutzung von dessen Eigenschaften, insbesondere bei der Modellierung der Entzündungsreaktion, der Immunantwort und der Gewebereparatur, der Gewebereorganisation und der Angiogenese. Die Verbindung mit mineralischen Biomaterialien vereinfacht die Handhabung und Anwendung und ermöglicht ein sofortiges Anhaften auf dem Empfängerbett (Abb. 2).

Das Knochenersatzmaterial (CERASORB<sup>®</sup>M und plättchenreiches Fibrin) wurde mit maximalem leichten Druck in den posterioren (palatinalen) Teil des geschaffenen Knochenfensters eingebracht.

Anschließend wurde das Implantat (Epikut HE 4,5 x 10 mm, S.I.N. Implant System) eingebracht, wobei der vorhandene zervikale Knochen die primäre Stabilitätsquelle bildete. In den vorderen Teil (vestibulär) wurde weiteres Knochenersatzmaterial eingebracht (Abb. 3).

Die autologen Fibrinmembranen schaffen ein geschütztes Umfeld für die Knochenregeneration im Defektbereich und unterstützen die Osteogenese, indem sie eine Barriere für die Infiltration (Migration) von Weichgewebe darstellen und so das Wachstum osteogener Zellen im Knochendefekt fördern. Das Vernähen erfolgte mit einfa-

chen Stichen unter Verwendung eines nicht resorbierbaren Fadens (Silk 4/0; Abb. 4).

Die Patientin wurde acht Tage lang mit systemischen Antibiotika, Analgetika und Entzündungshemmern behandelt. Im Rahmen der postoperativen Behandlung wurde die Patientin zu einer strengen Mundhygiene angehalten.

Nach einem postoperativen Zeitraum von sechs Monaten, der durch eine postoperative Computertomografie ausgewertet wurde, ist eine Neubildung von humanem Knochen mit 12 mm Höhe um den gesamten Implantatkörper und Apex nachweisbar (Abb. 5).

#### Fazit

Die Sinustransplantation mit biomimetischen, resorbierbaren Knochenregenerationsmaterialien wie CERASORB<sup>®</sup>M in Kombination mit plättchenreichem Fibrin (körpereigene Wachstumsfaktoren) hat sich als sicheres und zuverlässiges Verfahren zur Korrektur von atrophischen unbezahnten Oberkiefern erwiesen, unabhängig davon, ob sie allein oder in Verbindung mit anderen rekonstruktiven Verfahren wie Knochentransplantaten, gesteuerter Knochenregeneration oder Distraktionsosteogenese durchgeführt wird.

Die diffuse Remodellierung der Morphologie von Sinus und posteriorem Oberkiefer nach Zahnverlust legt verschiedene Behandlungsoptionen nahe.

Bei richtiger Vorgehensweise und Behandlung führt die Sandwich-Technik nicht nur zum Überleben des Implantats, sondern auch zur Wiederherstellung der orthoalveolären Form und Funktion zwischen den Bögen. **DT**

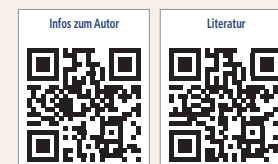#### Interessenkonflikt:

Die Autoren erklären, dass kein Interessenkonflikt im Zusammenhang mit der Veröffentlichung dieses Artikels besteht.



Dr. Fernando Duarte, DDS, MSc

Clitrofa – Centro Médico, Dentário e Cirúrgico  
Avenida de Paradela 626  
4785-248 Trofa, Portugal  
Tel.: +351 252 428960  
fduarte@clitrofa.com  
www.clitrofa.com



ANZEIGE

# EXCOM hybrid & ECO II

LEISTUNGSSTARKE NASS-ABSAUGUNG  
MIT WARTUNGSFREIEM SEDIMENTATIONSABSCHIEDER

#### EXCOM hybrid

- >> mit frequenzgesteuerter Unterdruckregelung
- >> Unterdruck konstant bei 180 mbar
- >> Aerosolreduzierung durch einen Saugstrom von 300 l/min an der großen Kanüle

#### EXCOM hybrid

- >> einfache, rasche Installation - plug & play
- >> keine elektronischen Bauteile
- >> hohe Abscheiderate von 99,3 %



**METASYS**  
protect what you need



**Coming soon:  
SAF INFINITUM -  
revolutioniert  
die Endodontie  
ab November.**

# 8 FRAGEN über SAF INFINITUM

- 1 Was ist neu bei SAF INFINITUM?**  
SAF INFINITUM ist ein selbstjustierendes endodontisches Instrument, das sich sowohl regulärer als auch irregulärer Kanal Anatomie anpassen kann. Gleichzeitig wird Desinfektionslösung zugeführt und schallaktiviert. Das System basiert auf dem bewährten SAF Konzept, verfügt jedoch über viele Neuentwicklungen und Verbesserungen.
  - 2 Ist das neue SAF INFINITUM teuer im Gebrauch?**  
Die Kosten für das SAF INFINITUM System sind vergleichbar mit denen herkömmlicher endodontischer Systeme. Es werden aber mehr Vorteile, wie simultane Aufbereitung, Reinigung und Spülung, geboten.
  - 3 Benötige ich einen speziellen Endomotor, um die SAF INFINITUM Feilen anzutreiben?**  
Das SAF INFINITUM System kann mit jedem herkömmlichen Mikromotor mit ISO-Kupplung betrieben werden, wie man sie in herkömmlichen dentalen Behandlungseinheiten oder Endomotoren findet. Optional wird es auch einen kabellosen Endomotor geben.
  - 4 Ist für das neue SAF INFINITUM Winkelstück eine spezielle Aufbereitung oder Pflege vorgesehen?**  
Das Winkelstück funktioniert perfekt durch eine einzigartige Entwicklung, die das Autoklavieren und Ölen überflüssig macht. Erfahren Sie bald mehr.
  - 5 Beinhaltet das SAF INFINITUM System alles, was zu einer Wurzelkanalbehandlung notwendig ist?**  
Keine Sorge, wir finden es sehr wichtig, Ihnen gute Endo-Erfahrungen zu bieten. Daher wird von uns alles angeboten - von Feilen bis hin zu Obturationsmaterialien.
  - 6 Benötigt das SAF INFINITUM System einen Stromanschluss? Was passiert, wenn der Akku des SAF INFINITUM Systems irrtümlicherweise über Nacht nicht geladen wurde?**  
Sie wollen eine bequeme Behandlung durchführen, ohne weitere Beeinträchtigungen. Das Gerät benötigt keinerlei Stromanschluss. Es wird über wiederaufladbare Akkus angetrieben. Das System verfügt über einen geladenen Ersatz-Akku.
  - 7 Wer versorgt mich als SAF INFINITUM Anwender mit technischem Support oder den für die Wurzelkanalbehandlung benötigten Materialien?**  
Das Team im ReDent NOVA-Hauptquartier in Berlin versorgt Sie in jeder Hinsicht mit umfangreicher Unterstützung. Sie werden regelmäßig Software-Updates erhalten. Zudem wird es eine Hotline für Sie geben.
  - 8 Wurde bei Entwicklung, Design, eingesetzten Materialien und für den folgenden Einsatz des neuen SAF INFINITUM Systems der Umweltgedanke berücksichtigt?**  
Für ReDent NOVA ist es von besonderer Wichtigkeit, die Umwelteinflüsse so niedrig wie möglich zu halten. Daher werden, wenn möglich, recycelte Materialien eingesetzt. Zudem wird ein Recyclingprogramm für wichtige Verbrauchsmaterialien vorgehalten.
- ? Mehr Details erfahren Sie in der nächsten Ausgabe der ZWP Zahnarzt Wirtschaft Praxis. Wir freuen uns, etwaige Fragen über [office@redentnova.de](mailto:office@redentnova.de) zu erhalten, die wir im nächsten Update beantworten werden.**



A photograph of a dental clinic with a blurred background showing various pieces of equipment. In the foreground, a person wearing orange gloves is performing an endodontic procedure. They are holding a white handpiece in their left hand and a syringe with a needle in their right hand. Two orange Wi-Fi symbols are overlaid on the image: one above the handpiece and one above the syringe. A black text box is located in the upper right quadrant.

**ENJOY ENDO: Auf der  
DGET im November 2021**

ReDent NOVA · Am Borsigturm 70 · 13507 Berlin  
Tel.: 030 84430096 · Fax: 030 91497535  
E-Mail: [office@redentnova.de](mailto:office@redentnova.de)

**SAF**  
INFINITUM  
ReDent NOVA GmbH & Co. KG