OK-Frontversorgung mit Feldspatkeramik-Veneers trotz Parafunktion (Teil 1)

Literatur

Ein Fallbericht von Dr. Sven Egger, M.Sc., M.Sc. und ZTM Christian Berg.

In diesem Beitrag, der aus zwei Teilen besteht, wird die Behandlung einer Patientin (38 Jahre) mit guter allgemeiner Gesundheit vorgestellt. Die Ausgangssituation in diesem Patientenfall zeigt eine parafunktionell und erosiv kompromittierte (Zähneknirschen/Nägelkauen) Frontbezahnung (Attrition/Abrasion) mit Verlust der Eckzahnführung. Im ersten Teil gehen die Autoren auf die Anamnese, die Patientinnenwünsche, die Befundung, den Behandlungsplan sowie den Beginn des Behandlungsablaufs ein.

Abb. 1a–c: Ausgangssituation. **Abb. 2a und b:** OK/UK-Aufbiss. **Abb. 3 und 4:** Wax-up/ Mock-up 14-24. **Abb. 5 und 6:** Temporäre Kompositaufbauten 17-27 und UK 3-7 beidseits anhand des Wax-ups mittels transparenter Silikonschlüssel im Sinne einer „festsitzenden Schiene". **Abb. 7a:** Implantation 036 mit simultanem Hartgewebsaufbau (GBR). **Abb. 7b:** Schön konsolidierter Hartgewebsaufbau nach sechsmonatiger Einheilphase und Freilegung.

vollständige Bildergalerie

(Fotos: © Dr. Sven Egger)

Zahnmedizinische Anamnese

Die letzte zahnärztliche Behandlung fand vor einem halben Jahr statt. Bis zu diesem Zeitpunkt suchte die Patientin halbjährlich ihren Hauszahnarzt zur Kontrolle und Zahnreinigung auf.
Die Patientin interessierte sich für Veneers im Oberkiefer-Frontzahnbereich. Sie wies darauf hin, dass die Frontzähne zusehends „kürzer" und „immer dunkler" würden. Sie wünschte sich daher eine langfristige Verbesserung der ästhetischen Situation mit keramischen Veneers.

Patientinnenwünsche

Die Patientin entschied sich dann nach Aufklärung und eingehender Beratung für eine Sanierung der Seitenzahnbereiche mit Presskeramikteilkronen und Inlays sowie Keramikveneers im Bereich der Oberkieferfront und zum Ersatz des Zwischenglieds 36 mit einem Einzelzahnimplantat.
Sie legte großen Wert auf eine ästhetisch-funktionelle und dauerhafte Verbesserung ihrer orofazialen Ästhetik und stand einer notwendigen umfangreichen ästhetisch-rekonstruktiven Rehabilitation aufgeschlossen gegenüber.

Klinischer Befund

Funktionsstatus

Es liegt eine kompensierte Klasse III nach Angle vor. Die manuelle und klinische Funktionsanalyse lässt auf eine parafunktionelle Aktivität schließen. Die Frontbezahnung zeigt Abrasions- (Nägelkauen unter Stressbelastung) und Attritionsfacetten (Pressen/Knirschen) (Abb. 1a). Durch die fehlende Eckzahnführung finden sich zudem posteriore Interferenzen in der dynamischen Okklusion (Gruppenführung). Die manuelle Führung ergibt eine Abweichung in maximaler Interkuspidation (ohne Führung) und zentraler Kondylenposition (mit Führung). Die Kiefergelenke zeigen beidseits beim Schließen ein schmerzfreies leichtes Reiben/Knacken. Die Patientin verspürt leichte Druckdolenzen der Muskulatur bei Palpation und leidet seit zehn Jahren unter Migräne.

Extraoral

Sie verfügt über eine lange und schmal geformte Oberlippe (Abb. 1b). Die Breite des Lächelns misst bis in den Bereich der ersten Molaren. Die Lachlinie zeigt einen niedrigen Verlauf, der bukkale Korridor ist nicht vorhanden. Die OK-Front empfindet die Patientin als unschön. Das entspannte Lächeln zeigt knapp ein Drittel der Länge der Frontzähne. Die Schneidekanten treffen beim Lächeln nicht auf die Unterlippe (berührungsinaktives Lächeln). Es zeigen sich Abrasionen im Inzisalbereich der oberen Frontzähne. Zudem imponieren quadratische Zahnformen.

Gingivale Analyse

Im Ober- und Unterkiefer zeigt sich ein ausreichendes Band an keratinisierter Gingiva. Das Weichgewebe entspricht einem dünnen Biotyp. Der Alveolarfortsatz verläuft bukkal 2 mm unterhalb der Schmelz-Zement-Grenze (high-crest). Der Gingivaverlauf ist harmonisch (niedrige Lachlinie). Die Gingivarezession an 41 soll vorerst unbehandelt bleiben, da keine Beschwerden vorliegen und die Patientin sich nicht daran stört.

Dentale Analyse

Das Längen-Breiten-Verhältnis der zentralen Schneidezähne beträgt 50 Prozent. Die mittleren und seitlichen Schneidezähne zeigen starke Abrasionen. Es imponieren nach palatinal geneigte Eckzahnkronen sowie ein leicht negativer Verlauf der Inzisallinie 13-23. Die ersten oberen PM sind nach bukkal anguliert. Die Interinzisallinie und die faziale Mittellinie stimmen überein. Neben den erwähnten Abrasionen im Ober- und Unterkieferfrontzahnbereich erscheinen die seitlichen Schneidezähne sehr klein. Die anatomische Kauflächenstruktur in den Seitenzahnbereichen ist noch vorhanden. Die Zahnfarbe ist dem Alter entsprechend natürlich. Die Patientin wünscht sich dennoch im Rahmen der Rehabilitation eine deutliche Aufhellung.

Diagnosen

- Attritionen im Ober- und Unterkieferfrontzahnbereich
- Parafunktionen (Zähneknirschen, Nägelkauen unter starkem Stress, Wangenbeißen)
- Myopathie
- Störungen der dynamischen Okklusion (zu schwache Eckzahnführung)
- Obliteriertes Pulpenkavum 25 (Vitalitätsprobe verzögert positiv)
- Prothetisch und konservierend insuffizient versorgtes Erwachsenengebiss

Behandlungsplan

1. Situationsmodelle, arbiträre Übertragung, Wax-up/Mock-up
2. Dentalhygiene
3. Etablierung einer neuen vertikalen und horizontalen Relation des Unterkiefers in ZKP nach abgeschlossener Schienenbehandlung alio loco (zentrischer Kondylenposition) mit temporären Kompositaufbauten 17-27 und UK 3-7 beidseits (Tetric Evo Ceram, Ivoclar Vivadent) anhand des Wax-ups mittels transparenter Silikonschlüssel (Elite Transparent, Zhermack), begleitende Kieferphysiotherapie zur Unterstützung der Adaptation an die neue VDO
4. Konservierende Vorbehandlung (WB 16, plastische Stiftaufbauten 16, 37 und 47)
5. Implantation 036 mit simultanem Hartgewebsaufbau (Abb. 7a und 7b). Definitive Sanierung mit Zirkonoxid-Einzelkrone auf Zirkonabutment (Replace Select Tapered, Procera, Nobel Biocare); Sequenzielle (quadrantenweise) Sanierung mit Presskeramikteilkronen und Inlays im SZB OK/UK
6. Feldspatkeramik-Veneers 13-23 (Creation Willi Geller, KLEMA, Österreich)
7. Abformung, Kieferrelationsbestimmung in RKP, Gesichtsbogenübertragung, Anproben und definitive Eingliederung in den Folgesitzungen
8. Nachkontrolle und Nachsorge

Behandlungsablauf

- Prophylaxesitzung einschließlich Reevaluation und professioneller Zahnreinigung, Abformung OK/UK Alginat, Fotostatus, klinische und instrumentelle Funktionsanalyse. Anatomische Gesichtsbogenübertragung (Condylograph Comfort, Gamma Dental). Bestimmung der Idealwinkel der Zähne aus frontaler Sicht mit dem Clinometer nach Dr. Behrend (Amann Girrbach, Pforzheim).
- Wax-up/Mock-up 14-24 (Abb. 3 und 4).
- Überprüfung der Schiene im Artikulator nach Zentrikbissnahme.
- Temporäre Kompositaufbauten 17-27 und UK 3-7 beidseits (Tetric EvoCeram, Ivoclar Vivadent) anhand des Wax-ups mittels transparenter Silikonschlüssel im Sinne einer „festsitzenden Schiene" (Abb. 5 und 6).
- WB 16 (aufgrund pulpitischer Beschwerden), plastische Stiftaufbauten 16, 37 und 47.
- Implantation 036: Spätimplantation nach lokaler Anästhesie (Abb. 7a und b).
- Präparation der Zähne im UK in lokaler Anästhesie unter Zuhilfenahme einer Lupenbrille (4,5-fache Vergrößerung, ZEISS). Präparation 3-7 beidseits zur Aufnahme von Veneers an 33, 43, Teilkronenpräparation 45, 46, Vollkronenpräparation 35, 37 und 47 (zylindrischer Diamant 847-023SC, ökoDENT).
- Zweifache Abdrucknahme der präparierten Zähne mittels Doppelfadentechnik: Einbringen eines ersten, getränkten (Racestyptine solution, Septodont) Fadens (Ultrapak 0, Ultradent), über welchen ein zweiter getränkter Faden größeren Durchmessers gelegt wird (Ultrapak 1, Ultradent) (Abb. 8a). Wartezeit bis zur Abdrucknahme mit den gelegten Fäden etwa zehn Minuten. Artikulation und Splitcast-Kontrolle (Abb. 8b).
- Zahn für Zahn Eingliederung der zuvor geätzten und silanisierten (Monobond S, Silan, Ivoclar Vivadent) Empress Veneers, Teil- und Vollkronen (IPS Empress, Ivoclar Vivadent) mit Syntac Classic (Ivoclar Vivadent) und Variolink II (Ivoclar Vivadent) nach vorherigem Abstrahlen der präparierten Zahnoberflächen (Rondoflex plus, KaVo) mit Aluminiumoxidpulver der Korngröße 27 µm (Rondoflex plus, KaVo) und Schmelzätzung mit 35 % Phosphorsäure (Ultra-Etch, Ultradent) (Abb. 9a und b).

Teil 2 erscheint in der *ZT 12/21* im Dezember. Darin wird der Behandlungsablauf zu Ende geführt, der Funktionsstatus sowie die rote und weiße Ästhetik diskutiert. Die Autoren konkludieren mit einer Zusammenfassung der ästhetischen Problematik sowie einer abschließenden Diskussion.

Dr. Sven Egger

kontakt

Dr. Sven Egger, M.Sc., M.Sc.
Grünpfahlgasse 8
4001 Basel, Schweiz
Tel.: +41 61 2618333
DrSven-Egger@aesthetikart.ch
www.aesthetikart.ch

ZTM Christian Berg
Oraldesign Basel GmbH
Centralbahnplatz 13
4051 Basel, Schweiz
Tel.: +41 61 2718770
labor@oraldesign-basel.ch

ANZEIGE

microtec

...mehr Ideen - weniger Aufwand

microtec ✕ Inh. M. Nolte ✕ Rohrstr. 14 ✕ 58093 Hagen
Tel.: +49 (0)2331 8081-0 ✕ Fax: +49 (0)2331 8081-18
info@microtec-dental.de ✕ www.microtec-dental.de

FRISOFT – FÜR FRIKTIONSSCHWACHE TELESKOPKRONEN

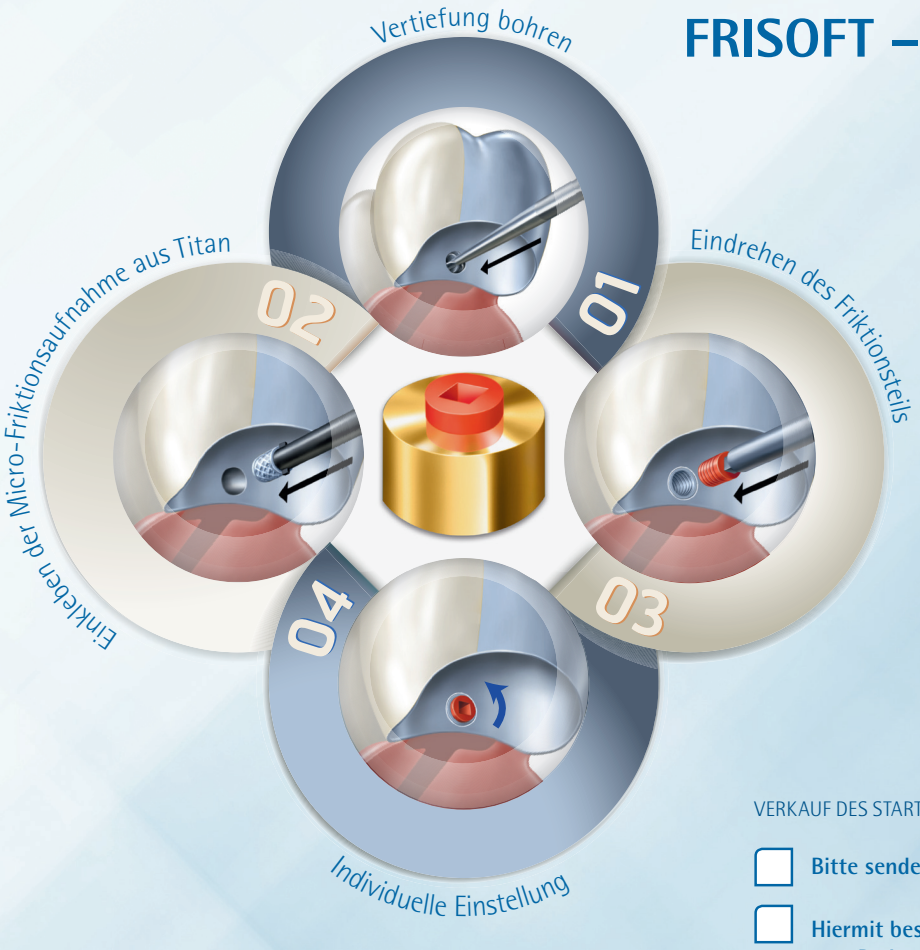

Mit **Frisoft** haben Sie die Möglichkeit, die Friktion bei Teleskopkronen wiederher- und individuell einzustellen. Das stufenlose Ein- und Nachstellen kann auf jeden Pfeiler abgestimmt werden.

Mit einem Durchmesser von nur 1,4 mm ist das Friktionselement nicht zu groß, und da es aus abrasionsfestem und rückstellfähigem Kunststoff mit einer Aufnahmekappe aus Titan besteht, ist es ausreichend stabil. Die Konstruktion garantiert durch ihre perfekte Abstimmung eine perfekte und dauerhafte Friktion.

Frisoft ist geeignet zum nachträglichen Einbau bei friktionsschwachen Teleskopkronen aus NEM, Galvano und Edelmetall.

VERKAUF DES STARTERSETS NUR EINMAL PRO PRAXIS / LABOR

☐ **Bitte senden Sie mir kostenloses Frisoft Infomaterial**

☐ **Hiermit bestelle ich das Frisoft Starter-Set zum Preis von 196 €** bestehend aus:**
- 6 Friktionselemente (Kunststoff)
- 6 Micro-Friktionsaufnahmekappen (Titan)
+ Werkzeug (ohne Attachmentkleber)

* Nur einmal pro Labor/Praxis zzgl. ges. MwSt. /zzgl. Versandkosten.
Der Sonderpreis gilt nur bei Bestellung innerhalb Deutschlands.

Stempel

per Fax an +49 (0)2331 8081-18

Weitere Informationen kostenlos unter 0800 880 4 880