


Welche Rolle spielen Wurzelstifte in Zukunft, wenn Composite-Aufbauten bzw. Implantate die Alternative sein könnten? Dr. Britta Werner gibt im dritten Teil der Interviewreihe zu den ER-Wurzelstiften ihre Einschätzung und definiert die Indikationen, die auch in Zukunft nur mit Wurzelstiften gelöst werden können.



ER Wurzelstifte – stark in ihrer Vielfalt

Teil 3: Zukunft der Anwendung in der Zahnmedizin

Dorothee Holsten

Frau Dr. Werner, was sind die Entscheidungskriterien für das Setzen eines Wurzelstifts?

Diese sind von der Deutschen Gesellschaft für Zahn-, Mund- und Kieferheilkunde e.V. (DGZMK) klar definiert und orientieren sich vor allem an der Defektausdehnung des zu versorgenden Zahns (Abb. 1–3). Wurzelstifte sind demnach indiziert, wenn die koronale Defektausdehnung mindestens zwei Flächen beträgt, der Dentinkern fehlt oder es sich um einen vertikalen Defekt handelt. Das ist das sogenannte „Flaring“, bei dem es sich um eine trichterförmige Erweiterung des oberen Wurzel Drittels handelt, das durch die Aufbereitung des Kanals mit stärker konischen Instrumenten entsteht. Art und Ausmaß der prothetischen Versorgung sowie die zu erwartende Belastung für den Pfeilerzahn spielen ebenfalls eine wichtige Rolle in der Entscheidungsfindung. Sind horizontale oder rotierende Kräfte zu erwarten und befindet sich der Zahn nicht in geschlossener Zahnreihe, hat sich das Setzen eines Stifts bewährt. Erfolgsentscheidend ist, dass er in seiner Dimension hinsichtlich Länge und Durchmesser dem endodontisch aufbereiteten Kanal möglichst präzise angepasst wird

(Abb. 4). Die Zahnwurzel sollte auf keinen Fall durch unnötige Extension der Präparation geschwächt werden, der Klebspalt zwischen Stift und Wurzel dentin gleichmäßig und minimal ausfallen.

Sind Wurzelstifte eigentlich noch im Trend, wenn Kompositaufbauten die weniger aufwendige Alternative sein können?

In vielen Fällen wird heute kein Stift mehr gesetzt, wenn ausreichend koronale Restzahnschubstanz besteht. Entsprechend hat sich die Abwägung, ob nach einer endodontischen Maßnahme überhaupt ein Wurzelstift gesetzt werden soll, in den letzten Jahren sehr restriktiv entwickelt. Wenn mindestens zwei Dentinwände koronal erhalten sind, ist diese Entwicklung auch sinnvoll, denn der rein adhäsive Aufbau mit Komposit im Monoblockverfahren hat sich dort bewährt und ist in seiner Durchführung im Praxisalltag durch den geringeren Behandlungsaufwand auch deutlich kompatibler. Ist der Verlust der koronalen Zahnhartsubstanz allerdings deutlich größer und sind keine oder nur noch spärliche Dentinwände vorhanden, erreicht der mittels Stift verankerte Aufbau nach wie vor höhere Haftwerte als



Dr. Britta Werner

der Aufbau im Monoblockverfahren. Dies mag auch daran liegen, dass viele Komposites beim Erhärten immer noch einer gewissen Schrumpfung unterworfen sind. Im Zusammenspiel mit der gebundenen Fläche, wie es am Eingang des Wurzelkanals der Fall ist, kann dies durch die entstandene innere Spannung zur Ablösung des Aufbaus führen. Mikroleakage wäre dadurch begünstigt. So sind Wurzelstifte für einige Indikationsbereiche doch zwingend erforderlich und nicht wegzudenken. Und genau bei diesen verbliebenen Indikationen ist ihre Gestaltung so besonders wichtig.

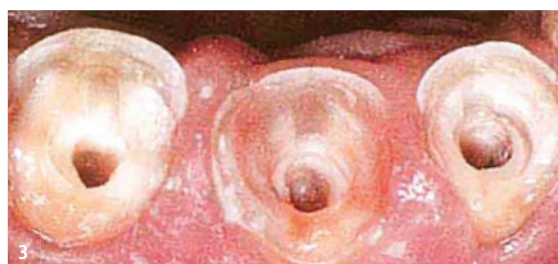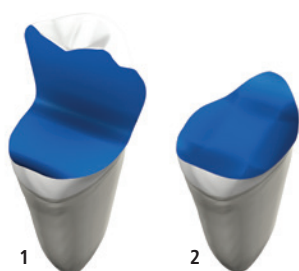


Abb. 1 und 2: Ist nur noch eine oder keine Dentinwand mehr vorhanden, empfiehlt die DGZMK das Setzen eines Stifts. – **Abb. 3:** Indikationsgebiet für Glasfaserstifte im Frontzahnbereich. Hier können die fehlenden Dentinwände dem Aufbau keine Stabilität gegen horizontal einwirkende Kräfte geben. Ein Stift hat hier seine Indikation.

Wie sollte man Kompositaufbau gegen Wurzelstift abwägen?

Der Verzicht auf einen Stift vermeidet die Schwächung der Wurzel und das Risiko einer Via falsa bei der Stiftbohrung. Entgegen früherer Annahmen kann ein Stift die Zahnwurzel nicht stabilisieren, sondern verleiht dem Aufbau ausschließlich zusätzliche Verankerung, die letztlich aber entscheidend für den langfristigen Erfolg der späteren prothetischen Versorgung ist. Ein Stift sollte also als zusätzliche Retention für den Aufbau in Betracht gezogen werden, wenn ausreichend koronale Restzahnschubstanz fehlt. Die DGZMK empfiehlt hier konkret: Ab einer koronalen Destruktion mit nur einem oder keinem verbliebenen Höcker sollte auf einen Stift nicht verzichtet werden. Zu berücksichtigen sind bei der Entscheidung für oder gegen eine zusätzliche Verankerung weiterhin das Auftreten von sogenannten Flaring (Aufweitung des koronalen Wurzelkanalanteils), die Größe des verbliebenen Dentinkerns, die Kronenhöhe mit der vertikalen Defektausdehnung sowie die voraussichtliche Belastung durch die spätere geplante prothetische Rekonstruktion. Zähne in geschlossener Reihe erfahren meist weniger Belastungen in horizontaler Richtung oder durch rotierende Kräfte als solche im teilbezahnten Gebiss. Gleichzeitig ist das Gesamtbild des Patienten entscheidend (z. B. bei Nebenbefund Bruxismus). Wichtig sind also auch die Richtungen, in denen die Kräfte auf den zu versorgenden Zahn einwirken. Ein Wurzelstift bietet besonders bei horizontal oder drehend einwirkenden Kräften eine zusätzliche Stabilität.

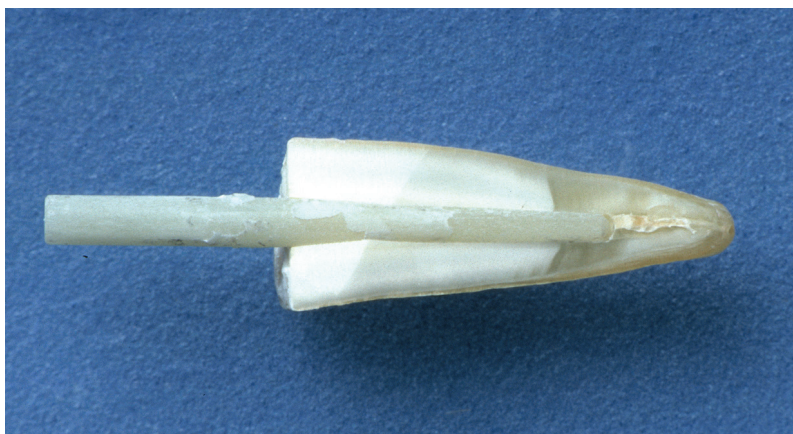


Abb. 5: Formkongruente Passung zwischen faserverstärktem Kompositstift und Wurzelkanal mit adäquater Dimensionierung bezüglich Stiftlänge und -durchmesser. Zirkulär verbleibt eine Wanddicke entsprechend des Stiftdurchmessers, d. h. der Stiftdurchmesser beträgt ein Drittel des Wurzeldurchmessers. Die übrigen Konstruktionsanforderungen lauten: mindestens 4 mm Wurzelfüllung apikal und Stiftlänge = Kronenhöhe.

Kommen wir nun zu einer weiteren Grenze für Wurzelstifte, dem Implantat ...

Oberste Priorität hat der Erhalt eines Zahns, solange er als Einzelzahn in geschlossener Reihe steht, parodontal intakt ist und eine gute endodontische Aufbereitung und vollständige Wurzelfüllung hat. Dann können auch ausgehende koronale Defekte sehr gut mit einem Wurzelstift und einer Restauration versehen werden. Liegen jedoch apikale Entzündungsprozesse, Risse in der Wurzel oder nicht restaurierbare subgingivale Defekte durch Wurzelkaries oder Resorptionen vor, ist die Zahnerhaltung unmöglich. Hier bietet die Implantatversorgung eine vielversprechende Therapieoption. Das Setzen eines Wurzelstifts in einen erhaltungswürdigen Zahn kann jedoch den Zahnverlust und damit die Notwendigkeit eines Ersatzes, z. B. in Form eines Implantats, verzögern. Schwieriger ist die Abwägung, wenn der Erfolg und die Funktionsdauer der gesamten Versorgung von dem fraglichen Zahn abhängen.

Dies ist beispielsweise der Fall, wenn der Zahn als entscheidender Pfeiler in eine größere prothetische Arbeit integriert werden soll und diese bei Verlust des Zahns unbrauchbar würde. Gleiches gilt, wenn die endodontische Behandlung nicht zweifelsfrei erfolgreich war und weiterhin eine chronische apikale Entzündung besteht. Hier kann die rechtzeitige Entscheidung für ein Implantat sinnvoll sein, insbesondere, wenn fortschreitende Alveolarknochenresorptionen zu erwarten sind.

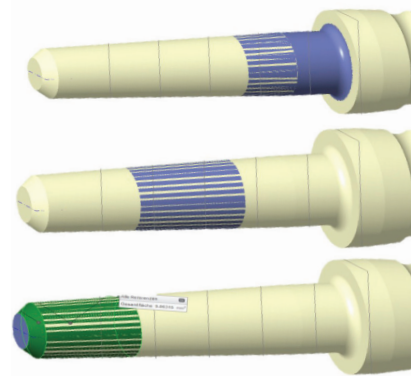


Abb. 4: Die konische, wurzelkongruente Form der Stifte schon die Zahnhartsubstanz durch weniger invasive Präparation des Wurzelkanals. Bei den 6 mm langen Stiften konnten in allen Segmenten ausreichende Haftwerte (μ TBS) erzielt werden.

Welche Zukunft geben Sie den Wurzelstiften?

Wurzelstifte in der korrekten Länge und dem passenden Durchmesser angewendet (Abb. 5), stellen eine sehr gute und sichere Versorgungsform dar. Auch wenn Stifte eine Zeitlang in Verruf geraten waren, weil in der Praxis häufiger Misserfolge durch Wurzellängsfrakturen, Perforationen oder Stiftbrüche beobachtet wurden, haben sie bei der richtigen Indikation ihre Berechtigung. Früher galt noch die Meinung, jeder endodontisch behandelte Zahn müsse mit einem Stift versehen werden. Darauf folgte eine Zeit, in der möglichst nur noch die faserverstärkten Kompositstifte genutzt wurden, um den Zahn nicht zu gefährden. Beide Extreme sind inzwischen überholt. Heute gilt es, gezielt die richtigen Indikationen zu erkennen und für diese den Stift in der geeigneten Konstruktionsweise auszuwählen. Der Indikationsbereich für Wurzelstifte ist sicherlich geschrumpft, doch ohne sie geht es nicht.

Frau Dr. Werner, vielen Dank für diese dreiteilige Interviewreihe.

