


Seit dem 1. Juli 2021 gilt für die Behandlung von parodontal erkrankten Patienten eine neue PAR-Richtlinie der gesetzlichen Krankenkassen. Die neue Therapiestrecke steht in engem Bezug zu der neuen S3-Leitlinie zur *Behandlung von Parodontitis Stadium I–III*, die im Februar 2021 durch die Deutsche Gesellschaft für Parodontologie e.V. (DG PARO) veröffentlicht wurde.<sup>1</sup> Der folgende Fachbeitrag geht auf diese aktuellen Publikationen ein und hebt dabei die Bedeutung des maschinellen und manuellen Biofilmmangements hervor.



# Ist mechanisches Biofilmmangement ausreichend?

DH Melanie Thumm, Dr. Steffen Rieger, M.Sc.

Im Rahmen der Änderungen der neuen PAR-Richtlinie werden die Schwerpunkte der Parodontalbehandlung verlagert. Sie liegen nicht wie bisher nur auf der geschlossenen und chirurgischen Therapie, sondern die Aufklärung über die Notwendigkeit der häuslichen Mitarbeit des Patienten, Kontrolle der Risikofaktoren wie Rauchen und Diabetes sowie die unterstützende Parodontistherapie werden deutlich aufgewertet.

## Parodontistherapie in Bezug auf die neue Leitlinie

Im Anschluss an die Diagnosestellung sollte der Patient im Rahmen aufeinander aufbauender Therapiestufen be-

handelt werden (Abb. 1). Diese sind hierbei vom Schweregrad und der Progressionsrate der Erkrankung abhängig. Nach dem Befund „Parodontitis“ sollten der Parodontalstatus und die genaue Diagnose gemäß der Kriterien des „Staging und Gradings“ erhoben werden.<sup>2</sup> Für die Patienten der gesetzlichen Krankenkassen erfolgt nun, nach der Genehmigung, ein parodontologisches Aufklärungs- und Therapiegespräch (ATG) durch den Zahnarzt. Bei diesem wird der Patient u.a. über die Gründe der Erkrankung, die Risikofaktoren, Therapiealternativen, Vor- und Nachteile der Therapie, die Notwendigkeit der lebenslangen Nachsorge sowie Risiken einer Nichtbehandlung aufgeklärt.

Entscheidet sich der Patient für eine Behandlung, erfolgt anschließend die erste Therapiestufe, die von einer ZFA (Prophylaxe), ZMP oder DH unterstützt werden kann. Diese beinhaltet die Aufklärung über die essenzielle Notwendigkeit einer möglichst optimalen häuslichen Mundhygiene.

Im Rahmen der Mundhygieneunterweisung (MHU) wird dem Patienten der Biofilm mithilfe eines Plaquerevelators visualisiert. Anschließend sollte der Patient unter Anleitung diese Beläge selbst entfernen. Zur Belagentfernung werden laut Leitlinie als primäres Hilfsmittel eine Hand- oder elektrische Zahnbürste empfohlen. Zur Interdentalraumreinigung sollten bevorzugt Interdental-

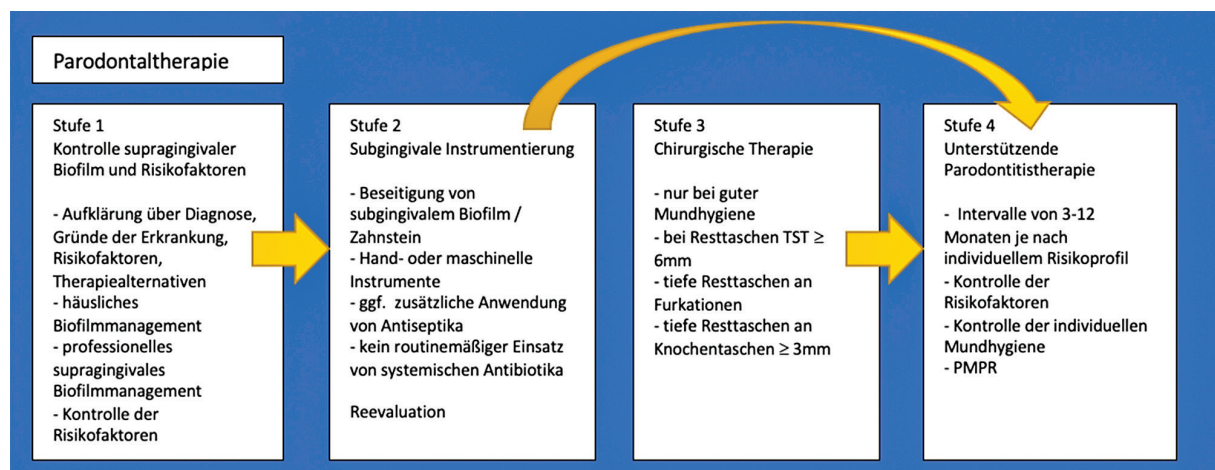

Abb. 1: Stufenkonzept der Parodontistherapie.<sup>1</sup>

raumbürstchen zum Einsatz kommen.<sup>1</sup> Es ist die Aufgabe der speziell für Prophylaxe geschulten ZFA/ZMP/DH, die manuelle Geschicklichkeit und Fähigkeit des Patienten einzuschätzen und die für ihn jeweils individuell passende Bürste bzw. das geeignete Hilfsmittel auszuwählen (Abb. 2). Zudem sollte die mechanische Reinigung durch geeignete Zahnpasten und eventuell Mundspüllösungen mit entzündungshemmenden antimikrobiellen Wirkstoffen ergänzt werden.

Durch eine optimale tägliche supragingivale Belagentfernung können meist schon große Teile der gingivalen Entzündung reduziert werden. Abhängig von der Ausprägung der Gingivitis kann der Einsatz einer antiseptischen Mundspüllösung in Betracht gezogen werden. Dies ist vor allem bei Patienten mit allgemeinmedizinischen Einschränkungen und damit einhergehender reduzierter manueller Geschicklichkeit zu überlegen.<sup>3</sup> Der Schwerpunkt sollte allerdings auf der mechanischen Reinigung liegen.

Die DG PARO kommt im Rahmen der neuen Leitlinie zu einem Empfehlungsgrad A – dies bedeutet eine „starke Empfehlung“ einer kontinuierlichen Anleitung der häuslichen Hygienemaßnahmen zur Kontrolle der gingivalen Entzündung. Dies gilt für alle Therapiestufen.<sup>1</sup> Um dem Patienten die Voraussetzungen für die möglichst optimale und frustfreie Umsetzung der empfohlenen häuslichen Maßnahmen zu schaffen, sollte nach der Instruktion eine Entfernung der supragingivalen (mineralisierten) Beläge und der Reizfaktoren durchgeführt werden. Diese empfiehlt sich durch maschinelle Systeme mit geeigneten Ansätzen in Kombination mit Handinstrumenten (Scaler) und abschließender Politur der supragingivalen Oberflächen. Zur Entfernung des Biofilms/nicht mineralisierter Beläge rückt die Pulverstrahltechnik immer mehr in den Fokus, da hiermit eine sehr effiziente und trotzdem gewebeschonende Entfernung der Beläge möglich ist (Abb. 3).

Es folgt die zweite Therapiestufe, die antiinfektiöse Therapie (AIT). Diese beinhaltet die Entfernung aller supragingivaler und klinisch erreichbarer Beläge und kann außer vom Zahnarzt auch von einer DH unter Berücksichtigung des Delegationsrahmens unter zahnärztlicher Aufsicht erbracht werden. Die AIT ist bei Zähnen mit Taschensondierungstiefen (TST) ab 4 mm und höher indiziert. Eine effiziente Reinigung der Wurzeloberflächen ist der entscheidende Faktor einer erfolgreichen Therapie.<sup>4,5</sup> Empfohlen wird die Durchführung der Behandlung mit maschineller oder manueller Instrumentierung (Empfehlungsgrad A – starke Empfehlung). Diese sollte entweder allein oder in Kombination durchgeführt werden.<sup>1</sup> Dem Behandler bleibt somit eine hohe Wahlfreiheit beim Einsatz der in der Praxis vorhandenen Gerätschaften.<sup>6</sup>

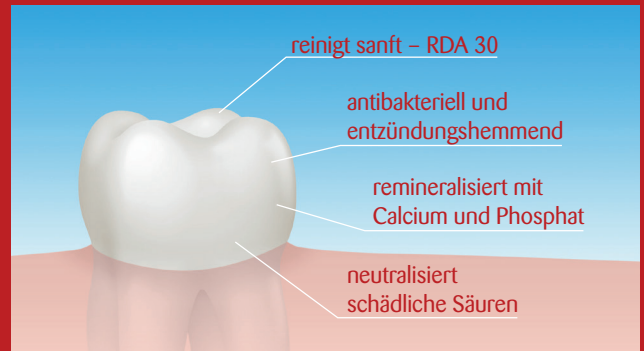
### Maschinelles Biofilmmanagement

Grundvoraussetzung für die Anwendung maschineller Geräte sind gute Kenntnisse über die Schwingungsarten, Intensität und Arbeitstechnik der jeweiligen Instrumente

# AJONA®

Medizinisches Zahncremekonzentrat  
für Zähne, Zahnfleisch und Zunge

## Ajona wirkt – das fühlt und schmeckt man.



Das 4-stufige Wirkprinzip

Das Ergebnis der Zahnpflege mit Ajona:  
Gesunde, saubere Zähne, kräftiges  
Zahnfleisch, reiner Atem und  
eine lang anhaltende, sehr  
angenehme Frische  
im Mund.

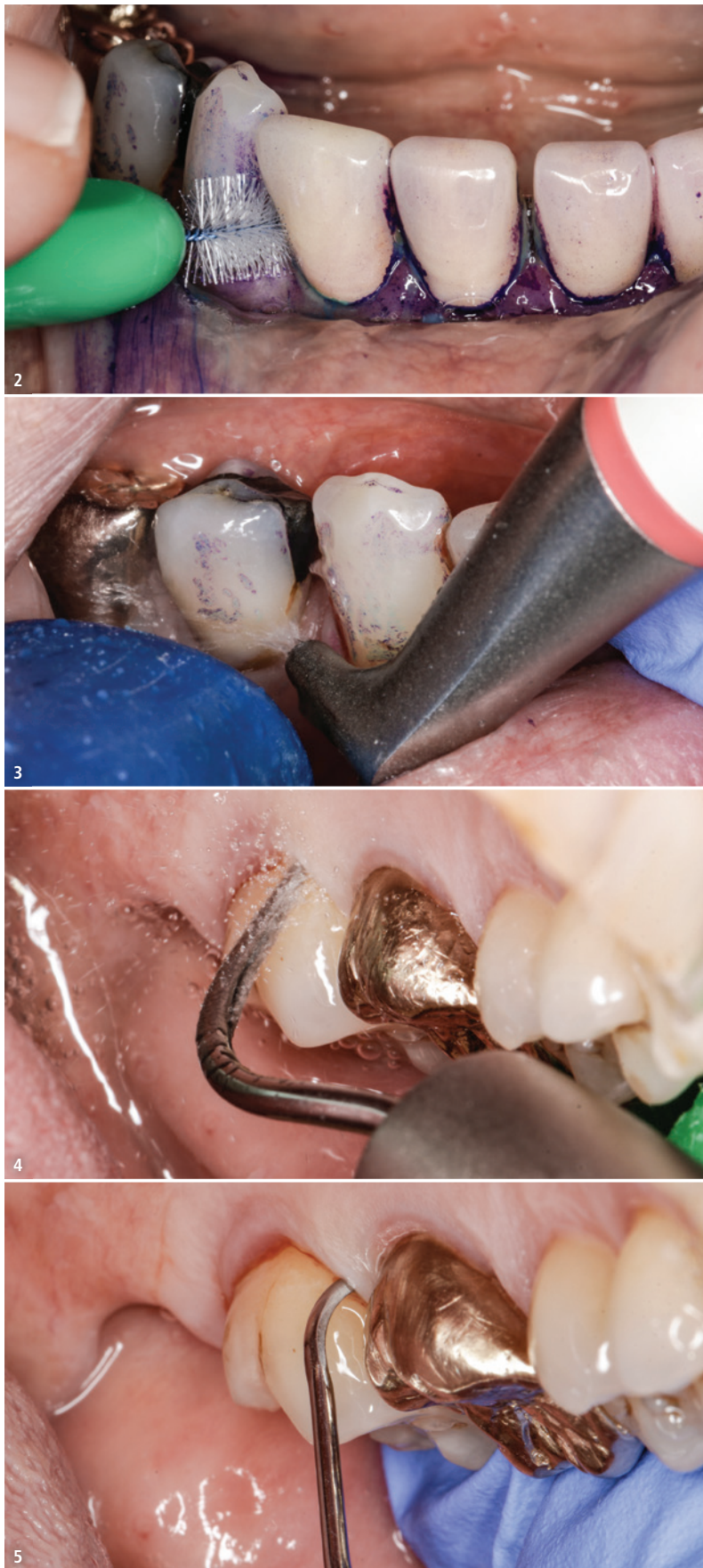

### Jetzt kostenlose Proben anfordern:

Fax: 0711-75 85 779 64 • E-Mail: [bestellung@ajona.de](mailto:bestellung@ajona.de)

Praxisstempel/Anschrift

Datum/Unterschrift



**Abb. 2:** Praktisches Training häusliche Mundhygiene durch den Patienten. – **Abb. 3:** Anwendung eines Luft-Pulver-Wasser-Strahlgeräts. – **Abb. 4:** Subgingivale Instrumentierung mit maschinellen Instrumenten (hier: Airscaler). – **Abb. 5:** Subgingivale Instrumentierung mit Handinstrumenten.

sowie taktiles Geschick des Behandlers. Bei richtiger Anwendung bringen sie – im Vergleich zu Handinstrumenten – eine erhebliche Arbeitserleichterung (Schonung von Sehnen und Gelenken) und evtl. auch Zeitersparnis mit sich.<sup>7</sup> Das zeitaufwendige und techniksensitive Schärfen der Instrumente entfällt. Zum Einsatz kommen Schall- und Ultraschallgeräte mit den vom Hersteller zugelassenen Subgingivalansätzen (Abb. 4), um eine ausreichende Kühlung der Arbeitsspitze auch in der Tasche zu gewährleisten. Da bei allen Geräten nur die vorderen 1–2 mm der Arbeitsspitzen aktiv Biofilm und harte Auflagerungen abtragen, sollten diese regelmäßig kontrolliert (Prüfkarten) und ausgetauscht werden.

#### Manuelles Biofilmmangement

Wie bei den maschinellen Geräten ist auch bei der manuellen Instrumentierung mit Küretten die richtige Anwendung essenziell (Abb. 5). Es kommt hierbei vielmehr auf eine gute Arbeitssystematik mit scharfen, richtig abgewinkelten Instrumenten, überlappenden Arbeitszügen und guter Abstützung an,<sup>8</sup> als auf den Einsatz diverser Küretten und Sonderformen. Meist völlig ausreichend ist ein reduzierter Gracey-Kürettensatz (13/14, 11/12, 7/8, 5/6), der bei Bedarf durch Sonderformen (Mini-Five, Furkationsküretten usw.) ergänzt werden kann. Das Ziel der subgingivalen Instrumentierung ist die Entfernung harter und weicher Beläge von der Zahnoberfläche zur Reduktion der Weichgewebsentzündung. Das bedeutet, die Entfernung von Wurzelzement sowie die Weichgewebskürettage sind ausdrücklich nicht Ziel der Behandlung. Der Begriff „Scaling and Root Planing“ (SRP) ist somit veraltet.<sup>9</sup>

Wie schon im Rahmen der MHU oder Vorbehandlung wird auch im Rahmen der AIT eindeutig der Schwerpunkt auf den Einsatz von maschinellen und manuellen Instrumenten gelegt. Ziel der Behandlung sind eine TST von 4 mm und kleiner sowie die Abwesenheit von Blutung auf Sondierung (BOP). An Zähnen, bei denen die Herstellung der jetzt so

definierten „parodontalen Gesundheit“ bis hierher noch nicht möglich war, folgt die dritte Therapiestufe, die (bei geringer Resttaschentiefe) eine wiederholte subgingivale Instrumentierung mit/ohne Adjuvantien oder parodontalchirurgische Maßnahmen umfassen kann.

Es sollte angestrebt werden, möglichst viele Parodontien geschlossen zu therapieren und den Patienten anschließend direkt in die vierte Therapiestufe, die unterstützende Parodontistherapie, einzugliedern. Je nach Diagnose (Grading) sollte diese laut Kassenrichtlinien ein- bis dreimal pro Jahr durchgeführt werden und kann unterstützend von einer ZMP oder DH erbracht werden. Eine wichtige Aufgabe der UPT ist es, den Patienten „bei der Stange“ zu halten, regelmäßig zu reaktivieren sowie seine häusliche Mundhygiene auf einem möglichst hohen Level zu halten. Die tägliche häusliche Mitarbeit ist unverzichtbar, um einen langjährigen Behandlungserfolg zu gewährleisten. Dazu kommt weiterhin die Kontrolle der exogenen Risikofaktoren.<sup>1</sup>

An Zähnen mit einer TST von 4 mm BOP+ sowie an allen Parodontien mit TST  $\geq$  5 mm wird im Rahmen der UPT subgingival nachinstrumentiert. Um auf Dauer die Zahnhartsubstanzen nicht zu beschädigen, empfiehlt es sich hier, mit maschinellen Geräten mit niedriger Amplitude (Ausschlag der Arbeitsspitze), z. B. piezoelektrischen Ultraschallscalern, zu arbeiten. Da die mineralisierten Beläge bereits in der zweiten Therapiestufe entfernt wurden, ist es nun vorrangig notwendig, die bakteriellen Biofilme zu zerstören.

Der Einsatz eines Luft-Pulver-Wasser-Strahlgeräts mit einem niedrigabrasiven Pulver wie Glycin oder Erythritol (Abb. 6) ist ebenfalls eine schonende Möglichkeit, Taschen mit einer TST  $\geq$  4 mm subgingival zu reinigen. Studien zeigen, dass die Biofilmentfernung mindestens gleichwertig wie bei Handinstrumenten oder Ultraschall/Schall gelingt, sogar mit Zeitersparnis.<sup>10</sup> Weiterhin sind der Patientenkomfort und somit die Akzeptanz hoch.<sup>11</sup> Vorteilhaft für die UPT sind insofern Kombigeräte, die z. B. Ultraschallscaler und Luft-Pulver-Wasser-Strahltechnik kombinieren.

Adjuvante chemische Mittel zur Unterstützung der subgingivalen Instrumentierung

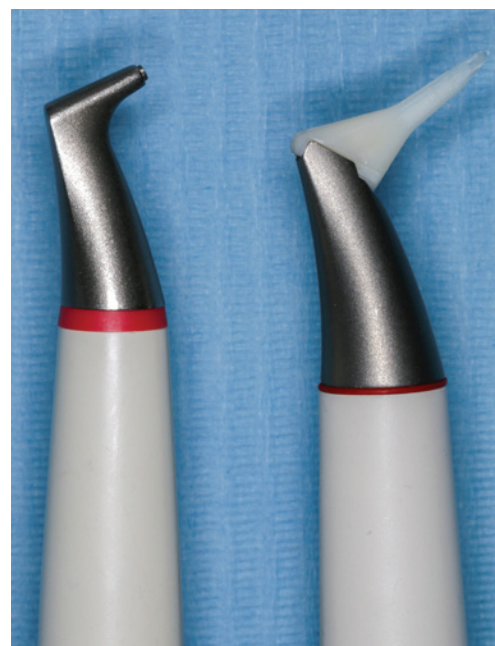Der Einsatz von Chemotherapeutika, Antibiotika oder Probiotika ergänzend zur subgingivalen Instrumentierung wird aktuell eher nur für spezifische Situationen empfohlen.

Die Anwendung von Chlorhexidin zur Reduktion der Entzündung der gingivalen Gewebe während der Therapie kann etwa bei Patienten mit eingeschränkter Mundhygiene oder reduzierter manueller Geschicklichkeit empfehlenswert sein. Ebenso „kann erwogen werden“, durch den gezielten adjuvanten Einsatz von lokalen Antibiotika das klinische Ergebnis zu verbessern.<sup>1</sup> Allerdings bringt deren Anwendung zusätzliche Kosten mit sich und ein signifikanter Langzeiteffekt konnte bisher noch nicht nachgewiesen werden.<sup>12</sup>

Systemische Antibiotika sollten aufgrund der bekannten Risiken bezüglich Resistenzbildung und individueller Nebenwirkungen nur in Ausnahmefällen eingesetzt werden.<sup>13</sup> Dies können z. B. bestimmte Patientengruppen mit nachgewiesener rascher Progression (etwa generalisierte Stadien III/IV der Parodontitis bei jungen Patienten) sein.<sup>1</sup> Durch den Einsatz von Probiotika möchte man die bakterielle orale Ökologie positiv beeinflussen. Aufgrund noch nicht ausreichend verfügbarer Evidenz wird von deren zusätzlichem Einsatz aktuell abgeraten. Erste Studien zeigen jedoch gute klinische Resultate bei günstigem Nebenwirkungsprofil.<sup>14</sup> Ihre zukünftige Bedeutung bleibt abzuwarten.

## Fazit

Ausschlaggebend für den Erfolg der parodontalen Therapie ist vorrangig die mechanische Entfernung der bakteriellen Beläge, sowohl supra- als auch subgingival. In Ausnahmefällen kann auf ergänzende Chemotherapeutika zurückgegriffen werden. Die S3-Leitlinie kann bei der Auswahl der möglichen Adjuvantien helfen. Durch die neuen GKV-Richtlinien wird der Patient stärker in die Therapie und deren Erfolg durch die Änderung seiner Gewohnheiten



**Abb. 6:** Handstücke von Luft-Pulver-Wasser-Strahlgeräten für die supra- und subgingivale Anwendung.

einbezogen. Durch die Aufnahme der UPT in die Behandlungsstrecke wird die Notwendigkeit der anschließenden Nachsorge zur subgingivalen Biofilmentfernung aufgewertet.

## Kontakt



DH Melanie Thumm



Dr. Steffen Rieger, M.Sc.

**DH Melanie Thumm**  
**Dr. Steffen Rieger, M.Sc.**

c/o Rieger Zahnmedizin  
Talwiesenweg 15  
72766 Reutlingen  
praxis@rieger-zahnmedizin.de