

Minimalinvasive Implantation mit internem Sinuslift

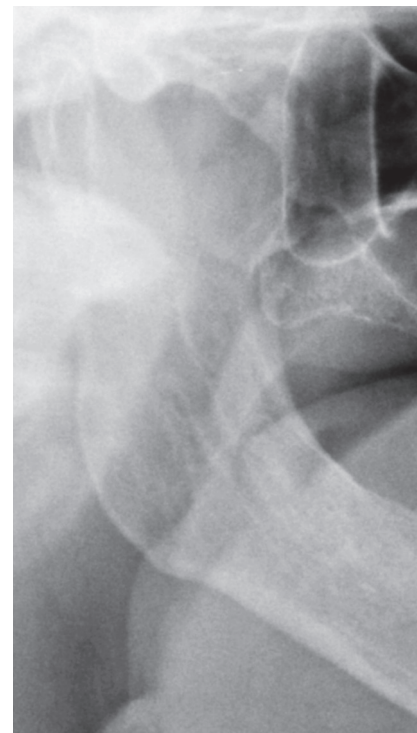
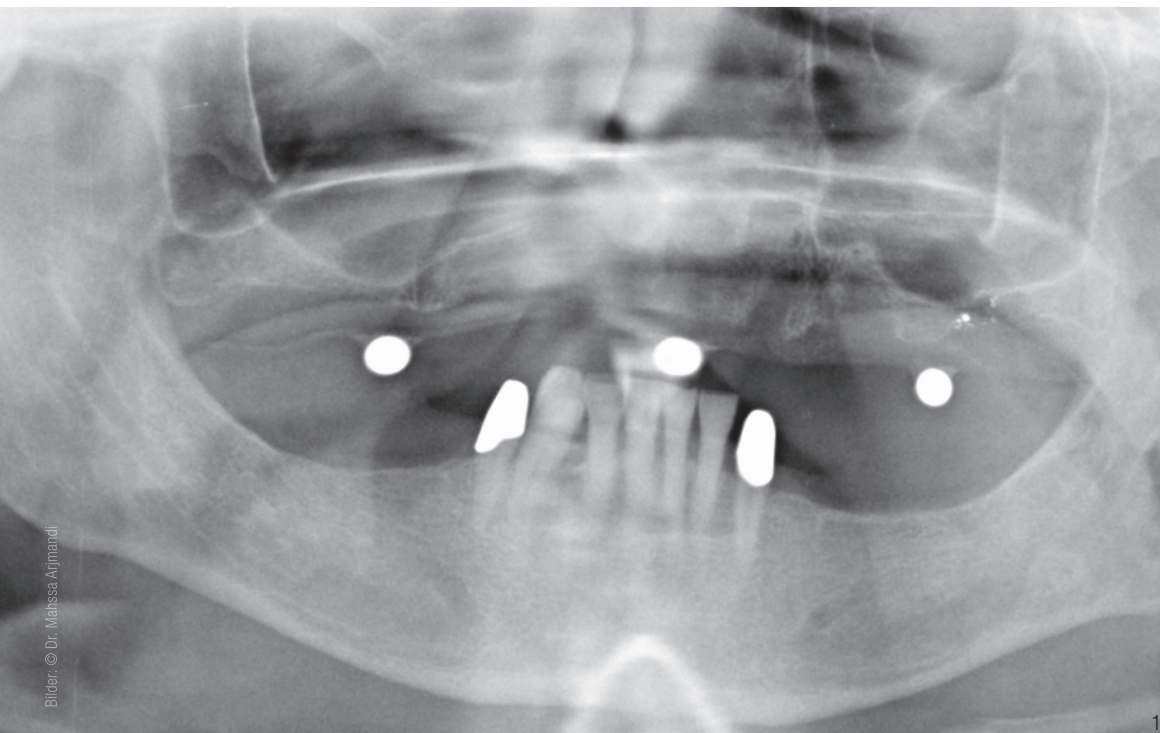
Ein Beitrag von Dr. Mahssa Arjmandi

FALLBERICHT /// Die zahnärztlich-chirurgische Rehabilitation von älteren Patienten mit diversen Vorerkrankungen und teilweise geringem Knochenangebot erfordert ein minimalinvasives Verfahren, welches die Patienten so wenig wie möglich belastet. Selbst bei geringem Knochenangebot im Bereich der Kieferhöhle kann der Halt der Prothese bei Senioren einfach und unkompliziert um ein Vielfaches verstärkt werden. Die Anwendung des MIMI®-Verfahrens (minimalinvasive Methodik der Implantation) in Kombination mit dem internen direkten Sinuslift bieten für die Patienten eine sehr kurze Behandlungsdauer und nahezu keine postoperativen Beschwerden. Im Folgenden wird anhand eines Fallberichts dieses Vorgehen beispielhaft vorgestellt.

Ausgangssituation

Der Patient (männlich, 88 Jahre) wurde in der Praxis mit einer Teleskopprothese im Oberkiefer vorstellig. Der notwendige Halt der Prothese war nicht mehr gegeben und der Patient wünschte eine neue Versorgung. Da die beiden restlichen Pfeilerzähne eine massive Parodontalspaltverbreiterung und Lockerungsgrad 3 aufwiesen, waren diese nicht erhaltungswürdig. Eine Extraktion war angezeigt. Der Patient wollte eine weitere Verschlechterung des Prothesenhalts nach Extraktion nicht akzeptieren und entschied sich für eine implantatgetragene Prothese auf sechs Implantaten mit Kugelkopfantern. Der Patient war multimorbide, unter anderem Diabetiker und nahm diverse Medikamente ein, einschließlich die Blutverdünnungstablette ASS 100.

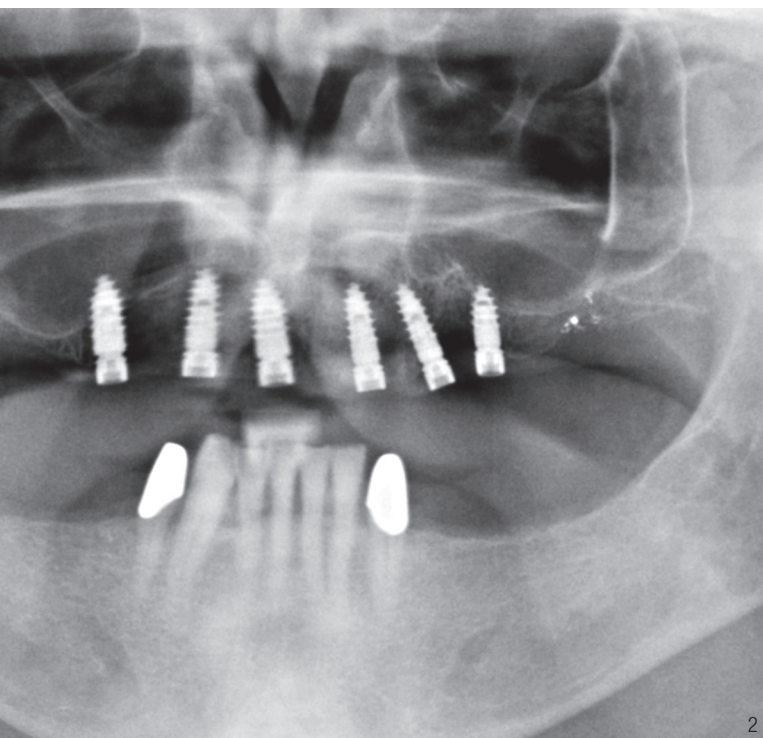
Dr. Mahssa Arjmandi
Infos zur Autorin



Vorgehensweise

Die vertikale Knochenhöhe wurde anhand eines OPGs bestimmt (Abb. 1). Der Vergrößerungsfaktor wurde mit drei Messkugeln ermittelt, die an einer Messschablone fixiert waren. Es wurden sechs zweiteilige Champions (R)Evolution® Implantate in den Größen 10/4,0mm, 10/3,5mm, 8/3,5mm im Bereich Regio 15 bis 25 gesetzt. Für die Anästhesie wurde Ultracain D-S in kleinen Depots im zu implantierenden Bereich verteilt. Die Implantation war CNIP (Cortical Navigated Implantation Procedure) navigiert und minimalinvasiv, das heißt, die Bohrungen erfolgten transgingival und die Führung war bei niedriger Umdrehungszahl durch die Kortikalis gegeben.

Wegen der niedrigen Umdrehungszahl konnte auf Wasserkühlung mit Kochsalzlösung verzichtet werden. Nach jeder Bohrung wurde die Integrität der Knochenwände in der Kavität mit einer ausreichend langen, stumpfen Sonde zu allen Seiten überprüft (Knochenkavitätsprobe). Im Bereich 14 erfolgte ein interner, direkter Sinuslift. Hierzu wurde mit dem Dreikantbohrer (ø 2,3mm, konischer Dreikantbohrer) bis etwa 1mm vor den Kieferhöhlenboden vorgebohrt. Der restliche Knochen des Kieferhöhlenbodens wurde dann mit Condensern verdichtet. Die Membran wurde mit einem Condenser (ø 3,0mm) mit abgerundeter Spitze angehoben. Ein Kollagenvlies (CollaWin!) wurde in die Knochenkavität eingeführt und mit einem sehr kurzen und runden Bohrer (ø 3,7mm) linksdrehend verdichtet. Die Stabilität wurde mit Condensern aufsteigenden Durchmessers überprüft und das Implantat (10/4,0mm) anschließend mit einer Primärstabilität von 30N eingebracht. Die Shuttle der Implantate, welche auch als



2

Question & Answer

Lernen Sie unsere Autorin kennen!

DR. MAHSSA ARJMANDI

„Die größte alltägliche Herausforderung sind suboptimale Knochenverhältnisse.“

Frau Dr. Arjmandi, Sie sind angestellte Zahnärztin in der Praxis

Dres. Weickum in Mannheim - Was fasziniert Sie an der Implantologie?

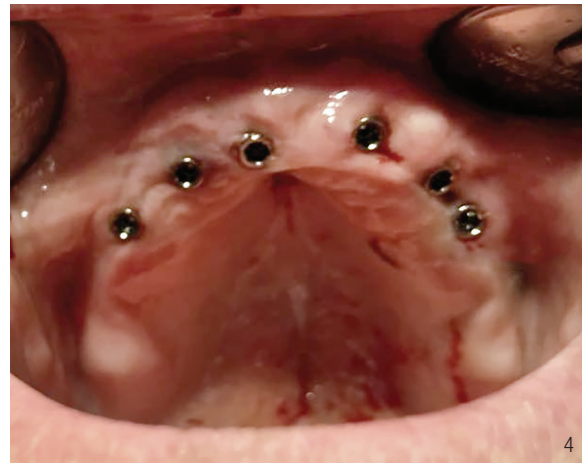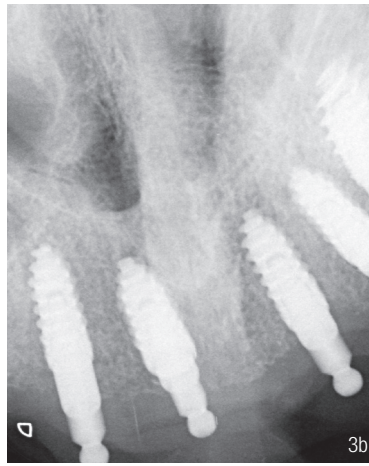
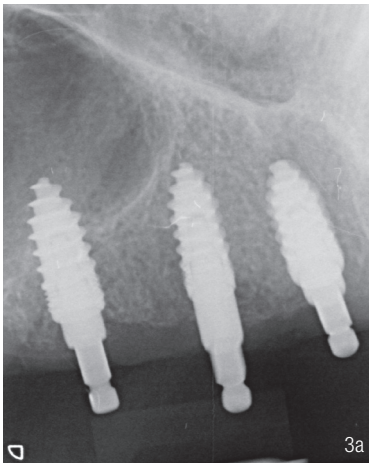
Die Implantologie stellt meines Erachtens einen Teilbereich der Zahnmedizin dar, der für die Versorgung der Patienten eine völlig neue Welt an Möglichkeiten eröffnet. Inzwischen lässt sich die Behandlung für den Patienten so schnell, minimalinvasiv und schmerzarm durchführen, dass Belastbarkeit und Alter kaum eine Rolle spielen, wenn der Patient seine Lebensqualität in dieser Hinsicht verbessern möchte.

Sie haben das Curriculum „Experte für Implantologie und Implantatprothetik“ (CITC) absolviert. Was war dabei Ihre größte Lernkurve?

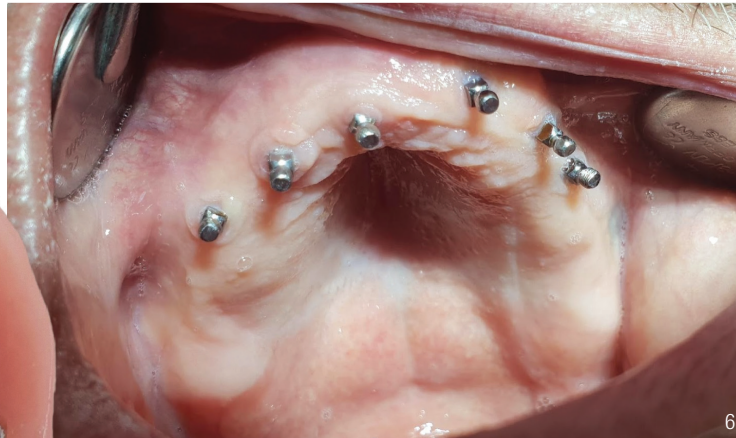
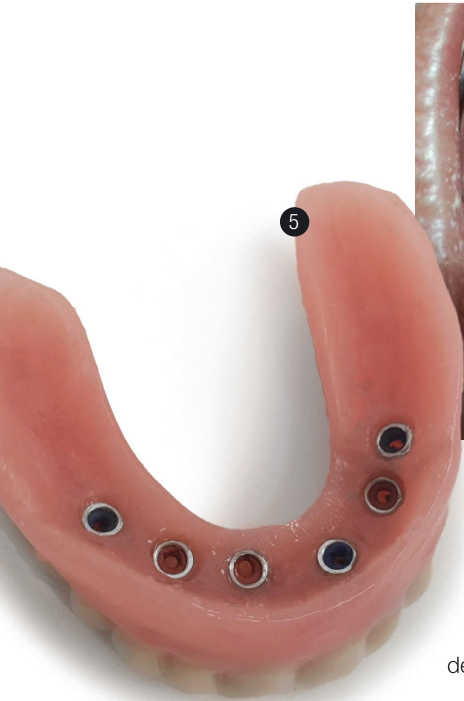
Das Curriculum hat vor allen Dingen meine eigene Sicherheit gestärkt. Ich hatte bereits vor dem Curriculum kleine, simple implantologische Planungen aufgestellt und durchgeführt, hätte mich jedoch nicht an komplexere Rehabilitationen herangewagt. Das Curriculum war sehr praktisch ausgelegt, sodass ich mit dem Vorgehen bei unterschiedlichen Knochenhärten, geringem Knochenangebot und auch schmalen Kieferkämme richtig vertraut wurde. Das Wissen über einen Sinuslift beispielsweise blieb eben nicht nur auf der Ebene der Theorie. Ich hatte die Möglichkeit, Kolleginnen und Kollegen bei ihren Implantationen zu assistieren und Behandlungen in der eigenen Praxis mit Begleitung durchzuführen. Meine größte Lernkurve war, dass das Spektrum an Patienten, denen ich eine implantologische Behandlung empfehlen und anbieten kann, zugenommen hat, weil ich mit viel mehr anatomischen Gegebenheiten umgehen konnte.

Was fordert Sie in Ihrer täglichen implantologischen Arbeit immer wieder heraus?

Die größte alltägliche Herausforderung sind suboptimale Knochenverhältnisse, vor allem, wenn größere Knochendefekte aufgrund vorangegangener entzündlicher Prozesse bestehen.



Bilder: © Dr. Mahsa Ajramdi



Gingivaformer dienen, wurden äquigingival versenkt. Im Anschluss an die Implantation wurde ein OPG als Kontrollbild angefertigt (Abb. 2). Aufgrund der Unschärfe im Frontzahnbereich wurden, für die bessere Darstellung, noch Einzelbilder angefertigt (Abb. 3a und b). Auf dem Einzelbild des ersten Quadranten (Abb. 3a) ist der Sinuslift sehr gut zu erkennen. Abbildung 4 zeigt den Zustand im Mund direkt im Anschluss an die Implantation. Hier lassen sich die Vorzüge der Implantation nach dem MIMI-Verfahren deutlich erkennen.

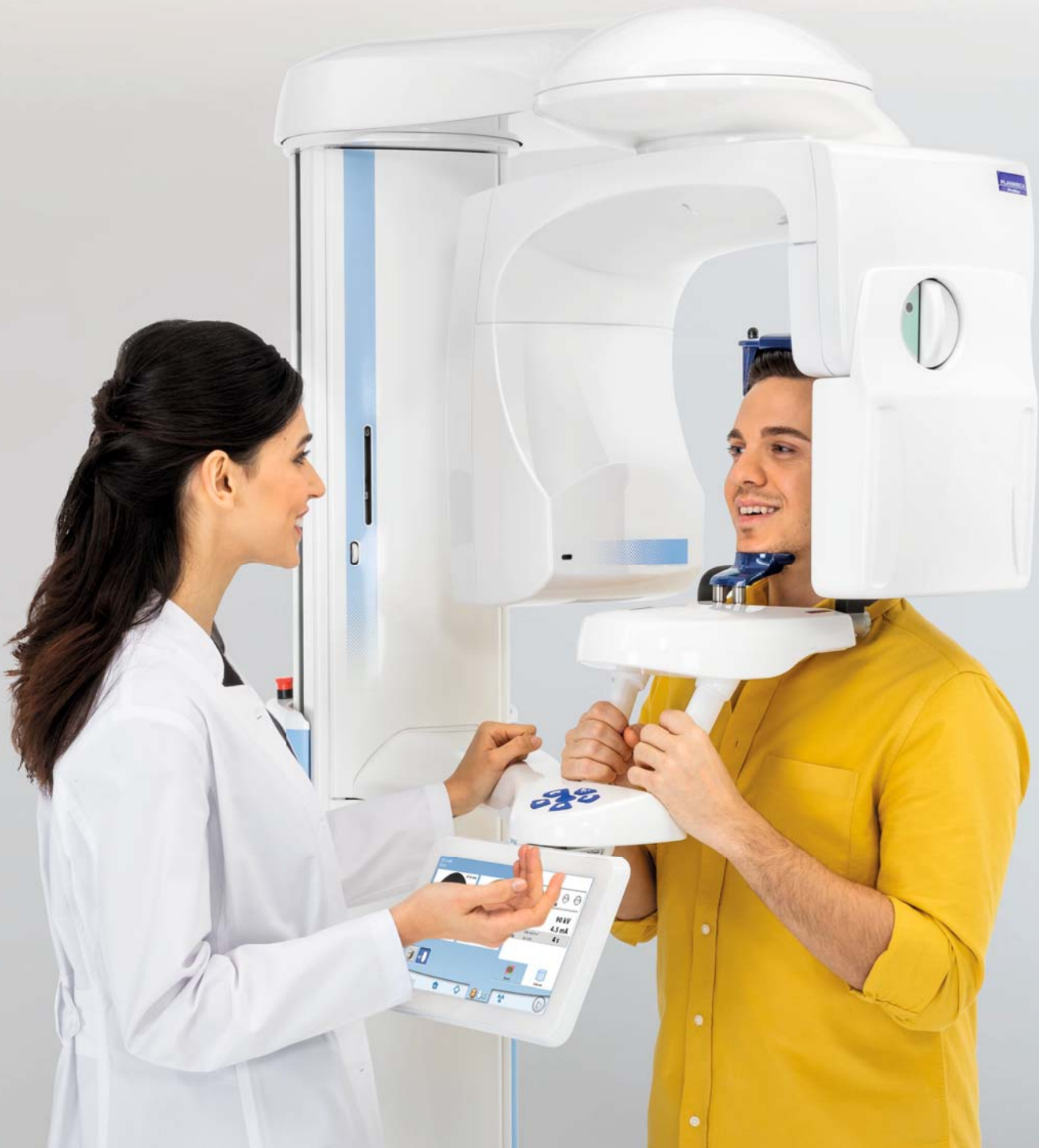Unmittelbares Ergebnis

Der Patient verlässt die Praxis mit sechs neuen Implantaten, ohne dass eine Wunde im Mundraum zu erkennen wäre. Prophylaktisch wurde ein Rezept über Ibuprofen 600 ausgestellt, diese Tabletten waren nach Bedarf einzunehmen. Der Patient berichtete, nur eine Tablette am Tag der Implantation gebraucht zu haben. Aufgrund der Multimorbidität des Patienten und der Diabeteserkrankung erfolgte eine postoperative Antibiotikagabe mit Augmentan 875/125 mg für fünf Tage.

Die provisorische Versorgung erfolgte durch Umarbeitung der Teleskopprothese des Patienten. Im Bereich der Implantate wurde die Prothese so weit ausgeschliffen, dass die Implantate während der Einheilphase nicht belastet werden konnten.

Nachsorge

Nach zehn Wochen erfolgte die Abformung für eine konventionelle Oberkiefer-Vollprothese. Der Zahntechniker sparte im Bereich der Implantate genügend Platz für die Matrizen (MMTs) aus. Im letzten Schritt wurden die Shuttles ab- und die Kugelfabutments mit etwa 20 N eingeschraubt. Die MMTs wurden auf die Kugelfabutments aufgesteckt und mit Kunststoff an der fertigen Prothese fixiert. Die Ausarbeitung erfolgte im hauseigenen Labor (Abb. 5). Die Prothese wurde eingegliedert und dem Patienten wurden Handhabung, Pflege und Reinigung der Prothese sowie der Implantate gezeigt. Nach zwei Tagen kam der Patient sehr zufrieden zu seinem Kontrolltermin, es musste nur eine kleine Druckstelle beseitigt werden. Abbildung 6 zeigt den Zustand der Implantate bei einer Kontrolluntersuchung acht Monate nach Implantation. Der Patient kommt mit der Pflege sehr gut zurecht und berichtet glücklich von einer deutlichen Steigerung der Lebensqualität. Er kann das Essen wieder richtig genießen. Auch Esseneinladungen im Familien- und Freundeskreis können nun wieder mit Freude angenommen werden.



PLANMECA PROMAX® 3D CLASSIC

BILDGEBUNG FÜR ALLE ANFORDERUNGEN

- Ultra Low Dose Mode: hochauflösende Bildqualität bei sehr geringer Strahlenbelastung
- Planmeca CALM™: maximale Reduktion von Bewegungsartefakten für detailgenaue Aufnahmen
- Planmeca Romexis® 6: eine Software für alle Anwendungen mit höchstem Bedienkomfort



PLANMECA ist in Deutschland erhältlich bei: Northwest Dental GmbH & Co. KG

Schuckertstraße 21, 48153 Münster, Tel.: 0251/7607-550, Freefax: 0800/78015-17, Einrichtung@nwd.de, nwd.de/Planmeca