

Sofortimplantation und Sofortversorgung mit neuer Präzision

Ein Beitrag von Dr. Markus Sperlich und Dr. Mathias Sperlich

FALLBERICHT /// Auf Patientenseite wächst die Nachfrage nach weniger invasiven und langwierigen Behandlungen, welche die körperliche und psychische Einschränkung so gering wie möglich halten. Dies bestätigen jüngste Trends und Zukunftsanalysen¹ und deuten auf eine steigende Nachfrage nach effizienten, sofortigen implantologischen und implantatprothetischen Lösungen hin. Infolge der Digitalisierung ist zudem der Informationsstand bzw. das Bewusstsein der Patienten zu implantologischen Sofortversorgungen deutlich größer geworden. Im nachfolgenden Beitrag befassen sich die Zahnärzte Dr. Markus Sperlich und Dr. Mathias Sperlich (Freiburg im Breisgau) mit dem Behandlungskonzept der implantologischen Sofortbehandlung.

Literatur



Das Behandlungskonzept der implantologischen Sofortbehandlung mit Sofortimplantation und Sofortversorgung bietet dem Patienten eine moderne und vorteilhafte Behandlungsoption unter maximalem Erhalt der biologischen und physiologischen Gegebenheiten. Dadurch können die Gesamtbehandlungszeit für den Patienten deutlich verkürzt und gleichzeitig Kosten reduziert werden.² Der Eingriff verläuft atraumatisch, verkürzt die Heilungszeit und ermöglicht eine schnelle Rehabilitation. Somit wird dem Patienten zu mehr mundbezogener Lebensqualität verholfen. Physiologisch können durch dieses Behandlungskonzept die Dimensionsveränderungen im Bereich der marginalen Knochenwände nach Zahnextraktion deutlich reduziert werden.^{3,4}

Fallbeispiele einer Sofortimplantation

In einer Fallserie wurden hierfür 20 nichterhaltungswürdige Zähne durch Sofortimplantation mit Straumann BLX Implantaten und präoperativ gefertigten CAD/CAM-Kronen sofortversorgt. Präoperativ erfolgte in allen Fällen eine dreidimensionale Implantatplanung mit dem Planungssystem SMOP Swissmeda (Abb. 1) zur Festlegung der optimalen prothetischen Implantatposition, um eine Sofortversorgung zu gewährleisten. Anschließend wurde die Bohrschablone konstruiert und gleichzeitig die Dimension für die spätere prothetische Suprakonstruktion mithilfe der Abutmentgeometrie definiert. Die STL-Daten der prospektiven Implantatposition wurden aus dem 3D-Implantat-

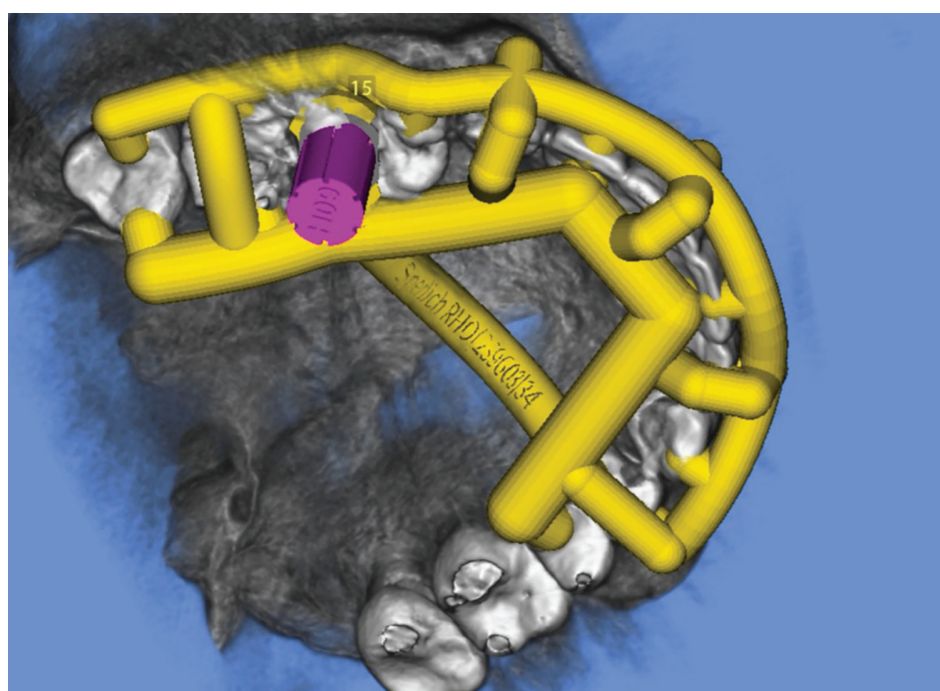


Abb. 1: Dreidimensionale Implantatplanung in SMOP Swissmeda.

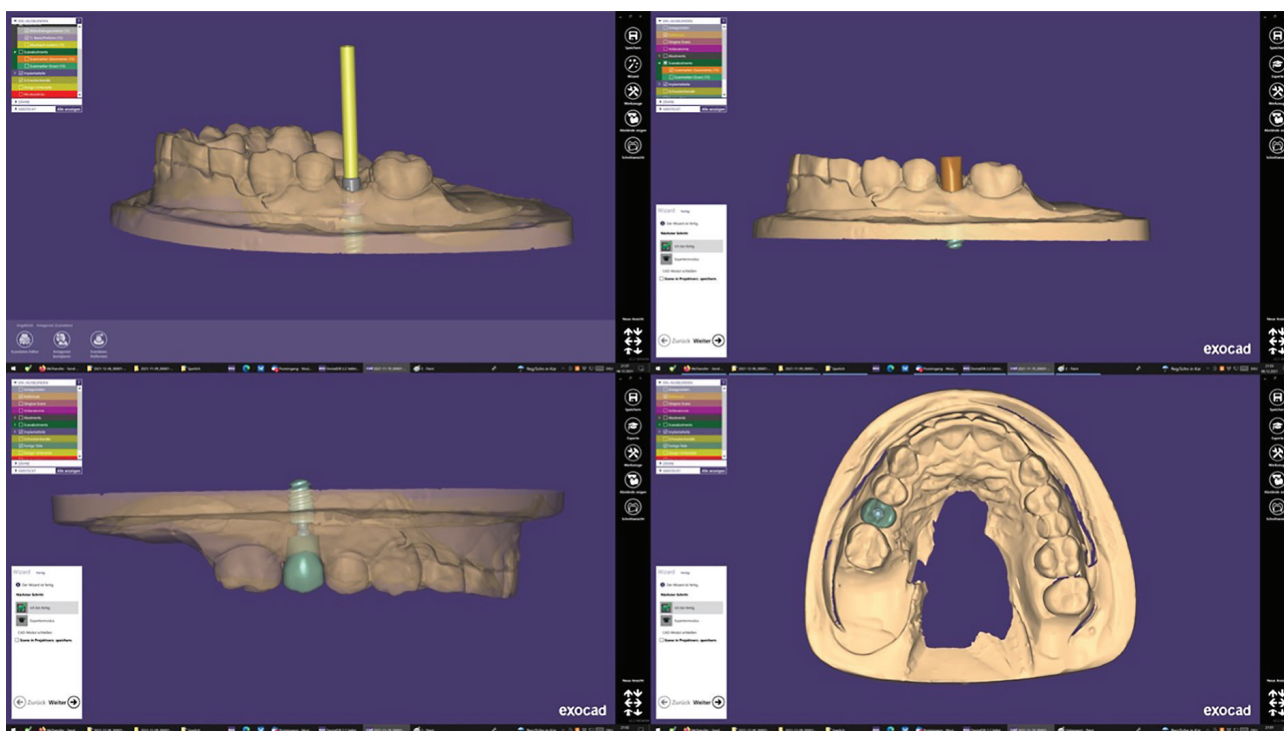


Abb. 2: Konstruktion der präoperativ gefertigten Krone in exocad.

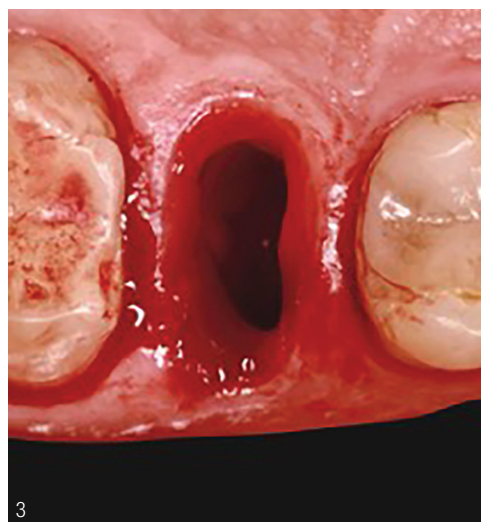
planungssystem SMOP generiert und direkt in eine CAD-Software (exocad) eingespielt (Abb. 2). Auf dieser Grundlage erfolgte in exocad die präoperative CAD/CAM-Fertigung der Prothetik. In der beschriebenen Fallserie wurden präoperativ jeweils transokklusal verschraubte Einzelkronen aus Kunststoff hergestellt.

Operativer Workflow

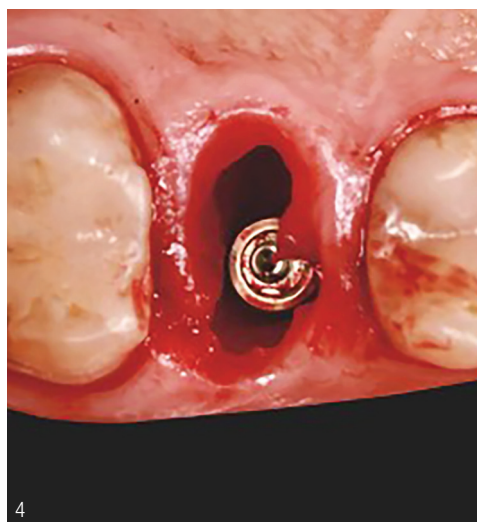
Operativ wurden zunächst die atraumatische Extraktion der Zähne (Abb. 3), ein Alveolenmanagement und an-

schließend die Sofortimplantation mit einem dafür geeigneten Implantat (Abb. 4) durchgeführt. Bei Erreichen eines Eindrehmomentes von größer als 35 Ncm erfolgte die Sofortversorgung mit der präoperativ gefertigten transokklusal verschraubten Krone. Voraussetzung für dieses operative Vorgehen sind eine intakte Alveole, intakte Weichgewebsverhältnisse, Entzündungsfreiheit sowie die Compliance des Patienten.⁵

Für die Durchführung des beschriebenen Workflows ist eine dreidimensionale Planung unumgänglich.⁶⁻⁸ Nur durch die schablonengeführte Insertion ist es möglich,



3



4

Abb. 3: Atraumatische Zahnentfernung. Abb. 4: Sofortimplantation.




Abb. 5 und 6: Prototyp der Eindreherwerkzeuge H07/H09/H11.

Abb. 7: Positionierung der TorcFit-Innenverbindung durch das Eindreherwerkzeug H07.

Abb. 5–7: © Formhert Industriedesign Braunschweig

dass das Implantat chirurgisch in der durch die digitale Planung festgelegten vertikalen Höhe und Rotationsausrichtung der Innenverbindung platziert werden kann. Dafür muss die TorcFit-Verbindung des Straumann BLX Implantats aus der digitalen Planung chirurgisch exakt reproduziert werden. In unserer Praxis speziell entwickelte Eindreherwerkzeuge H07/H09/H11 (Abb. 5 und 6) definieren die Anschlaghöhe auf dem Hülsenlager der Bohrschablone sowie die richtige vertikale Implantatposition, Angulation und Rotationsausrichtung der TorcFit-Innenverbindung (Abb. 7) über einen Positionierungsmarker. Dieses Vorgehen vermeidet eine nachträgliche Bearbeitung der prothetischen Sofortversorgung. Dadurch werden eine manuelle und chemische Manipulation des Operationsgebietes ausgeschlossen und eine ungestörte initiale Heilung ermöglicht. Die Oberfläche der eingesetzten Kronen behält somit die im Labor erzeugte finale und polierte Beschaffenheit (Abb. 8) und dem Patienten wird eine prothetische Prolongation des Eingriffs erspart.

Die Sofortbehandlung weist gegenüber anderen Beispielen gleichwertige Erfolgsgrade auf.⁹ Für den Erfolg entscheidend sind dabei die folgenden Parameter:¹⁰ die Patientenauswahl, Knochenqualität

und -quantität, das Implantatdesign, der Eindrehermoment (ITV) von größer als 35 Ncm,¹¹ die Eindreherwerkzeuge H07/H09/H11 und die chirurgische Erfahrung. Eine Grundvoraussetzung für diesen Workflow ist eine wie oben beschriebene digitale Implantatplanung.⁷

Erfolgsraten präoperativ gefertigter Prothetik

In der oben beschriebenen Fallserie wurde eine Passgenauigkeit der präoperativ gefertigten Prothetik von 95 Prozent erzielt. Dabei wurde eine intraoperative nachträgliche Manipulation der Prothetik als

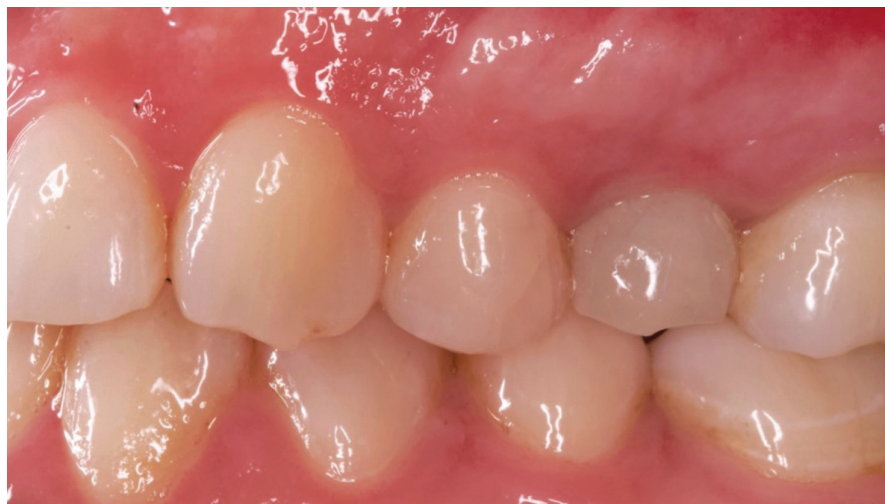

Abb. 8: Präoperativ gefertigte CAD/CAM-Krone in Regio 25.

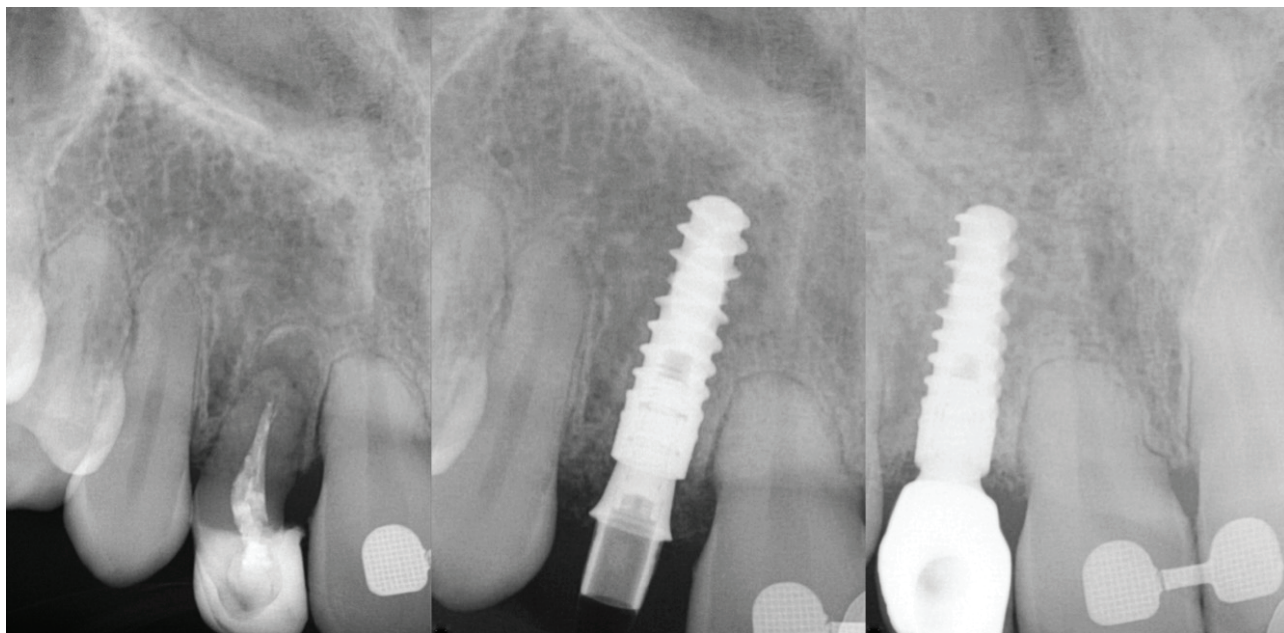


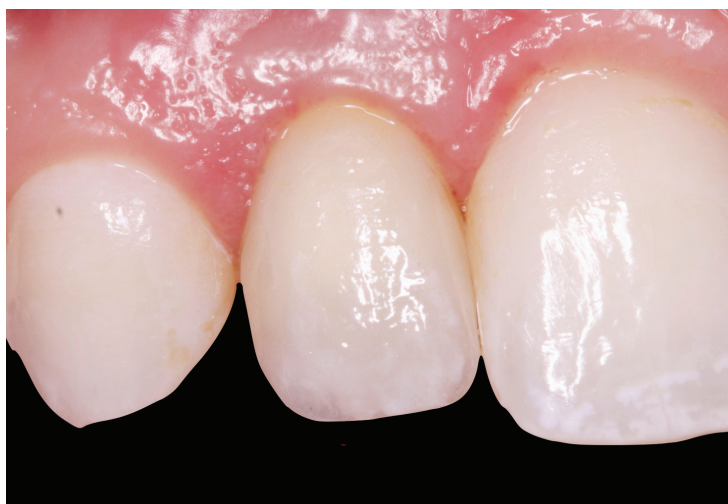Abb. 9: Radiologisches Follow-up Regio 22.

Misserfolg gewertet. Die Überlebensrate und Erfolgsrate der gesetzten Implantate lagen nach 18 Monaten bei 100 Prozent (Abb. 9 und 10). Die prothetische Erfolgsrate der präoperativ hergestellten Sofortversorgung lag bei 90 Prozent. In zwei Fällen kam es zur Lösung der Krone von der Klebebasis im Laufe der ersten sechs postoperativen Monate. In einer Übersichtsarbeit zeigten die Autoren einen Vergleich zwischen den verschiedenen Implantations- und Belastungsprotokollen.¹² Die Sofortimplantation zusammen mit einer Sofortbelastung zeigte in dieser Arbeit eine Erfolgsrate von 98,4 Prozent. Herkömmliche Protokolle einer Spätimplantation kombiniert mit einer konventionellen Belastung wei-

sen eine Erfolgsrate von 97,7 Prozent auf. Beachten sollte man jedoch, dass es beim Vergleich der einzelnen Protokolle einen zum Teil erheblichen Evidenzunterschied der eingeschlossenen Arbeiten gibt. Bei der Sofortbehandlung handelt es sich lediglich um klinisch dokumentierte Daten.

Fazit

Vorteile des oben beschriebenen Workflows sind ein Höchstmaß an Patientenzufriedenheit, eine verkürzte Behandlungszeit sowie ein optimaler Erhalt vorhandener biologischer Strukturen. Eine erfolgreiche Umsetzung basiert auf der strikten Einhaltung der genannten Voraussetzungen sowie der Notwendigkeit einer ausreichend chirurgischen Erfahrung. Zukünftig benötigt es weitere wissenschaftliche Untersuchungen mit hoher Evidenz, um diese Ergebnisse zu bestätigen und zu festigen.



Dr. Markus Sperlich
Infos zum Autor

Dr. Mathias Sperlich
Infos zum Autor



Abb. 10: Klinisches Follow-up nach 18 Monaten Regio 22.