

Kleider machen Leute, schöne Zähne ein Gesicht – und manchmal auch einen „Star“?

Autor_Dr. Jens Voss

In meiner Praxis stellte sich eine 20-jährige Patientin mit der Aussage vor, dass sie ganz dringend schöne Zähne benötigte. Alles sollte sehr schnell gehen, am besten innerhalb einer Woche.

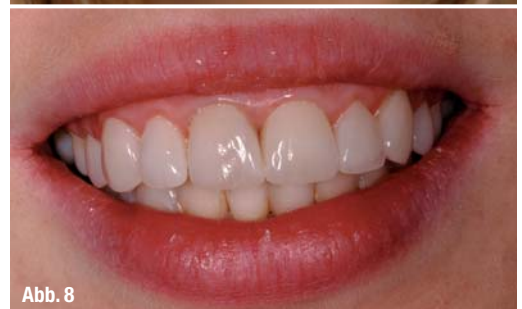
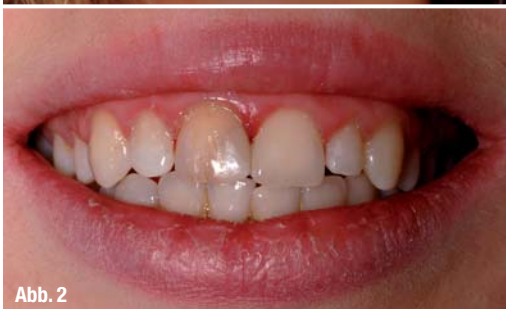Im Gespräch stellte sich dann heraus, dass die junge Frau gerade am RTL Casting-Wettbewerb „DSDS - Deutschland sucht den Superstar“ teilnahm. Die

Teilnahme an der Show und die Aussicht auf eine Gesangskarriere war der große Traum der jungen Frau, welche dafür extra von Russland nach Deutschland gezogen war und schon sechs Monate Deutsch gelernt hatte. Mit ihrer gewaltigen fünf Oktavenstimme hatte sie auch schon einige Vorrunden der Show überstanden, stand aber nun vor dem Einzug in die Endrunden vor einer für sie unüberwindbaren Hürde, nämlich ihren Zähnen. Juror Dieter Bohlen sagte ihr vor laufender Kamera wörtlich: „Aus dir könnte man was machen, deine Zähne sind aber sch...“ Damit zeigte sich ganz klassisch, wie das Klischee von den schönen Zähnen im täglichen Leben über Erfolg oder Misserfolg mitentscheiden kann.

Ein Ausgangsbefund der Patientin ist in der Abb. 1–4 sichtbar. Das Lächeln der Patientin wurde im wesentlichen durch zwei Faktoren

gestört, dem verfärbten avitalen Zahn 11 sowie dem minimalisierten Zapfenzahn 22.

Nach umfangreicher Aufklärung und Beratung entschied sich die Patientin zur Erzielung der ihrerseits gewünschten Veränderungen für eine Non-Prep Veneerbehandlung. Diese wurde mit dem BriteVeneers-System ausgeführt. Aufgrund des hohen ästheti-

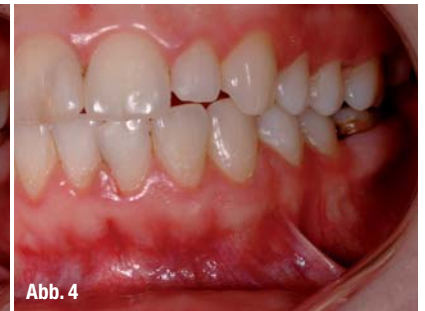
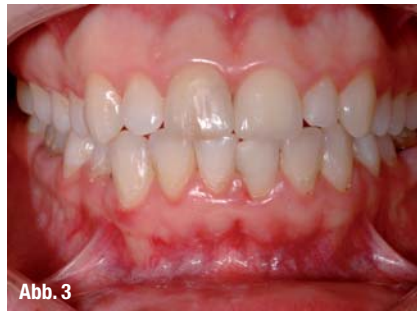
schen Anspruches der Patientin sowie der knappen Zeit zwischen Beratung, Abdrucknahme und der gewünschten Platzierung der Veneers wurde sich innerhalb des BriteVeneers-Systems für die High-End Variante BriteVeneers handcrafted by Reichert di Lorenzen entschieden. Aufgrund der Eilbedürftigkeit war hier eine verkürzte Lieferzeit von bis zu drei Tagen möglich.

Die Patientin wählte eine Versorgung mit acht Veneers. Vor der Behandlung erfolgte eine Prüfung der funktionellen Okklusionsverhältnisse der Patienten, welche für eine Veneerbehandlung außerordentlich wichtig ist. Im vorliegenden Fall konnte auf eine Bisshebung verzichtet werden. Weiterhin wurde bei der Patienten vor der Veneerbehandlung eine umfangreiche Zahnprophylaxe, Parodontaltherapie sowie eine kariös bedingte Füllungstherapie durchgeführt. Da die Veneerplatzierung nur im im Oberkiefer erfolgen sollte, wurde zur Erzielung eines angeglichenen Farbtones zwischen Ober- und Unterkiefer ein Bleaching durchgeführt. Der Zahn 11 wurde zudem durch internes „Walking-Bleaching“ aufgehellt und an die Zahnfarbe der angrenzenden Zähne angepasst. Hierzu wurde das BriteSmile In-Office-System verwendet. Anschließend erfolgte eine ausführliche Beratung der Patientin über die gewünschte Endzahnfarbe mittels VITA linearguide 3-D-Master. Hierbei stand der Wunsch der Patientin nach einer deutlichen Aufhellung, aber einem weiterhin natürlichen Aussehen im Vordergrund. Aufgrund der Dünne der individuell angefertigten Non-Prep Veneers, welche z. T. 0,1 mm dünn waren, war im gegebenen Fall keinerlei Präparation erforderlich. Um solche technisch hochpräzisen Veneers herstellen zu können, bedarf es neben dem exzellenten Können der Zahntechnik eines exakten Abdruckes, der eine wichtige Voraussetzung für die spätere Passgenauigkeit der Veneers ist. Hier wurde die Abformung mit einem hochviskosen Silikon (Flexitime, Fa. Heraeus) vorgenommen. Ebenso wurde eine Bissnahme (Flexibite, Fa. Heraeus) und ausführliche Fotodokumentation durchgeführt.

Der Behandlungsablauf

Vor dem Einsetzen der Veneers wurde eine genaue Farbabstimmung mit der Patientin vorgenommen, welche hervorragend mit den in sieben Farben erhältlichen Variolink Veneer Try-In Systemen von Ivoclar Vivadent möglich ist. Da die Endfarbe der Veneers durch das Zusammenspiel von Veneerfarbe, Zahnuntergrundfarbe und Einsatzzementfarbe bestimmt wird, ist es besonders wichtig, sich für die Farbestimmung entsprechend Zeit zu nehmen. Anschließend wurden die Zähne mit 37%iger Phosphorsäure angeätzt. Auf die einzelnen Zähne wurde anschließend ein Adhäsiv appliziert, welches eine gute Haftung zwischen Zahn, Komposit und Veneer garantiert. Der Einsatz der Veneers erfolgte sodann mit einem



lichthärtenden Befestigungskomposit der Farbe transparent aus dem Variolink Veneersystem. Infolge der breiten Farbvariation des Adhäsivbefestigungssystems sind hier neben der Farbgebung der Veneers weitere Möglichkeiten zur individuellen Farbgebung gegeben. Vor dem Aushärten wurden Überschüsse entfernt und Interdentalräume gereinigt. Hier ist sehr vorsichtiges Arbeiten wichtig. Abschließend erfolgte die Lichthärtung aus verschiedenen Winkeln, um eine vollständige Polymerisation zu erhalten. Wie Sie den Abschlussbildern (Abb. 5–8) entnehmen können, war die Patientin von dem Ergebnis begeistert. Auch ich persönlich finde es immer wieder faszinierend, wie sich das gesamte Gesicht der Patienten und insbesondere deren Lachlinie verändert.

Der Traum von der Gesangskarriere der Patientin hat sich im Übrigen leider noch nicht erfüllt. Mit ihrem neuen Lächeln hatte sie es jedoch bis in die Runde der letzten zwanzig Kandidaten geschafft. Auch wenn sie nicht Deutschlands „Superstar“ geworden ist, hat sie auf jeden Fall gewonnen. Ihr strahlendes neues Lächeln und das damit verbundene neue Selbstbewusstsein kann ihr keiner nehmen. Und vor der Show ist nach der Show ... DSDS 2011 wartet!_

_Kontakt	cosmetic dentistry
<p>Dr. med. dent. Jens Voss Brühl 4 04109 Leipzig Tel.: 03 41/9 61 00 96 E-Mail: info@white-lounge.com www.white-lounge.com, www.brite-veneers.com</p>	

