

# Kieferorthopädischer Lückenschluss als Methode der Wahl bei Nichtanlagen und Zahnverlust

Ein Beitrag von Prof. Dr. Dr. h.c. Dirk Wiechmann, Fachzahnarzt für Kieferorthopädie, Bad Essen.

Die (fach-)zahnärztliche Versorgung einer Lücke im Front- oder Seitenzahnbereich kann auf unterschiedlichste Arten erfolgen. Die Auswahl der im Einzelfall besten Lösung, der Methode der Wahl, setzt umfassende Kenntnisse über die Umsetzbarkeit der einzelnen Differenzialtherapien voraus. In diesem Beitrag sollen die Möglichkeiten der kieferorthopädischen Therapie zum Lückenschluss im Unterkiefer aufgezeigt und deren Langzeitprognose bewertet werden.

## Teil 1: Lückenschluss im Unterkiefer

Ein entscheidendes Kriterium für die Auswahl der am besten geeigneten Differenzialtherapie ist das Alter des Patienten. Ein kieferorthopädischer Lückenschluss bietet sich gerade bei jüngeren Patienten an, bei denen aufgrund einer behandlungsbedürftigen Malokklusion häufig ohnehin bereits eine Behandlung mit festsitzenden Apparaturen geplant ist. Doch auch bei jungen Patienten ohne eine ausgeprägte Malokklusion ist ein kieferorthopädischer Lückenschluss vielfach die Methode der Wahl.<sup>1</sup> Bei diesen Patienten

sind im Regelfall die Weisheitszähne noch nicht entfernt worden und können nach einem Lückenschluss mit Mesialisierung im Seitenzahnbereich die Zahnreihe distal komplettieren. Hierbei käme es auch für den Kostenträger zu keiner nennenswerten Mehrbelastung durch den Lückenschluss. Bei nicht angelegtem Weisheitszahn macht ein kieferorthopädischer Lückenschluss im Unterkiefer im Regelfall keinen Sinn, da es zu einer Verkürzung der Unterkieferzahnreihe käme. Bei neutraler Eckzahnbeziehung hätte dann der zweite Molar im Oberkiefer keinen Antagonisten mehr, was langfristig zu einer Verlängerung dieses Zahns führen würde.

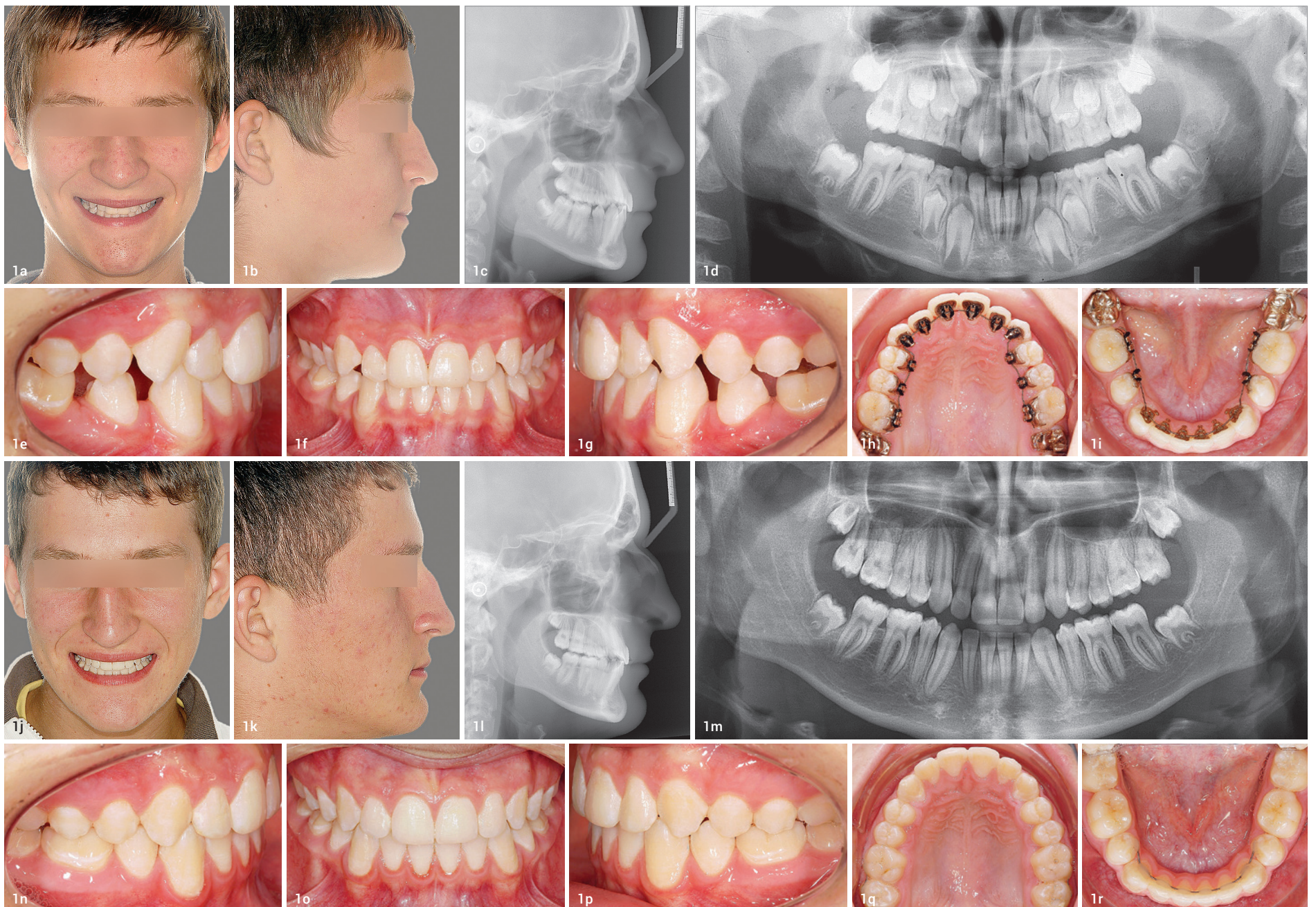Neben der zu erwartenden primären Erfolgswahrscheinlichkeit der verschiedenen Differenzialtherapien ist gerade bei jüngeren Patienten die Langzeitprognose der jeweiligen (fach-)zahnärztlichen Maßnahme ein wichtiges Kriterium für die Entscheidungsfindung. Unbestritten kommt im Vergleich zu allen anderen Ansätzen der gelungene kieferorthopädische Lückenschluss (vollständiger Lückenschluss von der richtigen Seite) einer „Restitutio ad Integrum“ am nächsten. Zudem ergeben sich hier auch bei langfristiger Betrachtung Vorteile aufseiten des Kostenträgers, die durchaus erheblich sein können.

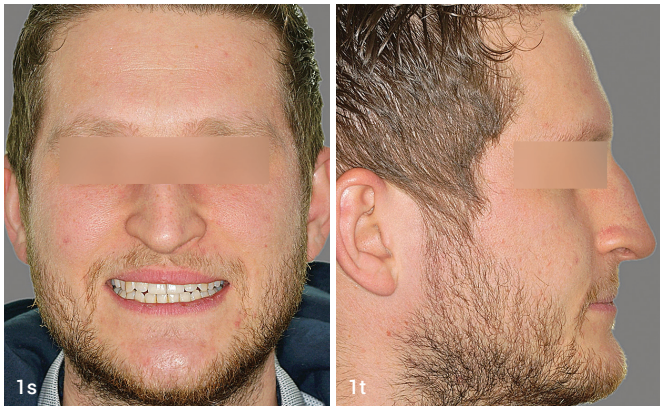## Klinisches Fallbeispiel 1

Die Abbildungen 1a bis y zeigen einen Patienten mit beidseits nicht angelegten Unterkieferprämolaren und distaler Bisslage im Eckzahnbereich links. Bereits auf der frühen OPG-Aufnahme waren normal ausgebildete Weisheitszahnanlagen im Unterkiefer zu erkennen (Abb. 1d). Um eine deutliche Distalorientierung der durchbrechenden Unterkiefer-4er zu verhindern, wurden nach Absprache mit dem Kieferorthopäden die zweiten Milchmolaren erst nach dem Durchbruch der 4er entfernt. Der Sechsjahrmolar konnte daraufhin beidseits

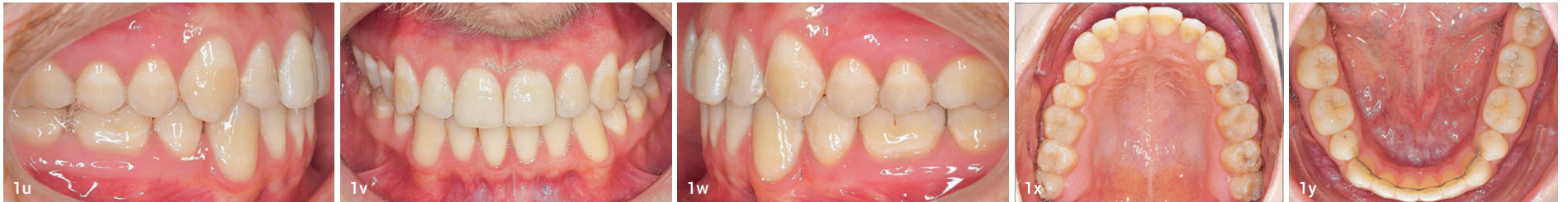Abb. 1a–i: Jugendlicher Patient mit Nichtanlagen Regio 35, 45 und beidseits angelegten Weisheitszähnen im Unterkiefer. Die zweiten Milchmolaren wurden nach dem Durchbruch der bleibenden 4er im Unterkiefer entfernt, um einen Mesialdrift der Sechsjahrmolaren zu begünstigen. Zu Behandlungsbeginn waren die 6er im Unterkiefer auf beiden Seiten aufgewandert. Geplant war die Mesialisierung aller Molaren im Unterkiefer mit intermaxillären Gummizügen vom OK-3er zum UK-7er. Abb. 1j–r: Das Behandlungsziel wurde aufgrund der guten Mitarbeit des Patienten erreicht. Die Lücken konnten körperlich von distal geschlossen werden. Die Elongation der jetzt antagonistischen oberen zweiten Molaren wurde durch vestibuläre Kleberretainer 6 bis 7 verhindert. Die bereits vor der festsitzenden Behandlung bestehenden vestibulären Schmelzschäden hatten sich nicht verschlechtert.

„Unbestritten kommt im Vergleich zu allen anderen Ansätzen der gelungene kieferorthopädische Lückenschluss (vollständiger Lückenschluss von der richtigen Seite) einer ‚Restitutio ad Integrum‘ am nächsten.“





**Abb. 1s–y:** Zwölf Jahre nach dem Abschluss der aktiven kieferorthopädischen Behandlung sind die Unterkieferweisheitszähne durchgebrochen und in Okklusion mit den zweiten Molaren im Oberkiefer. Die vestibulären Retainer 6 bis 7 konnten entfernt werden. Die Weisheitszähne im Oberkiefer wurden zur Entfernung angewiesen. Die Gesamtsituation erscheint prognostisch günstig. Der kieferorthopädische Lückenschluss war definitiv die Methode der Wahl.



durch den Druck des hinter ihm durchbrechenden zweiten Molaren aufwandern. Durch diese weit-sichtige interdisziplinäre Planung konnte die Lückengröße bereits vor Beginn der eigentlichen Mechano-therapie durch die Aufwanderung beider Sechsjahrmolaren von distal verringert werden (Abb. 1i). Zu Beginn der kieferorthopädischen Behandlung wiesen die Zähne des Patienten bereits überdurchschnitt-

lich viele vestibuläre Entkalkungen auf. Bei einer aufgrund des erhöhten Schwierigkeitsgrads zu er-wartenden überdurchschnittlichen Behandlungsdauer wurde deshalb als kariesprophylaktische Maß-nahme eine linguale Apparatur ein-gesetzt.<sup>2–4</sup> Die Unterkieferlücken wurden primär durch intermaxil-läre Gummizüge an seitlich geraden Stahlbögen von distal geschlossen. Aufgrund der exzellenten Mitarbeit

des Patienten konnte auf den Ein-satz weitergehender Verankerungs-methoden wie Herbst-Apparatur oder flexible Bite-Jumper verzichtet werden. Am Ende der zwanzigmona-tigen aktiven Behandlung bestand beidseits eine neutrale Bisslage im Eckzahn-/Prämolarenbereich. Im Molarenbereich zeigte sich ein kompletter Mesialbiss (Abb. 1j–r). Der Oberkieferprämolare okkludierte distal der Mitte des Antagonisten.

Nur so kann es zu einer guten In-terkuspitation kommen. Um eine Elongation der zweiten Molaren im Oberkiefer zu verhindern, wurden diese bis zum Durchbruch der Weis-heitszähne im Unterkiefer mit einem kurzen vestibulären Retainer 6 auf 7 stabilisiert (Abb. 1q). Auch im Un-terkieferfrontzahnbereich wurde ein festsitzender Retainer von 3 bis 3 eingesetzt. Eine Miniplast-schiene stabilisierte den Oberkiefer.

ANZEIGE

Medizinische Exklusiv-Zahncreme mit Natur-Perl-System

NEU  
OHNE  
TITANDIOXID

# Hocheffektiv und ultrasanft – die neue Pearls & Dents



<sup>1</sup> Klinische Anwendungsstudie unter dermatologischer und zahnmedizinischer Kontrolle, durchgeführt von dermatest 11/2021  
<sup>2</sup> Messmethode „Zürcher Modell“, Pearls & Dents bisher: RDA 32



## Jetzt weiter optimiert:

- ohne Titandioxid  
Natürlichkeit, die man sehen kann
- hocheffektive Reinigung  
86,6 % weniger Plaque<sup>1</sup>
- ultrasanfte Zahnpflege  
RDA 28<sup>2</sup>
- optimaler Kariesschutz mit  
Doppel-Fluorid-System 1.450 ppmF
- 100 % biologisch abbaubares  
Natur-Perl-System
- ideal auch bei Zahnsparungen

## Kostenlose Proben

Bestell-Fax: 0711 75 85 779-71

Praxisstempel, Anschrift

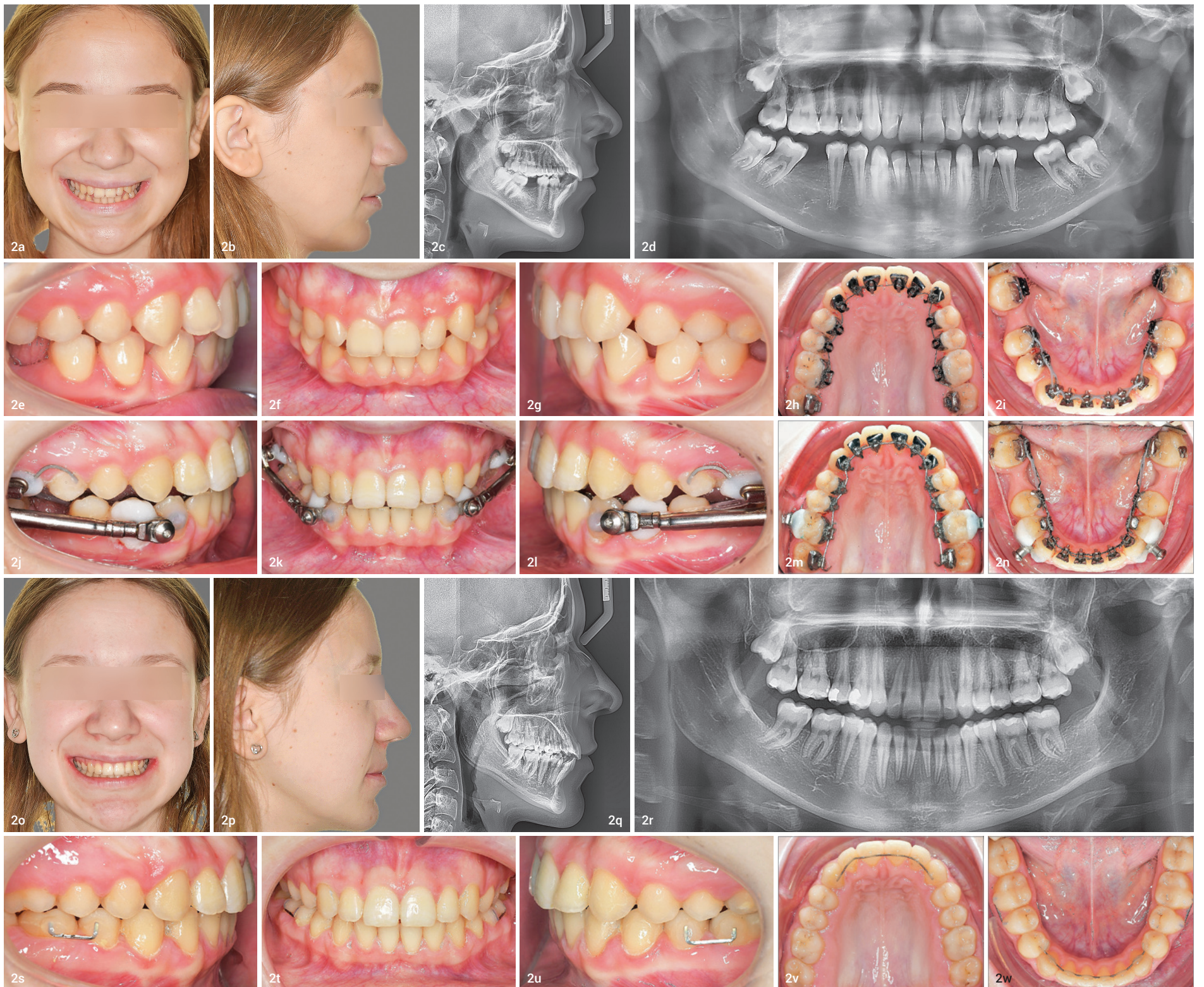---

Datum, Unterschrift



Dr. Liebe Nachf. GmbH & Co. KG  
D-70746 Leinfelden-Echterdingen  
bestellung@pearls-dents.de

KN März 22



**Abb. 2a–i:** Jugendliche Patientin mit beidseits extrahierten Sechsjahrmolaren im Unterkiefer und ausgeprägter Klasse II linksseitig. Alle Unterkiefermolaren waren zu Behandlungsbeginn deutlich nach mesial gekippt. Der Behandlungsplan sah die beidseitige Mesialisierung der Unterkiefermolaren vor. Weiterhin sollte die Fehlbisslage links korrigiert werden. Hierfür wurde eine vollständig individuelle linguale Apparatur in Kombination mit einer Herbst-Apparatur eingesetzt. So konnte ein Lückenschluss unter Verzicht auf invasive Maßnahmen ohne direkte Folgekosten durchgeführt werden. **Abb. 2j–n:** Nach der Aufrichtung der Molaren hatten sich die Lücken im Unterkiefer wesentlich vergrößert. Die Bisslageverschiebung sowie die anteriore Verankerung im Unterkiefer wurden mithilfe der Herbst-Apparatur sichergestellt. Diese wurde zum Lückenschluss von distal mit einer Doppelkabelmechanik kombiniert. **Abb. 2o–w:** Am Behandlungsende waren alle Lücken im Unterkiefer von distal geschlossen. Zudem konnte die geplante Bisslagekorrektur von 1 PB links erfolgreich umgesetzt werden. Der zweite Molar im Unterkiefer links stand nun relativ zum Sechsjahrmolaren im Oberkiefer 12 mm weiter anterior. Wie auf der Abbildung 2r zu erkennen ist, handelte es sich dabei um eine körperliche Mesialisierung mit am Ende parallelen Zahnwurzeln. Zur Stabilisierung der Bisslage sollte die Patientin, wie von *Pancherz* empfohlen, für zwei Jahre einen Nachtaktivator tragen. Die Oberkieferweisheitszähne wurden zur Entfernung angewiesen. Bei weiterhin guter Mundhygiene kann das für lange Zeit die letzte größere invasive zahnärztliche Maßnahme bei dieser jungen Patientin sein. Der kieferorthopädische Lückenschluss hat ihr ein lebenslanges Nachsorgeproblem erspart.

Zwölf Jahre nach Abschluss der kieferorthopädischen Behandlung stellte sich der Patient zur Kontrolle vor (Abb. 1s–y). Mittlerweile waren die Unterkieferweisheitszähne durchgebrochen und hatten wie geplant die Zahnreihe nach distal komplettiert. Der Oberkieferretainer 6 auf 7 konnte somit entfernt werden. Die antagonistischen Oberkieferweisheitszähne wurden zur Entfernung angewiesen. Aufgrund der stabilen okklusalen Verhältnisse ist die Langzeitprognose der Dentition exzellent. In diesem Fall war der kieferorthopädische Lückenschluss allen anderen Möglichkeiten der zahnärztlichen

Versorgung weit überlegen und im Vergleich sicherlich auch langfristig das kostengünstigste Konzept. Im Folgenden sollen die Möglichkeiten eines kieferorthopädischen Lückenschlusses im Unterkiefer anhand von weiteren klinischen Beispielen aufgezeigt werden. Generell ist ein Lückenschluss von distal in jedem Kieferabschnitt möglich, wobei die Verankerungssituation schwieriger wird, je weiter mesial der Lückenschluss erfolgen soll. Nach dem Verlust eines ersten Unterkiefermolaren, z.B. aufgrund einer Molaren-Inzisiven-Hypomineralisation (MIH), ist für einen korrekten Lückenschluss lediglich die

Mesialisierung eines Seitenzahns, nämlich des zweiten Unterkiefermolaren, notwendig. Wäre eine Lücke nach chirurgischer Entfernung eines retinierten und verlagerten Unterkiefereckzahns zu schließen, müssten insgesamt vier Seitenzähne mesialisiert werden, mit dementsprechend wesentlich höheren Anforderungen an die anteriore Verankerung.

#### Klinisches Fallbeispiel 2

##### Bilaterale Mesialisierung der zweiten Unterkiefermolaren nach Sechsjahrmolaren-Extraktion

Die jugendliche Patientin aus den Abbildungen 2a–w hatte ihre Sechsjahrmolaren im Unterkiefer wegen größerer kariöser Läsionen frühzeitig verloren. Die Unterkieferweisheitszähne waren beidseits ange-

**„Die Kombination aus einer festsitzenden Apparatur und der Herbst-Apparatur trägt wesentlich zur Vorhersagbarkeit des Behandlungsergebnisses bei.“**

# The *Two souls* of aligners

EVENT PRESENTED BY FORESTADENT  
29. SEPTEMBER - 01. OKTOBER 2022, IBIZA

## *Unsere Speaker*

Prof. Dr. Ravi  
**Nanda**

Dr. Vittorio  
**Cacciafesta**

Dr. Alberto  
**Canabez**

Dr. Domingo  
**Martín**

Dr. Giorgio  
**Iodice**

Dr. Guillaume  
**Lecocq**

Dr. José María  
**Ponce de León**

Weitere Referenten folgen.

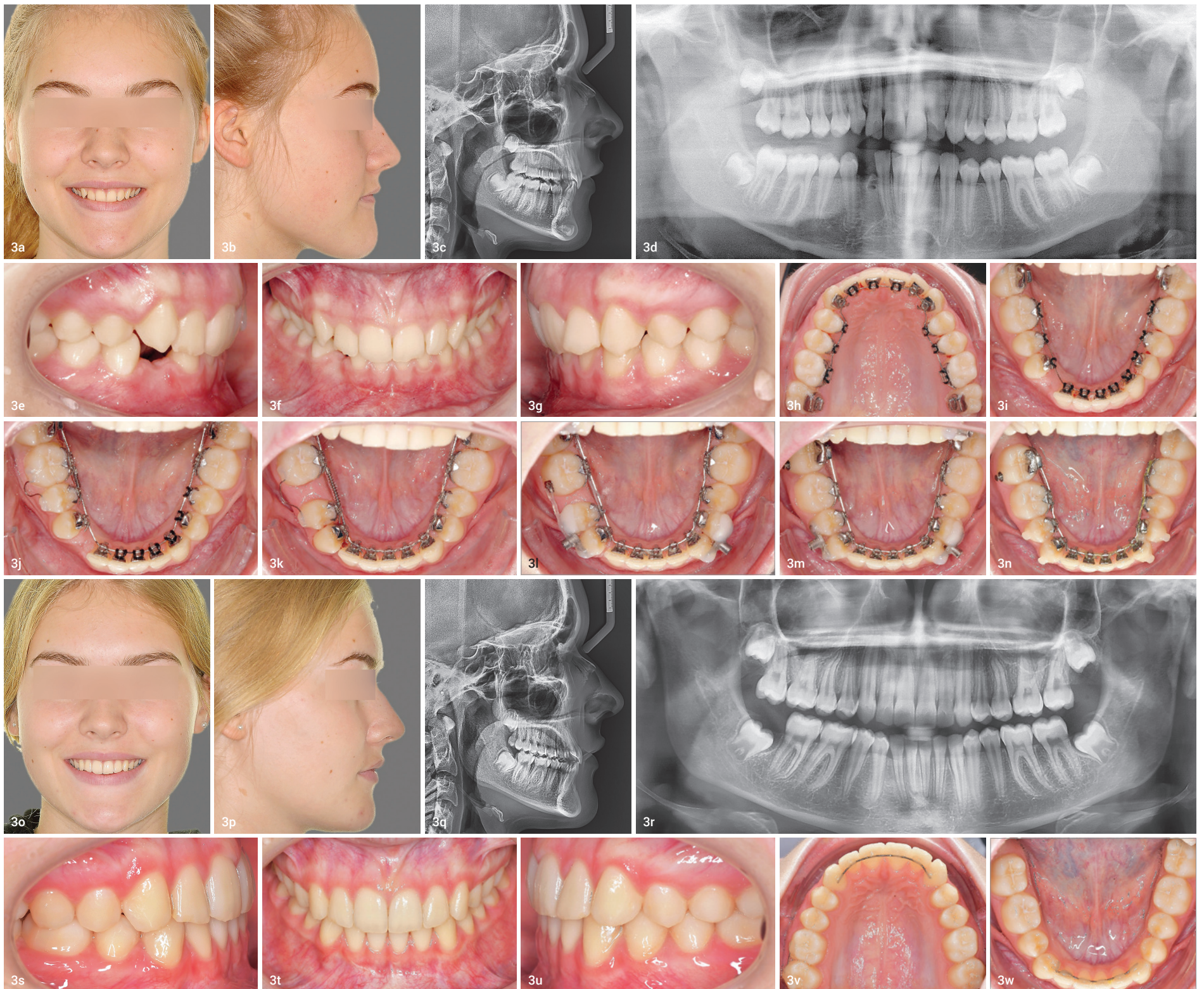Mehr Informationen:

[www.forestadent.com](http://www.forestadent.com)

FORESTADENT

Bernhard Förster GmbH • Westliche Karl-Friedrich-Str. 151 • 75172 Pforzheim (Germany)  
Tel.: +49 7231 459-0 • E-Mail: [ibiza@forestadent.com](mailto:ibiza@forestadent.com) • [www.forestadent.com](http://www.forestadent.com)





**Abb. 3a–i:** Bei dieser jugendlichen Patientin war der Zahn 43 verlagert und wurde chirurgisch entfernt. Damit war eine der möglichen Differenzialtherapien leider bereits hinfällig: die Transposition nach kieferorthopädischer Lückenöffnung. Ein kieferorthopädischer Lückenschluss von distal im vierten Quadranten ist sicherlich anspruchsvoll, kommt aber einer „Restitutio ad Integrum“ sehr nahe. Gleichzeitig sollten auch die Distalverzahnung, der Tiefbiss und der zu große Interinzisalwinkel korrigiert werden. **Abb. 3j–n:** Im Unterkiefer wurden rechts zunächst beide Prämolaren mit einer Locatelli-Mechanik mesialisiert (j). Nach dem Einsetzen der Herbst-Apparatur konnten dann beide rechten Molaren mesialisiert und die Distalbisslage links korrigiert werden. **Abb. 3o–w:** 22 Monate nach Behandlungsbeginn waren alle Behandlungsziele erreicht. Die Morphingvideos 1 und 2 zeigen den Verlauf der rechtsseitigen Bissumstellung mit Mesialisierung im vierten Quadranten. Bis auf den Zahn 48 wurden alle Weisheitszähne zur Entfernung angewiesen. Zahn 17 musste bis zum Durchbruch seines neuen Antagonisten (48) retiniert werden. Auch in diesem Fall hätten alternative, deutlich invasivere Therapiekonzepte ein lebenslanges Nachsorgeproblem bedeutet. Die rein kieferorthopädische Korrektur war deshalb sicher die Methode der Wahl und hat neben einem wunderschönen Lachen auch zu einer erheblichen Profilverbesserung geführt.



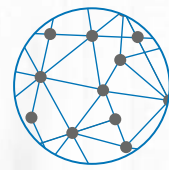
legt und bereits im Durchbruch und gemeinsam mit den zweiten Molaren nach mesial gekippt. Linksseitig lag bei der Patientin eine Distalverzahnung von einer kompletten PB mit ausgeprägter Mittellinierverschiebung im Unterkiefer nach links vor. Um den beidseits geplanten Lückenschluss von distal sowie die Bisslagekorrektur zuverlässig umzusetzen, wurde die linguale Apparatur mit der Herbst-Apparatur kombiniert (Abb. 2i–n). Eine alleinige Korrektur ausschließlich mit intermaxillären Gummizügen wäre theoretisch auch möglich gewesen, der nicht unerhebliche klinische Mehraufwand beim Einsatz der Herbst-Apparatur ge-

währleistet im Gegenzug jedoch eine sichere Umsetzung der komplexen Planung. Zum Lückenschluss während der Herbst-Phase wurde eine Doppelkabelmechanik eingesetzt. Ein deutlicher Step-in distal der 5er verringert die Gefahr einer Rezession an der mesialen Wurzel der 7er bei der Mesialisierung im sanduhrförmig eingeschnürten Kieferkammabschnitt.

Die Weisheitszähne konnten nach ihrem Durchbruch in die Apparatur einbezogen und aufgerichtet werden. Neben dem bilateralen Lückenschluss konnte auch die geplante Bisslage- und Mittenkorrektur zuverlässig umgesetzt werden (Abb. 2o–w). Um einer auch noch so geringen Lückenöffnung vorzubeugen, wurde ein vestibulärer Teilretainer 5 auf 7 eingesetzt. Da beide Unterkieferweis-


heitszähne vollständig durchgebrochen und in Okklusion waren, konnte auf eine Stabilisierung der Oberkiefer-7er verzichtet werden. Durch den kieferorthopädischen Lückenschluss erscheint die Zahnreihe im Unterkiefer wieder komplett. Ein lebenslanges Nachsorgethema, zu dem jedes alternative Therapiekonzept zwangsläufig geführt hätte, besteht nicht.

**„Durch eine vollständige Individualisierung der festsitzenden Apparatur ergeben sich enorme Vorteile bei der Einstellung einer individuell optimalen Interkuspitation.“**



**DENTAURUM  
DIGITAL**

## Innovative Bestellplattform für patientenindividuelle Produkte und Dienstleistungen

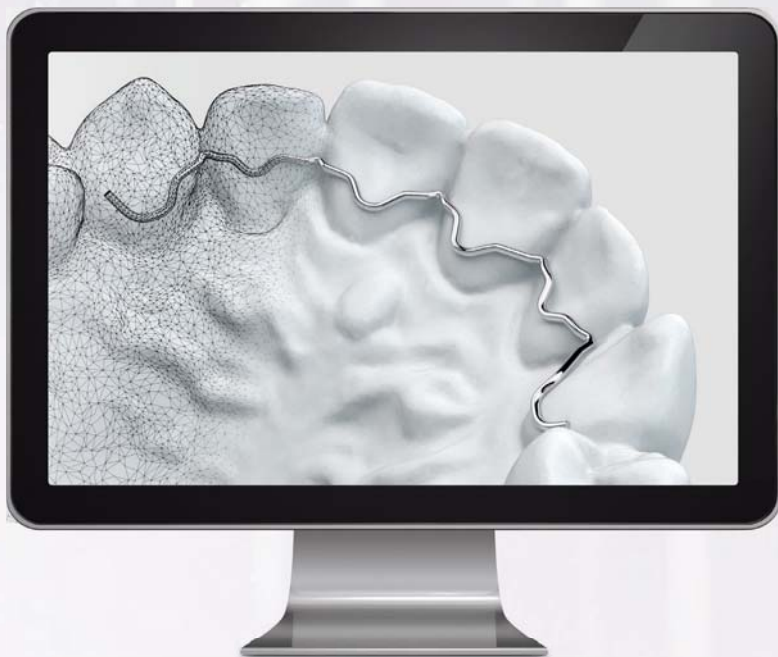
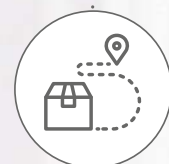
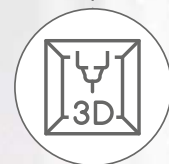[digital.dentaurum.de](https://digital.dentaurum.de)

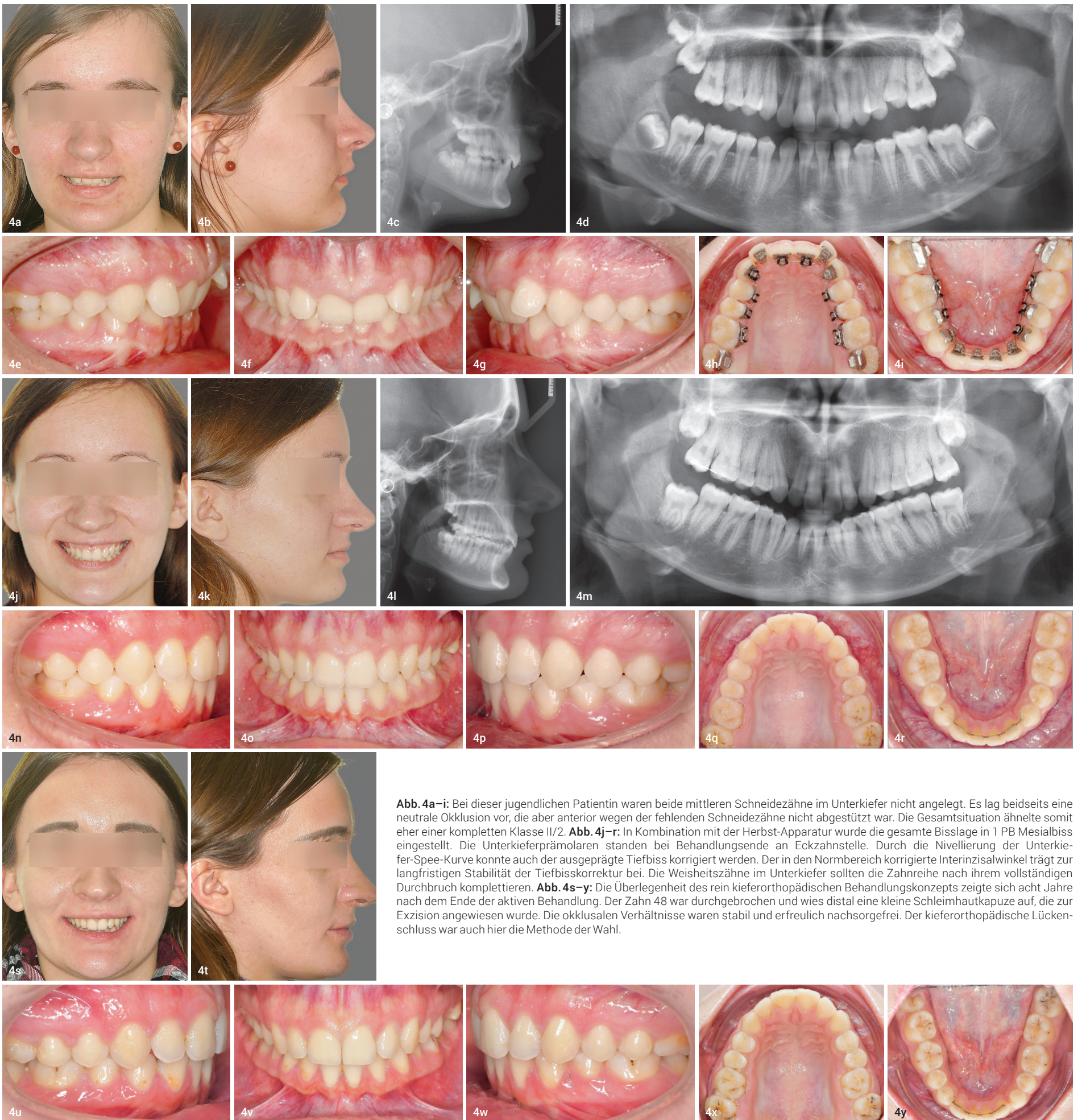


### Verfügbare Produkte:

- **prime4me® Aligner:**  
Kieferorthopädische Alignertherapie von Dentaurum.
- **prime4me® Modelldruck:**  
Sockelmodelle und Zahnkranzmodelle für die Kieferorthopädie.
- **prime4me® RETAIN3R:**  
Einzigartige Passung durch dreidimensionale Konstruktionsgestaltung.



**D**  
**DENTAURUM**



**Abb. 4a–i:** Bei dieser jugendlichen Patientin waren beide mittleren Schneidezähne im Unterkiefer nicht angelegt. Es lag beidseits eine neutrale Okklusion vor, die aber anterior wegen der fehlenden Schneidezähne nicht abgestützt war. Die Gesamtsituation ähnelte somit eher einer kompletten Klasse II/2. **Abb. 4j–r:** In Kombination mit der Herbst-Apparatur wurde die gesamte Bisslage in 1 PB Mesialbiss eingestellt. Die Unterkieferprämolaren standen bei Behandlungsende an Eckzahnstelle. Durch die Nivellierung der Unterkiefer-Spee-Kurve konnte auch der ausgeprägte Tiefbiss korrigiert werden. Der in den Normbereich korrigierte Interinzisalwinkel trägt zur langfristigen Stabilität der Tiefbisskorrektur bei. Die Weisheitszähne im Unterkiefer sollten die Zahnreihe nach ihrem vollständigen Durchbruch komplettieren. **Abb. 4s–y:** Die Überlegenheit des rein kieferorthopädischen Behandlungskonzepts zeigte sich acht Jahre nach dem Ende der aktiven Behandlung. Der Zahn 48 war durchgebrochen und wies distal eine kleine Schleimhautkapuze auf, die zur Exzision angewiesen wurde. Die okklusalen Verhältnisse waren stabil und erfreulich nachsorgefrei. Der kieferorthopädische Lückenschluss war auch hier die Methode der Wahl.

„Das bei der Behandlung komplexer Malokklusionen mit festsitzenden Apparaturen immer bestehende Entkalkungsrisiko kann durch den Einsatz linguale Bracketssysteme signifikant reduziert werden.“

### Klinisches Fallbeispiel 3

#### Unilaterale Mesialisierung aller Unterkieferseitenzähne nach chirurgischer Entfernung eines verlagerten Eckzahns mit Einstellung des 4ers an Eckzahnposition

Die Abbildungen 3a–w zeigen eine jugendliche Patientin, bei der der verlagerte Zahn 43 chirurgisch entfernt wurde. Zudem bestand eine

linksseitige Distalokklusion mit reklinierter Oberkieferfront und Tiefbiss. Aufgrund der anspruchsvollen Verankerungssituation wurde auch in diesem Fall die linguale Apparatur mit einer Herbst-Apparatur kombiniert. Hierfür mussten zunächst die beiden unteren rechten Prämolaren mesialisiert werden, um anschließend an ihnen die Herbst-Apparatur zu befestigen

(Abb. 3j–n). Diese partielle Mesialisierung wurde mit einer Locatelli-Mechanik durchgeführt (Abb. 3j). Am Ende der 22-monatigen Behandlung imponierte linksseitig eine neutrale Verzahnung, auf der rechten Seite wurden alle Seitenzähne erfolgreich mesialisiert und eine volle Klasse I-Verzahnung eingestellt (Abb. 3o–w). Die Morphingvideos 1 und 2 zeigen den Verlauf

des kontrollierten Lückenschlusses. Der rechte Oberkiefer-5er okkludierte am Behandlungsende distal der Mitte des Antagonisten. Nur so konnte eine gute Interkuspitation erzielt werden.<sup>5</sup>

Der antagonistischen zweiten oberen Molar wurde mit einem vestibulären Teilretainer bis zum Durchbruch des Unterkieferweisheitszahns stabilisiert (Abb. 3v). Neben

der erheblichen Bisslagekorrektur konnten sowohl die geplante Tiefbisskorrektur als auch die Einstellung eines normwertigen Interinzisalwinkels erfolgreich umgesetzt werden. Auch deshalb ist die Langzeitprognose in diesem Fall sicherlich günstig.

Insbesondere bei dieser Patientin zeigt sich die Überlegenheit des kieferorthopädischen Lückenschlusskonzepts. Neben den deutlich höheren Kosten einer möglichen implantatprothetischen Lösung wäre die Implantation im Bereich des fehlenden Eckzahns wegen des geringen Knochenangebots nicht nur primär schwierig, sondern auch prognostisch unsicher gewesen. Eine Brückenversorgung käme bei diesem Ausgangsbefund zunächst sicher nicht infrage.

#### Klinisches Fallbeispiel 4

##### Bilaterale Mesialisierung aller Zähne des Unterkiefers bei Nichtanlage beider mittlerer Schneidezähne mit Einstellung der 4er an Eckzahnposition

Im vorliegenden Fall (Abb. 4a–y) waren bei der jugendlichen Patientin die mittleren beiden Schneidezähne nicht angelegt. Daraus resultierte eine bilateral distale Eckzahnbeziehung bei neutraler Molarenrelation mit ausgeprägtem Tiefbiss und Einbiss in die Gaumenschleimhaut sowie rekliniert, eng stehender Oberkieferfront im Sinne einer Klasse II/2 (Abb. 4a–i). Zur Optimierung der frontalen Abstützung sollte eine bilaterale Bissverschiebung um eine Prämolarenbreite nach mesial erfolgen. Eine Bisslagekorrektur in dieser Größenordnung gelingt im Regelfall mit einer Herbst-Apparatur, so auch in diesem Fall.<sup>6</sup>

Am Behandlungsende befanden sich die Unterkiefer-4er an Eckzahnstelle und ermöglichten eine optimale Abstützung im gesamten Frontzahnbereich (Abb. 4j–r). Auch in diesem Fall wurden die zweiten Molaren im Oberkiefer mit einem vestibulären Kleberretainer an der Elongation gehindert. Acht Jahre nach der Behandlung hatten sich die Unterkieferweisheitszähne weitestgehend eingestellt, sodass die vestibulären Oberkieferretainer entfernt werden konnten. Die Bisslage hatte sich nicht verändert (Abb. 4s–y).

Differenzialtherapeutisch hätte man an eine bilaterale Lückenöffnung im Unterkieferseitenzahnbereich mit anschließender implantatprothetischer Versorgung oder alternativ an eine frontale Lückenöffnung zur Versorgung mit einer Klebebrücke denken können. Beide Möglichkeiten wären aber nur in Kombination mit einer ähnlich aufwendigen kieferorthopädischen Behandlung möglich gewesen. Auch aufgrund des Langzeiterfolgs war der kieferorthopädische Lückenschluss bei dieser Patientin die Methode der Wahl, da das Ergebnis einer „*Restitutio ad Integrum*“ sehr nahekommt.

#### Schlussfolgerung

- Bei allen vier aufgezeigten Situationen war der kieferorthopädische Lückenschluss die Methode der Wahl. Alle möglichen alternativen Therapiekonzepte hätten einen wesentlich invasiveren Charakter gehabt. Die damit verbundenen Risiken in Kombination mit einer in jedem Fall reduzierten Langzeitprognose bei künstlichen im Vergleich zu natürlichen Zähnen unterstreichen die Überlegenheit einer kieferorthopädischen Lösung.
- Die Kombination aus einer fest-sitzenden Apparatur und der Herbst-Apparatur trägt wesentlich zur Vorhersagbarkeit des Behandlungsergebnisses bei, wenn einzelne Seitenzähne oder gar der gesamte Zahnbogen mesialisiert werden sollen.<sup>6</sup>
- Bei derartig umfassenden Umstellungen in der Seitenverzahnung ergeben sich durch eine vollständige Individualisierung der fest-sitzenden Apparatur enorme Vorteile bei der Einstellung einer individuell optimalen Interkuspitation.<sup>5</sup>
- Wichtig für einen nachhaltigen Behandlungserfolg ist ein adaptiertes Retentions- und Observationsprotokoll mit besonderem Fokus auf den Bereich der Unterkieferweisheitszähne.
- Das bei der Behandlung komplexer Malokklusionen mit fest-sitzenden Apparaturen immer bestehende Entkalkungsrisiko kann durch den Einsatz lingualer Bracketsysteme signifikant reduziert werden.<sup>2–4</sup>

#### Kontakt



**Prof. Dr. Dr. h.c. Dirk Wiechmann**  
 Prof. Wiechmann, Dr. Beyling & Kollegen  
 Kieferorthopädische Fachpraxis  
 Lindenstraße 44  
 49152 Bad Essen  
 Tel.: +49 5472 5060  
 Fax: +49 5472 5061  
 info@kfo-badessen.de  
 www.kfo-badessen.de

# Digitale Zahnmedizin – an einem Ort vereint



Mehr Informationen hier:



Wir präsentieren 3Shape Unite. Eine offene Plattform, die weltweit führende Dentalunternehmen, Anwendungen und Labore zusammenbringt. So können Sie alle Ihre Behandlungsfälle vom TRIOS-Scan bis zum Behandlungsabschluss mit Leichtigkeit verwalten.

Verbinden Sie sich einfach mit den richtigen Partnern über jeweilige Apps und gestalten Sie mit 3Shape Unite Ihre digitalen Arbeitsabläufe so einfach wie nie zuvor.