Prof. Dr. Nezar Watted

Literatur

Behandlungsstrategie für die kieferorthopädisch-kieferchirurgische Korrektur der Klasse III-Dysgnathie mit Laterognathie

Ein Beitrag von Prof. Dr. Nezar Watted, Prof. Dr. Dr. Peter Proff, Prof. Dr. Muhamad Abu-Hussein, Prof. Dr. Emad A. Hussein, Dr. Mohammad Amid Abu-Ali, Dr. Aladin Sabbagh, Ali Watted.

Der folgende Artikel soll einen Beitrag leisten, um insbesondere die für Klasse III-Dysgnathien typischen Abweichungen von der regelrechten skelettalen und vor allem Weichteilkonfiguration darzustellen und diese den Parametern des als ästhetisch empfundenen Gesichtsaufbaus gegenüberzustellen.

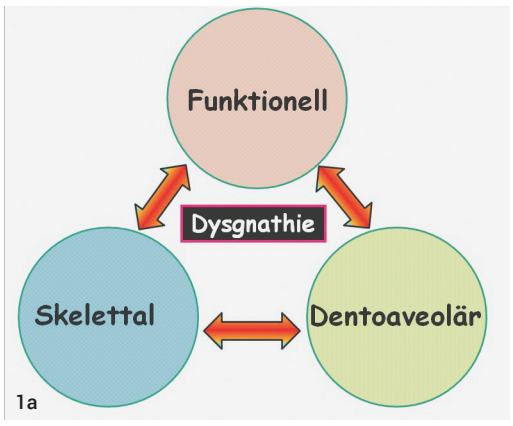

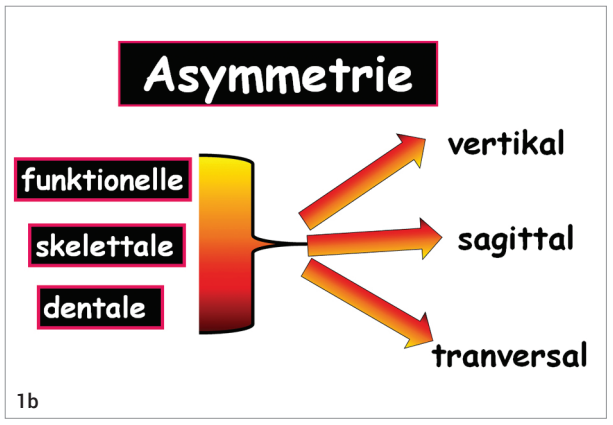

Abb. 1a und b: Darstellung der unterschiedlichen Dysgnathien: funktionelle, skelettale und dentoalveoläre Dysgnathie. **Abb. 2:** Einfluss der skelettalen Klasse III auf die ästhetische Achse; prognather Unterkiefer bzw. Mittelgesichtshepoplasie. **Abb. 3:** Einfluss der skelettalen Klasse II auf die ästhetische Achse; Rücklage des Unterkiefers.

Tabelle 1: Kephalometrische Analyse. Proportionen der Weichteilstrukturen vor und nach Behandlung. **Tabelle 2:** Kephalometrische Analyse. Skelettale Analyse: Durchschnittswerte bzw. Proportionen skelettaler Strukturen vor und nach Behandlung. **Tabelle 3:** Kephalometrische Analyse. Dentale Analyse.

Bei kieferorthopädisch behandelten erwachsenen Patienten nimmt die kombiniert kieferorthopädisch-kieferchirurgische Therapie einen zahlenmäßig zwar nur relativ geringen Anteil ein, stellt aber nichtsdestotrotz eine hinsichtlich der individuellen Zielbestimmung sowie Planung der Therapie eine komplexe Herausforderung an das Behandlerteam dar. Zum Beispiel ist bei Patienten mit einer Klasse III-Dysgnathie sowie Gesichtsasymmetrie primär die Harmonie der Gesichtsrelationen besonders in der vertikalen, sagittalen und transversalen Dimension gestört. Das skelettale Untergesicht und dementsprechend das vertikale Weichteilprofil weisen eine größere Relation im Vergleich zum Mittelgesicht auf.

Die Verlängerung oder Verkürzung des Untergesichtes mit entsprechendem Effekt auf die faziale Ästhetik kann im Sinne einer kausalen Therapie bei diesen Patienten nur durch eine kombiniert kieferorthopädisch-kieferchirurgische Behandlung mit einer operativen Vergrößerung (bei „Short-face-Syndrom“) oder Verkleinerung (bei „Long-face-syndrom“) des Interbasenwinkels zwischen Ober- und Unterkiefer erreicht werden. Dabei definiert sich das Behandlungsergebnis nicht nur über die letztendlich erreichte Okklusion oder die hergestellte Funktion, sondern muss auch den ästhetisch-kosmetischen Ansprüchen des Patienten gerecht werden. Daher ist es notwendig, die Behandlungsmaßnahmen so abzustimmen, dass sich neben der Korrektur der Okklusion auch ein harmonisches Erscheinungsbild ergibt.

Einleitung

In der Kieferorthopädie gibt es drei Kategorien von Problemen bzw. Dysgnathien, die sich in den drei Dimensionen entwickeln können. Diese Dysgnathien können einzeln oder kombiniert auftreten (Abb. 1a und b).

Funktionelle Dysgnathien
Die Ursache für diese Dysgnathien stellt i.d.R. eine Fehlfunktion dar, zum Beispiel Atemstörungen, Zungenfehlfunktion oder Daumenlutschen. Je nach Art der Fehlfunktion können sich im Laufe des Wachstums daraus skelettale und dentoalveoläre Dysgnathien entwickeln, wie beispielsweise eine labiale Kippung der Oberkieferfrontzähne mit Protrusion der Prämaxilla (Daumenlutschen), eine Einengung des Oberkiefers bzw. Entwicklung eines skelettal offenen Bisses (Mundatmung) oder ein dental offener Biss (Zungendysfunktion).

Skelettale Dysgnathien
Skelettale Dysgnathien sind i.d.R. die Folge eines disharmonischen Wachstumsverlaufs. Zu ihnen zählen zum Beispiel Klasse II- oder III-Dysgnathien oder Trauma- bzw. Syndrom-bedingte Wachstumsstörungen (z. B. Wachstumsstörungen bei Patienten mit Lippen-Kiefer-Gaumen-Spalten bzw. Kiefergelenkfrakturen während der Wachstumsphase).

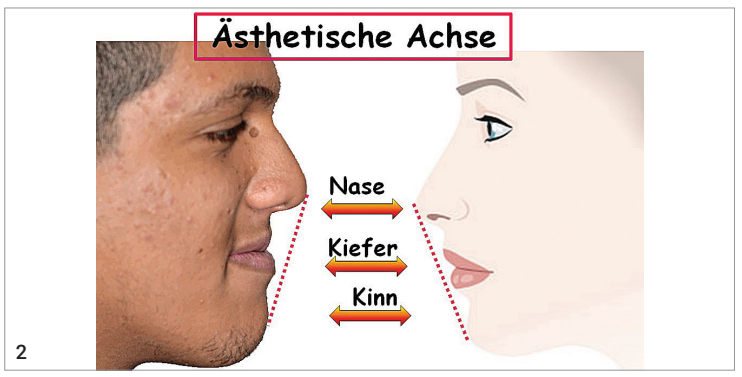

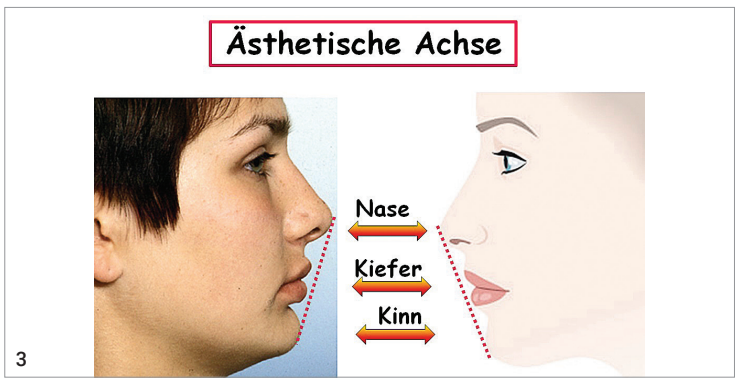

ANZEIGE

Scannen. Zeigen. Begeistern.

Zeigen Sie Ihren **jüngeren Patienten** ihr potenzielles zukünftiges Lächeln mit dem **Invisalign Ergebnissimulator** auf dem **iTero Intraoralscanner**.

96 % der mit dem Invisalign System erfahrenen Kieferorthopäden stimmen zu, dass das Angebot einer **transparenten Aligner Behandlung für Teenager** zum Wachstum ihrer Praxis beiträgt.* Aus diesem Grund lohnt es sich mehr als je zuvor zu überdenken, wie Ihre Patienten vom **Invisalign System** in Ihrer Praxis profitieren könnten.

Erfahren Sie mehr unter www.invisalign.de/provider

invisalign | iTero

align
© 2022 Align Technology Switzerland GmbH

Alle Rechte vorbehalten. Invisalign, ClinCheck und SmartTrack sowie weitere Bezeichnungen sind Handels- bzw. Dienstleistungsmarken von Align Technology, Inc. oder dessen Tochtergesellschaften bzw. verbundenen Unternehmen, die in den USA und/oder anderen Ländern eingetragen sein können. *Daten aus einer Umfrage unter 78 Kieferorthopäden (aus den Regionen Nordamerika, EMEA, APAC) mit Erfahrung in der Behandlung von Teenagern (mindestens 40 Fälle in den etzten 8 Monaten) mit Invisalign Alignern bei Teenagern mit bleibendem Gebiss; die Ärzte erhielten ein Honorar für ihre Zeit.

Align Technology Switzerland GmbH, Suurstoffi 22, 6343 Rotkreuz, Schweiz.

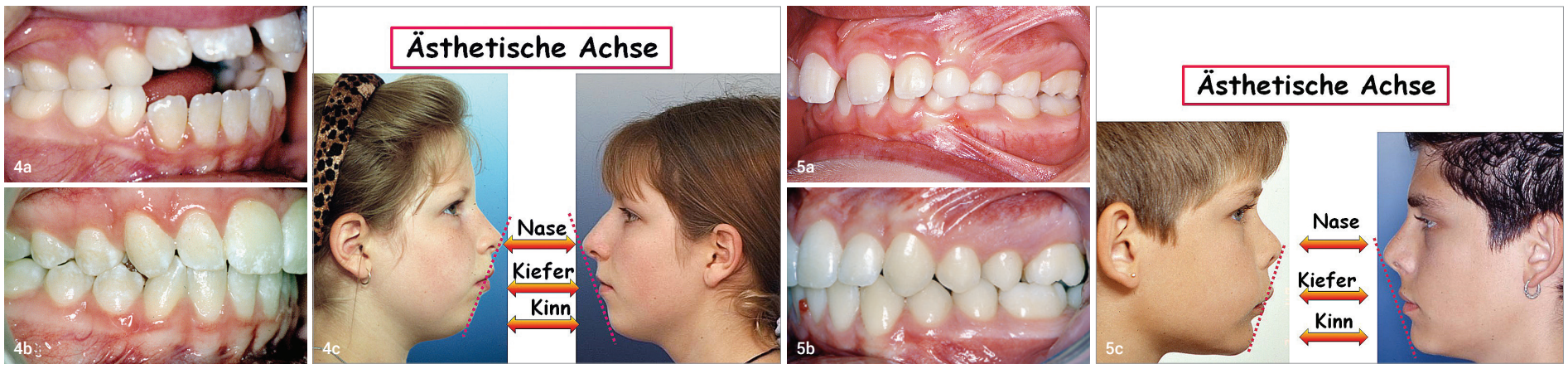

Abb. 4 und 5: Harmonisierung des Profils und der ästhetischen Achse nach der Behandlung einer funktionellen Dysgnathie (4a–c) sowie skelettalen Dysgnathie (Klasse II mit tiefem Biss) (5a–c). Die skelettale Korrektur wurde mithilfe funktionskieferorthopädischer Geräte zur Wachstumsbeeinflussung durchgeführt.

Dentoalveoläre Dysgnathien

Dentoalveoläre Dysgnathien begrenzen sich auf die Zahnstellung mit dem entsprechenden Alveolarknochen. Zu ihnen zählen zudem Zahnverlagerungen und Zahnretentionen. Die Wirkung dieser drei Dysgnathien auf das Gesicht bzw. dessen ästhetische Achse ist unterschiedlich. Insbesondere die skelettale Dysgnathie (Hartgewebe) kann sich aufgrund der Fehllage des Oberkiefers, des Unterkiefers oder sogar beider Kiefer im Vergleich zu anderen Dysgnathien am stärksten im Gesicht manifestieren und verursacht damit eine Disharmonie der ästhetischen Achse (Abb. 2 und 3). Es ist wohl allgemein bekannt, dass bei dentoalveolären Behandlungsmaßnahmen die Therapieziele, die als das funktionell wie ästhetisch individuelle Optimum für den zu therapierenden Patienten anzusehen sind, mit den heutigen modernen Behandlungsmethoden inklusive der entsprechenden Apparaturen vielfach erreicht werden können.[1] Während Dysgnathien geringen Ausmaßes durch rein dentoalveoläre Maßnahmen ausgeglichen werden können, stellt sich vor allem bei ausgeprägten skelettalen Diskrepanzen (z. B. Klasse II-/III-Dysgnathien, skelettal offene Bisse, Laterognathien), die Frage, mithilfe welcher Ansätze diese erfolgreich behandelt werden können. Ist die Kieferrelation korrekt und handelt es sich um eine rein dentoalveoläre Dysgnathie, kann diese durch dentale Behandlung mit den entsprechenden Zahnbewegungen korrigiert werden. Die dentalen Bewegungen sind aufgrund der anatomischen Gegebenheiten jedoch nur bis zu einem bestimmten Grad möglich und somit limitiert. Eine Korrektur bzw. stabile dentale Kompensation einer skelettalen Dysgnathie (z. B. Beseitigung des frontalen Kreuzbisses bei einer Klasse III, einer extrem vergrößerten sagittalen Frontzahnstufe bei einer Klasse II oder eines skelettal offenen Bisses) sind bei manchen Fällen hingegen fraglich und stellen in aller Regel eine Kompromissbehandlung in ästhetischer und/oder funktioneller Hinsicht dar, die auch hinsichtlich der erzielbaren Stabilität fraglich ist. Zur Klärung der Frage, welche Möglichkeiten zur Therapie der skelettalen Dysgnathien infrage kommen, muss das Restwachstum des Patienten ermittelt werden.[25] Eine Therapieform, die bei Heranwachsenden als kausale Therapie erachtet wird, ist die Wachstumsförde-

Tabelle 1

Parameter	Mittelwert	vor Behandlung (Zentrik)	nach Behandlung
G'-Sn/G'-Me'	50 %	48 %	50 %
Sn-Me'/G'-Me'	50 %	52 %	50 %
Sn-Stms	33 %	30 %	33 %
Stms-Me	67 %	70 %	67 %

Tabelle 2

Parameter	Mittelwert	vor Behandlung	nach Behandlung
SNA (°)	82	81	82
SNB (°)	80	79	78
ANB (°)	2	2 (3,5 Indv.)	4 (3,8 Indv.)
WITS-Wert (mm)	± 1	– 2	0
Facial-K. (mm)	2	0	2,5
ML-SNL (°)	32	37	32
NL-SNL (°)	9	5	6
ML-NL (°)	23	32	26
Gonion-< (°)	130	129	130
SN-Pg (°)	81	81,5	81
PFH / AFH (%)	63	62	63
N-Sna / N-Me (%)	45	43	45
Sna-Me / N-Me (%)	55	57	55

Tabelle 3

Parameter	Mittelwert	vor Behandlung	nach Behandlung
1-NL (°)	82	81	82
1-NS (°)	80	79	78
1-NA (mm)	2	2 (3,5 Indv.)	4 (3,8 Indv.)
1-NA (°)	± 1	– 2	0
1-NB (°)	2	0	2,5
1-NB (mm)	32	37	32
1-ML (°)	55	57	55

ANZEIGE

3D Leone

Tradition trifft auf **Kieferorthopädie der Zukunft!**

Endlich können individuelle GNE-Apparaturen auf einfache Weise designt und gefertigt werden. Möglich machen dies zum einen die brandneue **3DLeone Designer Software** und zum anderen die CAD/CAM-Gaumenexpander A0630 und A0620, welche speziell für einen komplett digitalen Workflow entwickelt wurden.

Apparaturplanung mit der **3DLeone Designer Software**

Eine einfache und intuitiv bedienbare Spezial-Software, die nicht nur die Gestaltung von Bändern und dentalen Auflagen ermöglicht, sondern auch die automatische Positionierung des Gaumenexpanders und die anschließende Erstellung der Retentionsarme.

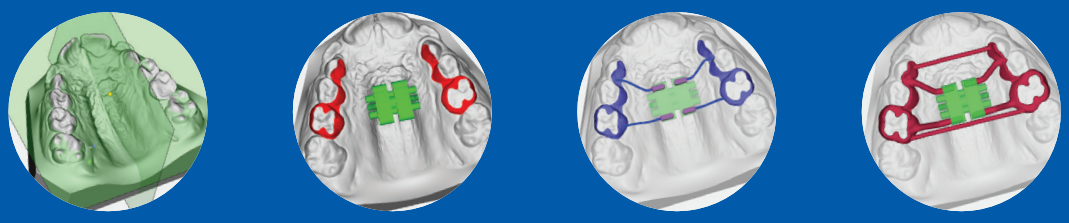

Virtuelles Gerätedesign **einfach in die Realität umsetzen**

Es besteht die Möglichkeit, die STL-Datei der Gerätestruktur zu exportieren.
Sobald diese mittels Laserschmelzverfahren gesintert wurde, kann sie einfach mit dem gewählten Leone CAD/CAM-Gaumenexpander verbunden werden.

Jetzt kostenlose Testversion aktivieren!

Leone Orthodontics and Implantology

Vertrieb Europa
Leone S.p.a.
Via P. a Quaracchi, 50 | 50019 Sesto Fiorentino Firenze
Tel. 055.30 441 | info@leone.it
www.leone.it

dentalline

Vertrieb Deutschland:
dentalline GmbH & Co. KG
Goethestraße 47 | D - 75217 Birkenfeld
Telefon +49 7231 9781 - 0 | info@dentalline.de
www.dentalline.de

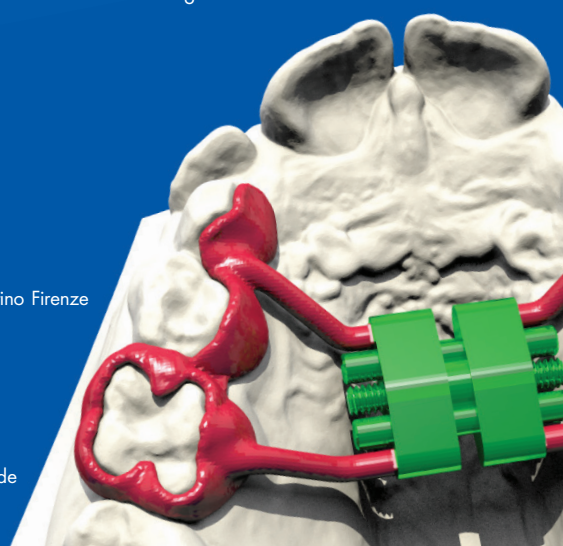

OrthoBox

DENTAL by accante ©

ENTWICKELT UND HERGESTELLT
Medizinprodukt der Klasse 1
PATENTIERT
IN FRANKREICH

VERRINGERN SIE IHRE ZEIT AM BEHANDLUNGSSTUHL

mit einem innovativen System das Ihnen erlaubt, Ihre Brackets bereits im Voraus mit Kleber zu versehen

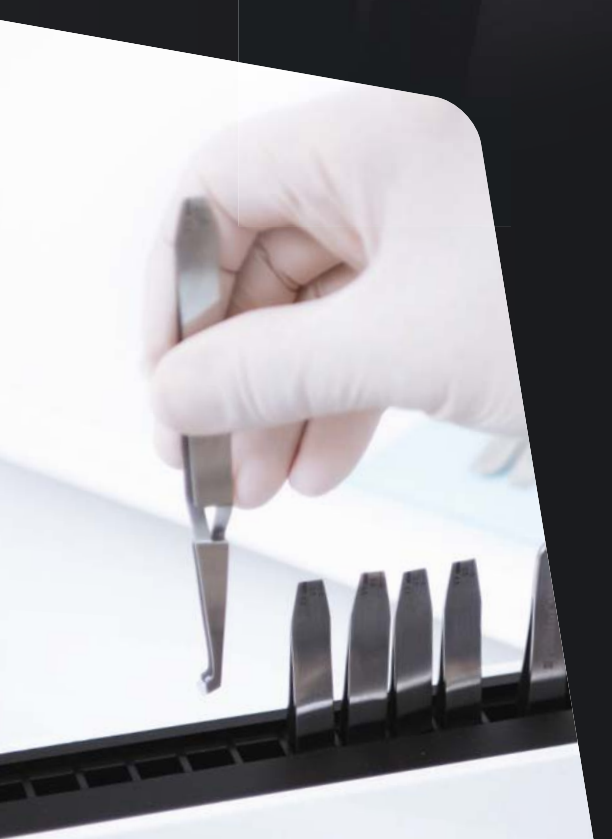

Einfache Integration in den bestehenden Klebeprozess

30%

Optimaler Workflow auch bei fehlender Unterstützung am Stuhl

Ideale hygienische Bedingungen

www.orthobox.dental/de

89 rue des Tertres - 62250 Marquise (F)
+33 (0)7 68 87 16 31 - info@orthobox.dental

VERTRIEBSPARTNER
GC
Experts in Orthodontics

GC Orthodontics Europe GmbH
Tel.: 02338.801.888
info.gco.germany@gc.dental
www.gcorthodontics.eu

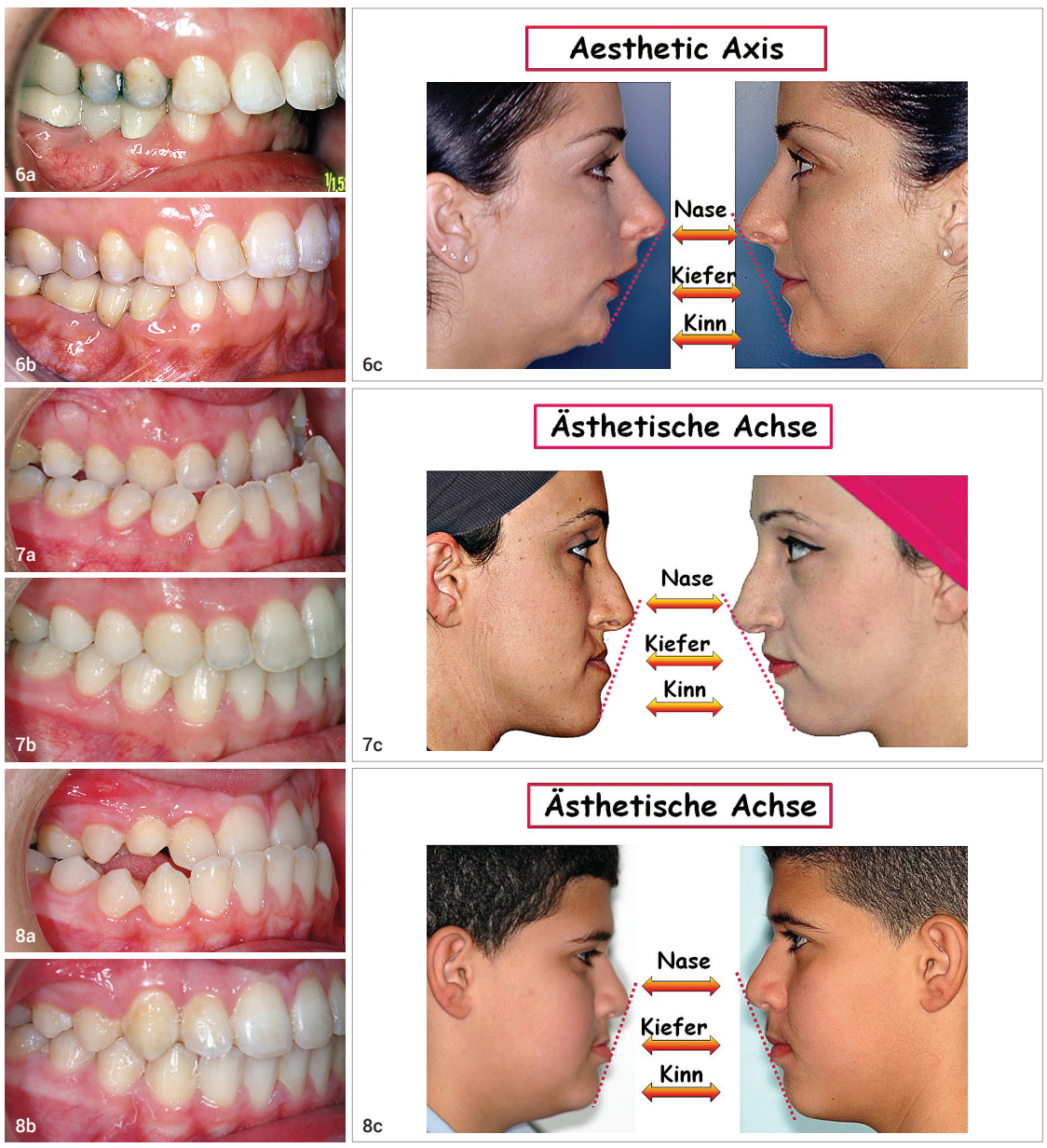

Abb. 6 bis 8: Harmonisierung des Profils und der ästhetischen Achse nach der Behandlung einer skelettalen Klasse II – zur skelettalen Korrektur wurde eine Unterkieferosteotomie durchgeführt (6a–c); einer skelettalen Klasse III, bei der eine Ober-/Unterkieferosteotomie erfolgte (7a–c); sowie einer skelettalen Klasse III, bei der die Behandlung mithilfe einer wachstumsbeeinflussenden Gesichtsmaske durchgeführt wurde (8a–c).

rung des Unterkiefers und Wachstumshemmung des Oberkiefers mithilfe einer funktionskieferorthopädischen Behandlung bei Klasse II-Dysgnathien oder die Wachstumsförderung des Oberkiefers und Wachstumshemmung des Unterkiefers (mithilfe der Gesichtsmaske) bei Klasse III-Dysgnathien. Bei beiden Behandlungsmethoden kann durch die therapeutischen Maßnahmen das Wachstum beeinflusst werden.[3, 14, 17, 18, 35, 41, 45, 48-52, 56, 57]

Ist kein Wachstum therapeutisch verfügbar, verbleibt als kausale Therapieform die orthognathe Chirurgie, mit der die Lagendiskrepanz zwischen beiden Kiefern in allen drei Dimensionen korrigiert werden kann. Eine Prämisse zur erfolgreichen Durchführung einer kombiniert kieferorthopädisch-kieferchirurgischen Therapie ist, dass weniger invasive Behandlungsmöglichkeiten (z. B. die erwähnte Wachstumsbeeinflussung) nicht mehr angewandt werden können bzw. nicht zum Erreichen der definierten Behandlungsziele führen oder den Zustand sogar verschlechtern (z. B. Extraktion bei einem flachen Mundprofil oder Distalisation bei einem knappen Überbiss). Im Folgenden wird eine kausale Therapie einer skelettalen Klasse III-Dysgnathie mit Laterognathie durch eine kombiniert kieferorthopädisch-kieferchirurgische Korrektur dargestellt.

Faziale Ästhetik und ästhetische Achse

Hinsichtlich interdisziplinärer Dysgnathie-chirurgischer, profilverbessernder Eingriffe ist hervorzuheben, dass funktionell-kieferorthopädisch intendierte Eingriffe immer mit einer ästhetischen Verbesserung des Äußeren einhergehen. Hier gilt der Spruch: „Form follows function", (die Form folgt der Funktion).

Zu den profilverbessernden Eingriffen zählen die Verlagerungseingriffe im Bereich des Oberkiefers und Unterkiefers (Dysgnathie-Chirurgie) und im weiteren Sinne Verlagerungseingriffe im Bereich der Orbitae und des (Stirn-)Schädels (kraniofaziale Chirurgie). Die kraniofaziale Chirurgie hat durch sehr eng gesteckte operative Indikationen und aufgrund des operativen Risikopotenzials keinen Raum im Bereich der ästhetisch-intendierten Chirurgie und soll hier nicht weiter ausgeführt werden. Vielmehr soll an dieser Stelle betont werden, dass die Profillinie Nase-Oberkiefer-Unterkiefer-Kinn von besonderer Bedeutung für die Gesamtästhetik des Gesichts ist. Diese Profillinie wird von uns als „ästhetische Achse" bezeichnet (Abb. 2 und 3).

Die vom Betrachter empfundene Schönheit eines menschlichen Gesichts hängt weitestgehend von der Ausgewogenheit der drei hervortretenden Profilmerkmale Mund, Kinn und Nase ab. In ihrer Gesamtheit bilden sie die faziale Ästhetik-Triade. Vor allem der Vorsprung bzw. die Konvexität des Mundes spielen innerhalb dieses Bereichs eine wichtige Rolle für ein jugendlich erscheinendes Äußeres bzw. die Attraktivität des Gesichts.[2, 7–10, 29, 31, 32, 42, 46] Durch funktionelle, dentoalveoläre und skelettale kieferorthopädische Behandlungsmaßnahmen kann diese ästhetische Achse im Sinne einer Verbesserung bzw. Harmonisierung des Gesichts verändert werden (Abb. 4a–c, 5a–c, 6a–c, 7a–c und 8a–c).

Klinisches Fallbeispiel und Behandlungssystematik

Patientengeschichte und Diagnose

Die Patientin stellte sich im Alter von 21 Jahren zur kieferorthopädischen Behandlung vor. Sie störte die Disharmonie ihres Gesichts, insbesondere die transversale Asymmetrie durch Abweichung des Unterkiefers nach rechts im Sinne einer Laterognathie. Die Kaufunktion war eingeschränkt. Es lagen keine Grunderkrankungen vor.

Die frontalen Fotostat-Aufnahmen zeigen in zentrischer Relation eine deutliche Abweichung des Unterkiefers nach rechts. In der Lachaufnahme ist deutlich eine nach links

ANZEIGE

ivoris® ortho
die führende KFO-Software

DentalSoftwarePower

Neue Perspektiven für den Praxisalltag dank künstlicher Intelligenz:

- FRS-Auswertung auf Knopfdruck mit express ceph
- virtuelle Telefonassistenz Erreichbarkeit rund um die Uhr
- digitale Assistenz zur Befundaufnahme Sie diktieren, wir setzen es um

Telefon: 03745 7824-33 I info@ivoris.de

Weitere Informationen finden Sie unter: **www.ivoris.de**

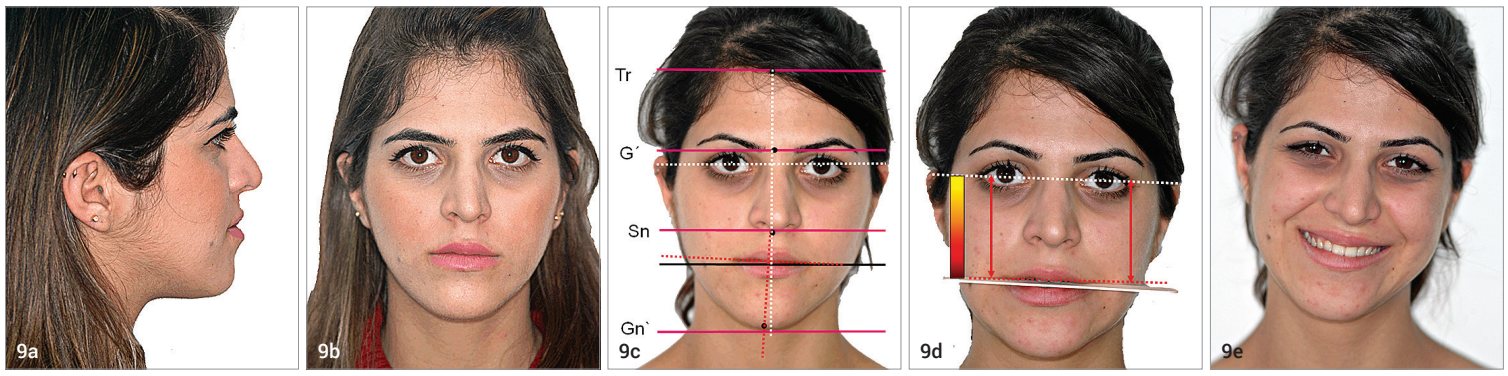

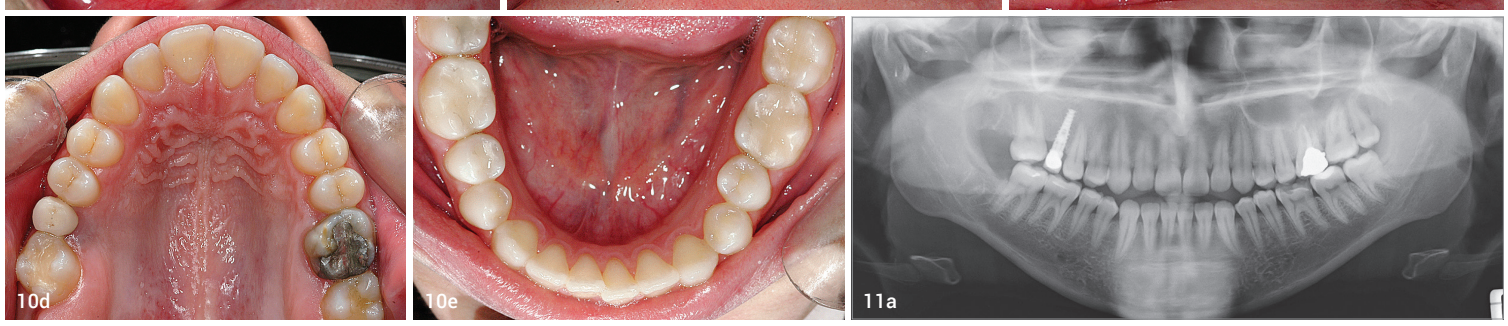

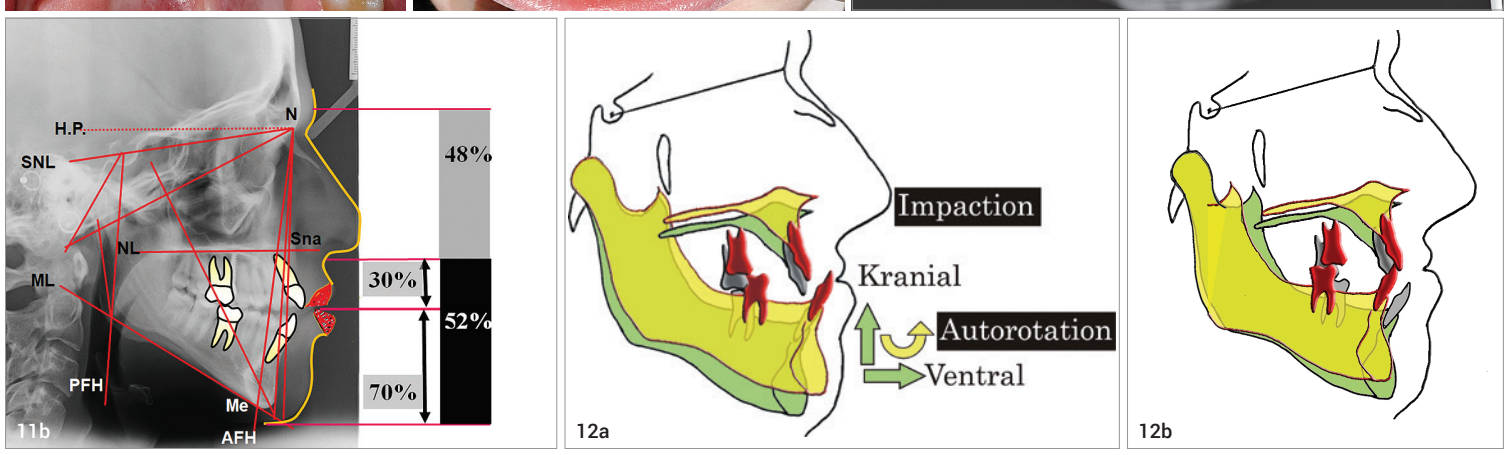

Abb. 9a–e: Die Fotostat-Aufnahme zeigt die Symptome einer Klasse III-Dysgnathie (a, b). Es ist eine Unterkieferabweichung von der Körpermitte aus nach rechts sowie eine disharmonische Einteilung in der Sagittalen, Vertikalen und Transversalen erkennbar. Es zeigt sich zudem eine schiefe Kauebene aufgrund des ungleichmäßigen Kieferwachstums in der Vertikale (b, c). In der Lachaufnahme ist eine nach links schiefe Kauebene erkennbar (e). **Abb. 10a–e:** Intraorale Aufnahmen in Okklusion und Aufsicht vor Behandlungsbeginn; mesiale Okklusion, frontaler offener Biss sowie frontaler und lateraler Kreuzbiss. **Abb. 11a und b:** Orthopantomogramm (a) und kephalometrische Durchzeichnung der Aufnahme vor der orthodontischen Dekompensation (b). **Abb. 12a und b:** Simulation der chirurgischen Impaktion der Maxilla und der folgenden Reaktion der Mandibula mit den Kondylen als „Rotationszentrum" im Sinne einer Autorotation nach kranial und gleichzeitig nach ventral (a). Rückverlagerung des Unterkiefers für die Korrektur der Dysgnathie nach der Fixierung des Oberkiefers an der geplanten Position (b).

schiefe Kauebene zu sehen, welche auf das asymmetrische Alveolarwachstum in der Vertikalen zurückzuführen ist. Die extraorale Aufnahme von lateral zeigt ein gerades Vorgesicht. Bei der vertikalen Einteilung des Gesichtes ist eine leichte Verlängerung des Untergesichts (52 % statt 50 %) festzustellen[22,23,33] (Abb. 9a–c, Tabellen 1 bis 3). Extraoral wies die Patientin Symptome einer Klasse III-Dysgnathie mit einer mandibulären Abweichung nach rechts auf.

Die intraoralen Aufnahmen zeigen einen frontalen Kreuzbiss mit mandibulärer Mittellinienverschiebung nach rechts. Als Folge dieser Abweichung ist die Okklusion links mesialer als rechts. Im oberen und unteren Zahnbogen waren leichte Zahnfehlstellungen bei ausgeglichenen Platzverhältnissen erkennbar (Abb. 10a–e). Die Fernröntgenseitenaufnahme zeigt deutlich die Dysgnathie in der Sagittalen und Vertikalen, sowohl im Weichteilprofil als auch im skelettalen Bereich. Unter Berücksichtigung der vertikalen Relation, lag bei der eine mesiobasale Kieferrelation vor; die Differenz zwischen ANB-Winkel und individualisiertem ANB-Winkel betrug –1,6 (ANB - Indv. ANB > +1 weist auf eine distobasale Kieferrelation hin, ANB - Indv. ANB < –1 weist auf eine mesiobasale Kieferrelation hin) (Abb. 11a, Tabellen 1 bis 3).

Die Panoramaaufnahme zeigt keine Auffälligkeiten. Die Zähne 38 und 48 wurden extrahiert, da sie im Operationsgebiet standen (Abb. 11a).

Therapieziele und Therapieplanung

Als erster Schritt wurde vor Fertigstellung der Behandlungsplanung eine nuklearmedizinische Untersuchung (Knochenszintigrafie) angeordnet, mit der sich Knochen und Knochenstoffwechsel begutachten lassen. Eine Skelettszintigrafie zur Abklärung einer vorhandenen Aktivität des Knochenwachstums (kondyläre Hyperplasie, von der die Patientin berichtet hat und die möglicherweise die Ursache der Gesichtsasymmetrie war) wurde durchgeführt. Bei diesem Verfahren wird dem Patienten ein radioaktiv markierter Stoff (Radionuklid) über eine Vene injiziert, der sich bevorzugt im Knochen ablagert – und zwar umso stärker, je höher die lokale Stoffwechselaktivität ist. Die von dem Radionuklid ausgehende Strahlung kann dann gemessen und als Bild dargestellt werden. Für die radioaktive Markierung nutzt man bei der Knochenszintigrafie mit Technetium-99m(^{99m}Tc)-markierte Phosphonate.

Bei der Patientin wurde eine Knochenaktivität im Bereich der Kondylen ausgeschlossen, sodass die orthodontische Vorbereitung für die geplante Kieferosteotomie begonnen werden konnte. Die definierten bzw. angestrebten Ziele dieser kombiniert kieferorthopädisch-kieferchirurgischen Behandlung waren:

- Herstellung einer neutralen, stabilen und funktionellen Okklusion bei physiologischer Kondylenposition
- Optimierung der Gesichtsästhetik durch Harmonisierung der ästhetischen Achse
- Optimierung der dentalen Ästhetik unter Berücksichtigung des Parodontiums (ohne Schädigung dessen)
- Sicherung der Stabilität des erreichten Ergebnisses durch stabile Okklusion und entsprechende Retentionsapparaturen
- Erfüllung der Erwartungen bzw. Zufriedenheit der Patientin hinsichtlich Ästhetik und Funktion.

Als besonderes Behandlungsziel ist in diesem Beispiel die Verbesserung der Gesichtsästhetik zu nennen, nicht nur in der Sagittalen im Bereich des Untergesichts (Unter-

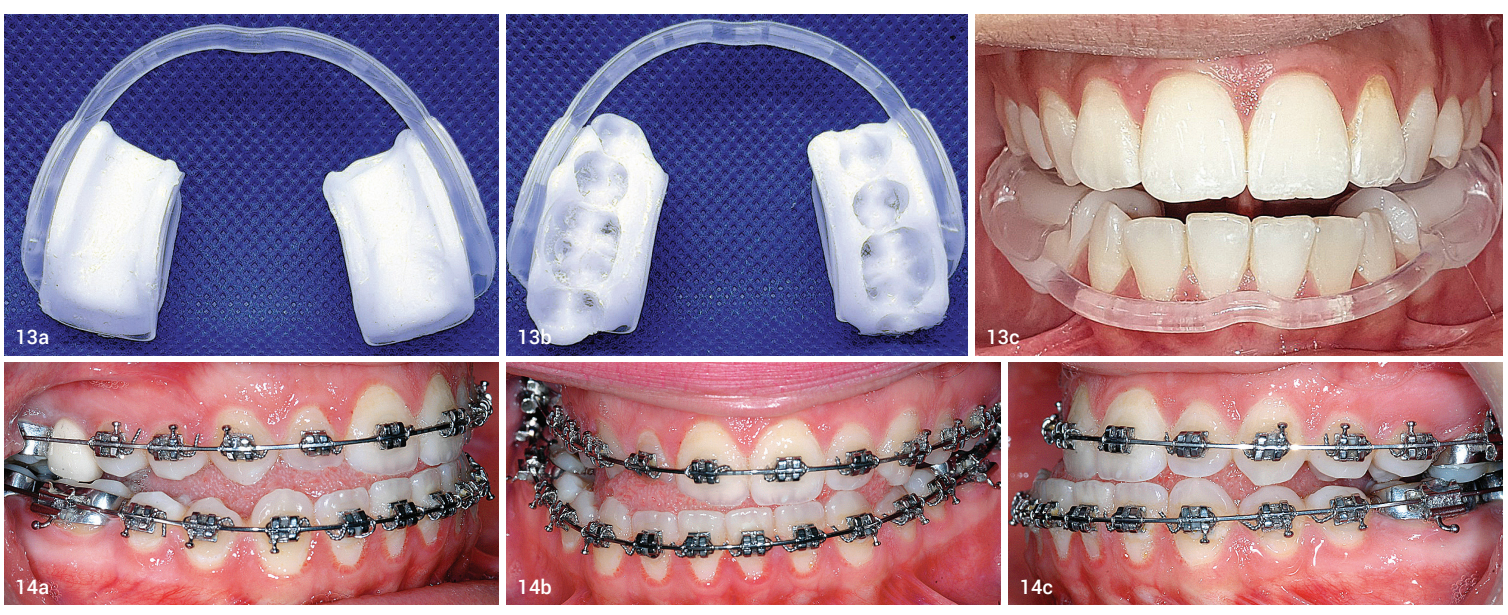

Abb. 13a–c: Individualisieren des AquaSplints® und dessen Einsetzen zur Ermittlung der physiologischen Kondylenposition bzw. Zentrik. **Abb. 14a–c:** Intraorale Aufnahmen nach der Abstimmung der dentoalveolären auf die skelettale Dysgnathie.

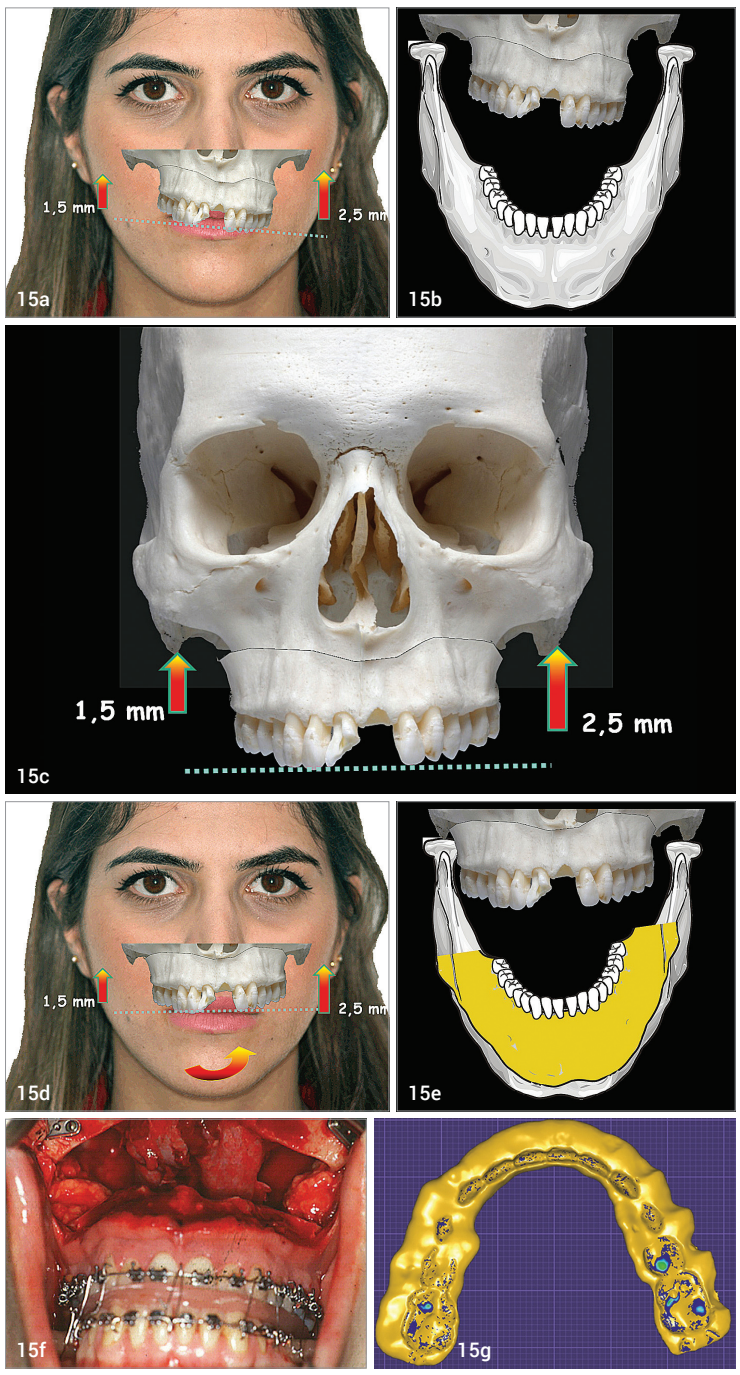

kieferregion), sondern auch im Bereich des Mittelgesichts sowie in der Transversalen. Die Veränderungen im Bereich des Mittelgesichts sollten sich auf Oberlippe und Oberlippenrot, die Nase sowie Mundform bzw. die Mundbreite auswirken.[10] Die Behandlungsziele sollten dabei durch zwei Maßnahmen erreicht werden: Eine Oberkieferimpaktion (Verlagerung nach kranial) und gleichzeitige Verlagerung nach anterior. Dies führt zu einer Korrektur der vertikalen Disharmonie und zur Harmonisierung des Mittelgesichts.[11, 26-28, 43, 44, 47, 53] Nach erfolgter Unterkieferautorotation sollte eine Verlagerung des Unterkiefers nach dorsal mit Seitenschwenkung nach links für die Korrektur der sagittalen und transversalen Unstimmigkeiten, sowohl in der Okklusion als auch im Weichteilprofil, durchgeführt werden.[12, 13, 18, 38-40] Die Verbesserung der Gesichtsästhetik in der Vertikalen sollte durch eine relative Verkürzung des Untergesichts erfolgen. Eine Verkürzung des Untergesichts als kausale Therapie mit entsprechendem Effekt auf die faziale Ästhetik und Lippenfunktion konnte bei dieser Patientin nur durch eine kombiniert kieferorthopädisch-kieferchirurgische Behandlung erreicht werden. Mit alleinigen orthodontischen Maßnahmen wären die angestrebten Ziele hinsichtlich der Ästhetik und Funktion nicht erzielbar gewesen, dafür war die Dysgnathie zu ausgeprägt.

Als Operation wurde eine bimaxilläre Osteotomie geplant. Zur Verbesserung der Vertikalen war eine Oberkieferimpaktion notwendig, die im dorsalen Bereich stärker als im ventralen Bereich durchzuführen war. Als Folge der Impaktion sollte der Unterkiefer mit den Kondylen als „Rotationszentrum" in der Sagittalen und Vertikalen autorotieren; dabei war eine Verlagerung des Pogonion nach ventral und gleichzeitig nach kranial zu erwarten.[4–6, 9–21] Zur vollständigen Korrektur der sagittalen Dysgnathie war zusätzlich eine Unterkieferrückverlagerung vorgesehen (Abb. 12a und b).

Therapeutisches Vorgehen

Die Korrektur der Dysgnathie erfolgte in insgesamt sechs Phasen:

1. Schienentherapie

Zur Ermittlung der physiologischen Kondylenposition bzw. Zentrik vor Abschluss der endgültigen Behandlungsplanung wurde bei der Patientin im Unterkiefer für vier bis sechs Wochen eine plane Aufbissschiene (AquaSplint® nach Dr. Sabbagh, Fa. Teledenta/Deutschland) eingesetzt (Abb. 13a–c). Durch diese Maßnahme kann ein möglicher Zwangsbiss in seinem ganzen Ausmaß dargestellt werden.[54–57] Bei der manuellen Funktionsanalyse konnte nach Entkoppelung der Okklusion und Relaxation der Muskulatur keine mögliche Rückverlagerung des Unterkiefers festgestellt werden.
(Sollte diese möglich sein, wäre eine konventionelle kieferorthopädische Behandlung durch orthodontische Kompensation realisierbar.)

2. Prächirurgische Orthodontie

Ziel der orthodontischen Vorbereitung ist die Ausformung und Abstimmung der Zahnbögen aufeinander sowie die Dekompensation der skelettalen Dysgnathie. Mit anderen Worten, es wird die dentale Stellung in beiden Kiefern auf die skelettale Situation beider Kiefer und deren Stellung im Schädel in den drei Dimensionen abgestimmt. Vor Beginn der prächirurgischen Orthodontie ist es daher elementar zu wissen, welche operative Maßnahme genau geplant ist (in welchem Kiefer und Art der chirurgischen Verlagerung).

Zur orthodontischen Vorbehandlung wurde bei der Patientin eine Multibandapparatur (22er Slot-Brackets) eingesetzt. Zur Herstellung einer ausreichenden und auf die skelettale Dysgnathie abgestimmten negativen Frontzahnstufe in der Sagittalen wurde die Unterkieferfront protrudiert. Dies ist wichtig für die chirurgische Rückverlagerung des Unterkiefers. Die Mittellinienverschiebung durfte dentoalveolär nicht korrigiert werden. Eine Mittellinienkorrektur erfolgt durch eine skelettale Korrektur des Unterkiefers bei der chirurgischen Neustellung. Als Operationsbogen wurde in beiden Zahnbögen ein .019" x .025"er Stahlbogen eingesetzt.

Die orthodontische Phase dauerte zehn Monate (Abb. 14a–c). Es ist darauf zu achten, dass die Weisheitszähne im Unterkiefer mindestens vier Monate vor dem chirurgischen Eingriff entfernt werden, da diese sonst im Operationsbereich liegen würden. Ein Verbleib der Weisheitszähne würde die Fixierung der Osteotomiesegmente erschweren bzw. unmöglich machen.

3. Schienentherapie

Zur Ermittlung der Kondylenzentrik wurde die Okklusion für die Dauer von vier bis sechs Wochen vor dem operativen Eingriff entkoppelt. Ziel ist die Registrierung der Kiefergelenke in physiologischer Position (Zentrik) während der Operation.

4. Kieferchirurgie zur Korrektur der skelettalen Dysgnathie

Nach der entsprechenden Planung mit den entsprechenden Verlagerungsstrecken an beiden Kiefern wurden die Operationssplinte hergestellt. Entsprechend dieser wurde am Oberkiefer eine Le Fort I-Osteotomie mit unterschiedlichen Verlagerungsstrecken durchgeführt. Bei der Verlagerung wurde die Maxilla rechts um 1,5 mm und links um 2,5 mm mit minimalem Unterschied

ANZEIGE

orthoLIZE
DIGITALE KIEFERORTHOPÄDIE
Digital gestützte Fertigung

Dieser Scanner ist das Kabel los!

WIRELESS:
DER NEUE
CARESTREAM
CS 3800
JETZT BEI UNS ERHÄLTLICH!

Wir unterstützen und begleiten Sie dabei, das Abformen in Ihrer Praxis zu digitalisieren.

Ob Scan oder Modell:
Konfiguration, Bestellung, Freigabe – Ein Workflow.

orthoLIZE ist Ihr Partner für kieferorthopädische Konstruktionen und Fertigungen.
Ebenso unterstützen wir Sie mit Beratung und Trainings sowie dem Vertrieb, Installation und Service für KFO Hard- und -Software.

www.ortholize.de

orthoLIZE GmbH · Im Nordfeld 13 · 29336 Nienhagen

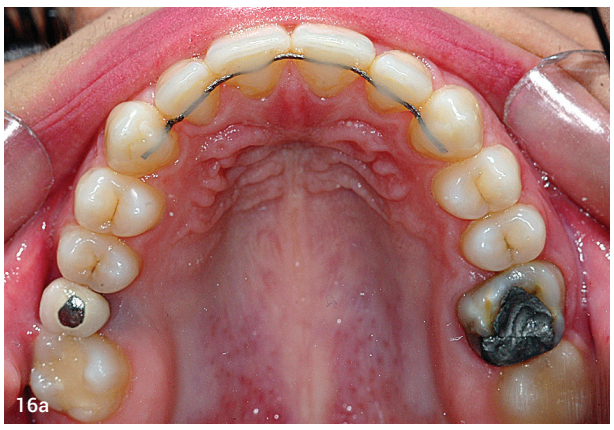

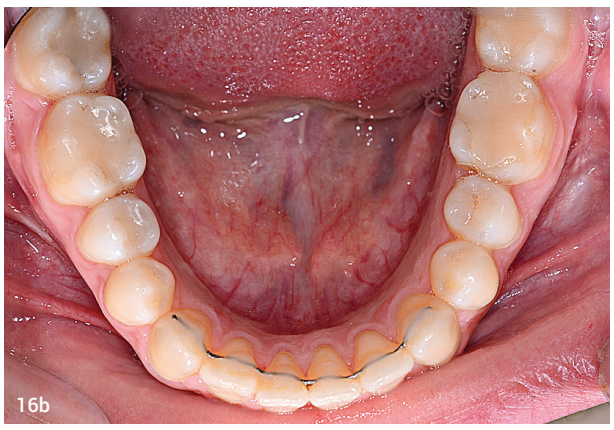



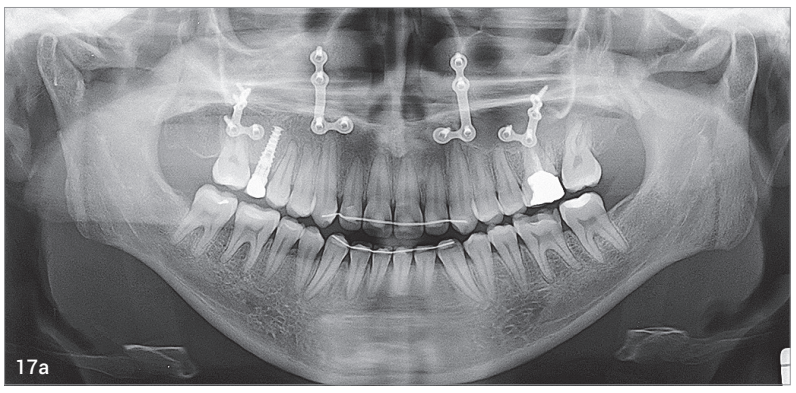

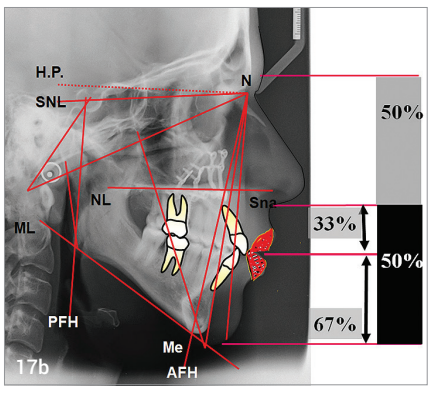

Abb. 15a–f: Chirurgische Planungsschritte: Lage der Maxilla und Mandibula im Schädel vor der Operation (a, b). Unterschiedliche chirurgische Impaktion der Maxilla zur Korrektur der Kauebene (c, d). Die unterschiedliche Impaktion der Maxilla führte bei der chirurgischen Korrektur der Endokklusion zu einer unterschiedlichen Lageveränderung der Mandibula (e). Operationssplint für die Oberkieferimpaktion (f und g).

Abb. 16a–e: Intraorale Aufnahmen zum Behandlungsende mit Klasse I-Verzahnung und gut ausgeformten Zahnbögen. **Abb. 17a und b:** Orthopantomogramm (a) und kephalometrische Durchzeichnung der Aufnahme nach Abschluss der Behandlung (b). **Abb. 18a–c:** Extraorale Aufnahmen nach Abschluss der Behandlung; ansprechendes dento-faziales Erscheinungsbild ohne Asymmetrie und ohne Zahnfleischlächeln.

zwischen dorsal und ventral nach kranial impaktiert sowie um 2,5 mm nach ventral verlagert, sodass eine kleine posteriore Rotation der gesamten Maxilla eintrat.[4-6, 19-21] Die rechts und links unterschiedliche Oberkieferimpaktion wurde durchgeführt, damit die Kauebene korrigiert werden konnte (Abb. 15a–g). Durch die Autorotation des Unterkiefers wurde die mesiale Okklusion verstärkt. Der Rest der Klasse III-Korrektur (Okklusion) und der Korrektur der Kieferasymmetrie erfolgte durch die operative Unterkieferrückverlagerung.[30, 36–40] Eine automatische Unterkieferschwenkung durch die unterschiedliche Impaktion ist ebenso eingetreten. Die operative Rückverlagerungsstrecke betrug rechts 2,5 mm und links 4,5 mm mit einem Seitenschwenk von 3 mm nach links zur Herstellung der Gesichtssymmetrie.

5. Postchirurgische Orthodontie
Hierbei ist der frühestmögliche Einsatz der orthodontischen Kräfte entscheidend für deren Wirkung, damit die angestrebten orthodontischen Zahnbewegungen einfacher durchzuführen sind. Entsprechend beginnt nur wenige Tage nach erfolgter Operation die postchirurgische orthodontische Behandlungsphase. Während die Unterkiefersegmente im Bereich der Okklusionsinterferenzen, insbesondere in der Vertikalen, ruhiggestellt wurden, kommen Up-and-down-Gummizüge zum Einsatz. Zu diesem Zweck werden postoperativ – während die Muskelaktivität ausgeschaltet ist – die Stahlbögen gegen weiche NiTi-Bögen (.017″ x .025″) ausgetauscht. In diese werden, sofern erforderlich, Biegungen für die Seitenzähne eingebracht. Anschließend erfolgt, wie auch bei unserer Patientin, die Feineinstellung der Okklusion.

6. Retention
Es wurde ein 3-3 Retainer in beiden Kiefern geklebt. Als Retentionsgerät wurden Unter- und Oberkieferplatten eingesetzt.

Ergebnisse und Diskussion

Die intraoralen Aufnahmen zeigen die Situation nach der Behandlung (Abb. 16a–e). Es konnten beidseits neutrale Okklusionsverhältnisse hergestellt und harmonische Zahnbögen ausgeformt werden. Die extraoralen Aufnahmen lassen eine harmonische Gesichtsdrittelung in der Vertikalen, die durch die operative Verkürzung des Untergesichts erreicht wurde, und ein harmonisches Profil in der Sagittalen erkennen. Das „Gummy Smile" auf der linken Seite und die schiefe Kauebene wurde aufgrund der differenzierten Impaktion rechts und links beseitigt. Das Mundprofil ist nun harmonisch bei entspanntem Lippenschluss (Abb. 18a–c). Funktionell lagen bei den Unterkieferbewegungen keine Einschränkungen vor. Das Orthopantomogramm (Abb. 17a) zeigt die Situation nach Behandlungsende ohne auffällige Befunde. In der kephalometrischen Durchzeichnung der finalen Fernröntgenseitenaufnahme (Abb. 17b) sowie in den Tabellen 1 bis 3 sind die Änderungen der Parameter erkennbar. Aufgrund der operativen Impaktion und posterioren Schwenkung der Maxilla hat sich die Neigung der Oberkieferbasis um 1° vergrößert. Diese posteriore Rotation führte zu einer steileren Stellung der Oberkieferfront („chirurgisch bedingte Retrusion"), weshalb bereits im Rahmen der orthodontischen Vorbereitung eine leichte Protrusion sowie ein Torquen der Frontzähne durchgeführt wurden. Impaktion und Autorotation führten zu einer Verkleinerung der anterioren Gesichtshöhe, sodass es zu einer Vergrößerung und somit zu einer Harmonisierung des Verhältnisses kam. Bei der vertikalen Einteilung des knöchernen und Weichteilprofils zeigt sich eine Harmonisierung. Die Relation zwischen dem knöchernen Ober- und Untergesicht ist harmonischer geworden.
In Übereinstimmung mit den Ergebnissen von Radney und Jacobs[43] bezüglich der kranialen Verlagerung des Pronasale, den Nachuntersuchungen von Epker[27] und Rosen[51] bezüglich der Anhebung der Nasenspitze bei der Impaktion der Maxilla traten diese beide Effekte bei der vorgestellten Patientin ein. Diese Ergebnisse wurden von anderen Autoren[15] und dabei insbesondere von de Assis et al.[16] und Lee et al.[34] unabhängig voneinander bestätigt. Bei der Kranialverlagerung der Maxilla tritt eine Autorotation des Unterkiefers ein, bei der der Unterkiefer seine Lage in der Sagittalen (ventrale Verlagerung) und in der Vertikalen (kraniale Verlagerung) verändert. Als Folge dieser Impaktion und anschließender Unterkieferautorotation ist die Veränderung der anterioren (AFH) und posterioren (PFH) Gesichtshöhe erzielbar, sodass sich die Relation der posterioren zur anterioren (PFH/AFH) Gesichtshöhe vergrößert.[8, 24] Es tritt eine neue Kieferrelation sowohl in der Vertikalen als auch in der Sagittalen ein. Diese Autorotation ist umso stärker, je größer die Impaktionsstrecke der Maxilla ist, wobei hier das Impaktionszentrum nicht unberücksichtigt bleiben darf. Diese Impaktion abhängig von deren Zentrum führt zu einer Änderung der Achsenstellung der Frontzähne. Die Bedeutung und das Ausmaß dieser Bewegungen bzw. Veränderungen können und müssen bei der kephalometrischen Operationsplanung ermittelt und somit berücksichtigt werden.
Das Ausmaß der Impaktion wird nicht nur aus funktionellen, sondern auch aus ästhetischen Gesichtspunkten entschieden. Hierfür werden wichtige Aspekte beurteilt, wie das Ausmaß des Zahnfleischlächelns „Gummy Smile", die Menge der Zahnhartsubstanz und die zum Erscheinen kommende Gesichtsform.

kontakt

Prof. Dr. med. dent. Nezar Watted
Universitätsklinikum Würzburg
Klinik und Polikliniken für Zahn-,
Mund- und Kieferkrankheiten
97070 Würzburg
sowie
Arab American University
Dschenin – Palästina
nezar.watted@gmx.net

do digital orthodontics

clearcorrect
A Straumann Group Brand

In-App Navigation zu vorherigen Planungsversionen

3D-Dialogtool für Zahnbewegungen: Intrusion & Extrusion, Tipping & Torque, Rotation & Translation

Multi-View Ansicht
Gleichzeitige Darstellung des 3D-Modells aus unterschiedlichen Perspektiven

Zahnbewegungsanzeige
Darstellung der Anzahl der bewegten Zähne pro Step

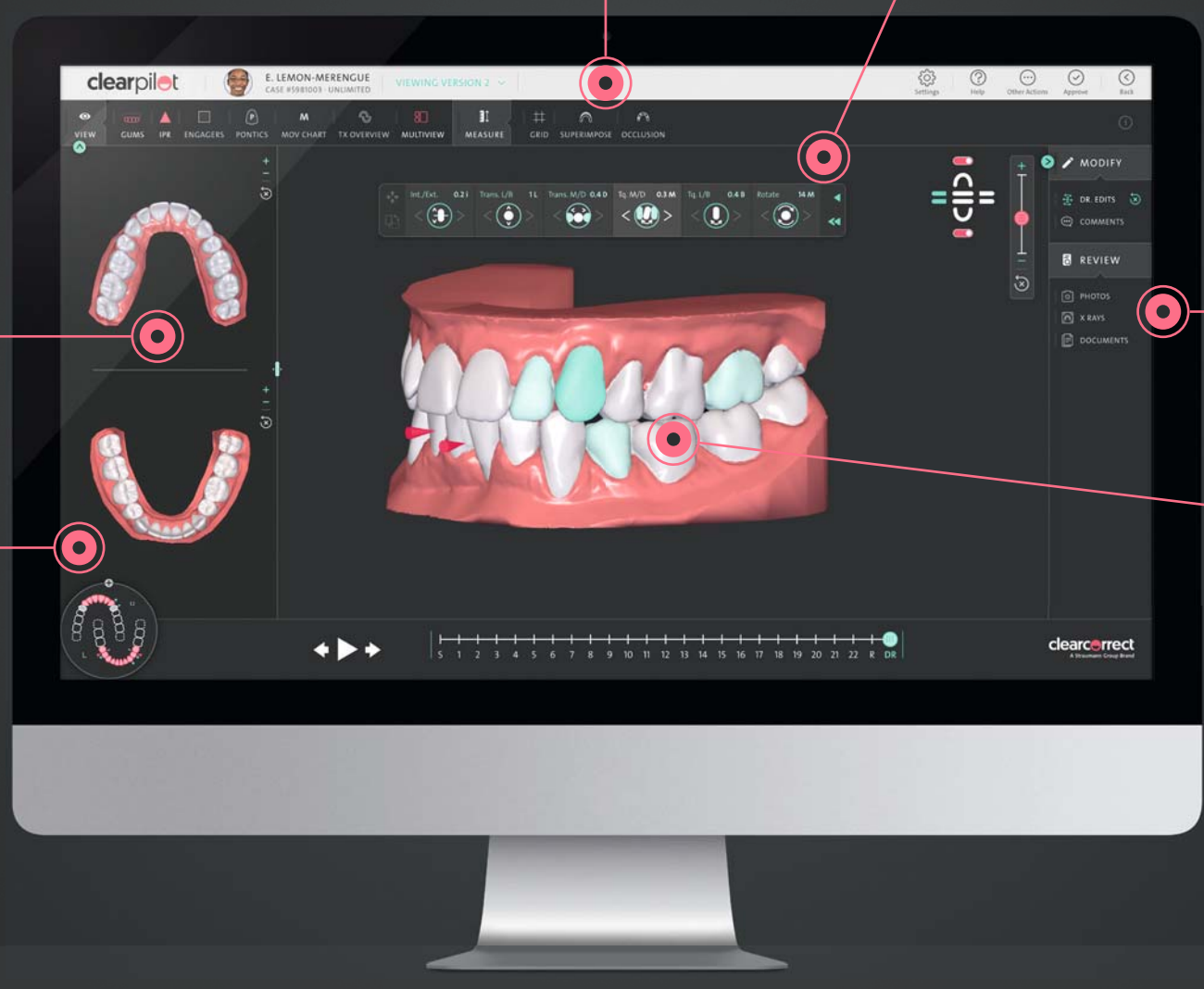

Übersicht
Verschreibung, Fotos, Röntgenbilder, Scans – alles auf einen Blick

3D-Kontrolle für die Einstellung okklusaler Kontakte und gewünschter Zahnbewegungen

Entdecken Sie die Innovationen von ClearPilot® 3.0

...und dann heißt es für Sie „volle Kontrolle über alle Zahnbewegungen“!

Mit der neuesten Version der ClearCorrect® 3D-Behandungsplanung ClearPilot® 3.0 haben Sie die volle 3D-Kontrolle über die Zahnbewegungen. Dadurch sind Sie in der Lage die Zähne eigenständig über ein 3D-Dialogtool in die finale Position zu bewegen und simultan die gewünschten okklusalen Kontakte einzustellen.

Die Okklusion kann zusätzlich durch transparente Zahnbögen im 3D-Modell überprüft werden. Zudem bietet die Software eine Multi-View Ansicht (Darstellung der Zahnbögen aus verschiedenen Perspektiven) sowie die In-App Navigation zu vorherigen Planungsversionen.

Registrieren Sie sich heute noch kostenlos und werden auch Sie ein „ClearCorrect Pilot“!

Mehr Informationen unter: **0800 4540 134**
E-Mail: **info@do-digitalorthodontics.de**

clearcorrect **experience**
Fortbildungsreihe 2022
11.05. München
18.05. Dortmund
31.05. Wien
20.06. Salzburg

Vertrieb: Straumann GmbH
Kontakt: **do** digital orthodontics GmbH & Co. KG Wankelstraße 60 50996 Köln **T** (DE) 0800 4540 134 (AT) +49 2236 9641 233 info@do-digitalorthodontics.de
www.do-digitalorthodontics.de