Prof. Dr. Benedict Wilmes

Dr. Jörg Schwarze

Literatur

Die neue BAT-Technik – effektive Erweiterung der Alignertherapie



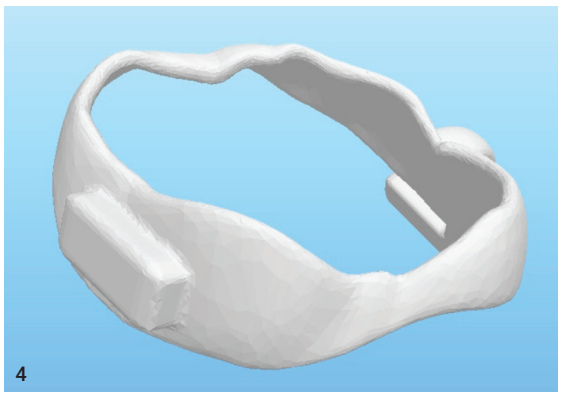

Abb. 2: CAD/CAM-Insertionsguide. **Abb. 3:** CAD/CAM-Slider. **Abb. 4:** Molaren-Shell mit einem bukkalen Attachment für Aligner. **Abb. 5:** Slider und Aligner können gleichzeitig eingesetzt werden, hier bedeckt der Aligner die Klebestelle des Sliders am Molaren. Eine Drahtligatur dient dazu, einen aktiven in einen passiven Beneslider zu modifizieren.

← *Seite 1*

Apparaturen, die „BENEfit for Aligner Technique“ (BAT), dargestellt (Abb. 1). Ziele der Kombination von Alignern mit Mini-Implantaten sind, Lücken und Extraktionen möglichst zu vermeiden, die Behandlung schneller und effektiver zu gestalten, die Abhängigkeit von intermaxillären Gummizügen zu reduzieren sowie unerwünschte Bewegungen und Kippungen von Verankerungszähnen zu vermeiden. Im Rahmen einer Gaumennahterweiterung muss zudem die Verbesserung der nasalen Luftpassage erwähnt werden.

Mini-Implantate zur Verankerung

Unter den skelettalen Verankerungssystemen stehen heute die orthodontischen Mini-Implantate aufgrund ihrer vielseitigen Einsatzmöglichkeiten, ihrer geringen Invasivität und der relativ geringen Kosten im Vordergrund.[10–15] In den ersten Jahren nach ihrer Einführung wurden die Mini-Implantate zunächst nur interradikulär eingesetzt.[10] Der Alveolarfortsatz erweist sich jedoch oft als nur bedingt geeignet für die Insertion eines Mini-Implantates. Nachteilig sind die höheren Verlustraten im Alveolarfortsatz sowie die Gefahr der Wurzelschädigung.[16] Werden Mini-Implantate im Alveolarfortsatz zwischen den Wurzeln inseriert, lassen sich zudem die benachbarten Zähne maximal 1 bis 1,5 mm bewegen, da es dann zum Kontakt von Mini-Implantat zur Wurzeloberfläche kommt und die weitere Bewegung somit verhindert wird. Von einer interradikulären Insertion ist also bei einer gewünschten Zahnbewegung abzuraten.

Aber auch die retromolare Region erweist sich aufgrund ungünstiger anatomischer Gegebenheiten (schlechte Knochenqualität / dicke Mukosa) als ungeeignet für die Insertion eines Mini-Implantates.[17] Als Insertionsregion mit der besten Zuverlässigkeit hat sich hingegen der anteriore Gaumen erwiesen,[18] die Verlustrate wird hier mit 1 bis 5 Prozent angegeben.

Mini-Implantate (zum Beispiel der Dimension 2 x 9 mm) werden idealerweise in die sogenannte T-Zone im Gaumen eingesetzt. Seit einigen

Abb. 6a–p: Zwölfjähriger Patient mit Hypoplasie 12 und Aufwanderung der Seitenzahnreihen, insbesondere im ersten Quadranten (a–e). Einphasiges, gleichzeitiges Prozedere: Beneslider ohne (f) und mit Aligner (g) in situ. Zustand nach 2,5 Monaten (h und i), bzw. vier Monaten (j) Distalisierung. Ergebnis der Behandlung nach zehn Monaten (k–p).

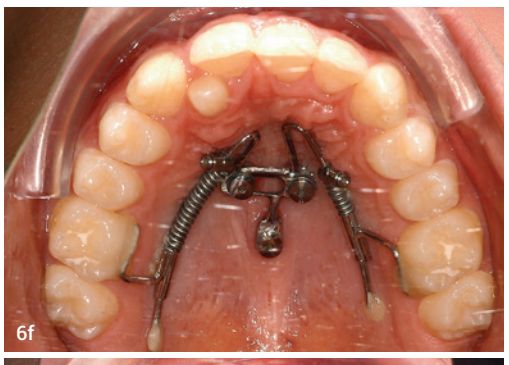

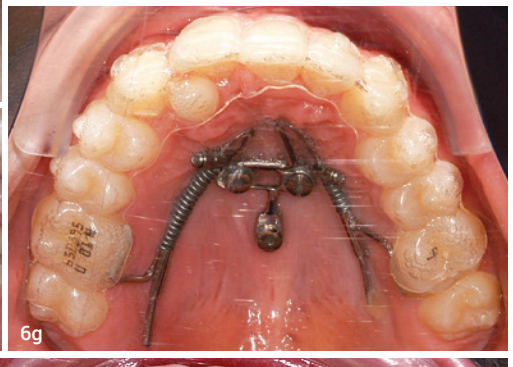

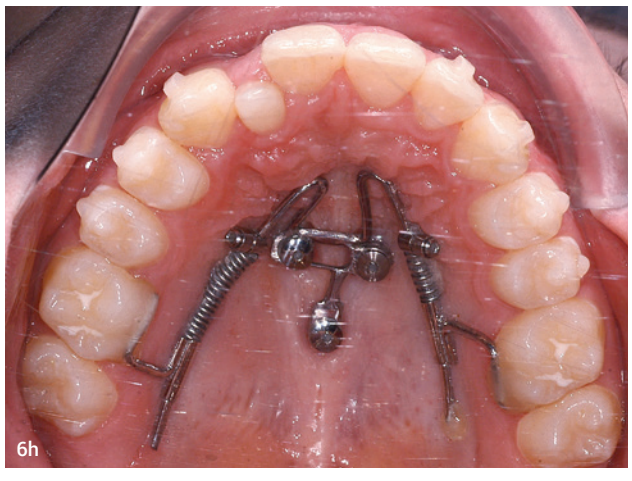

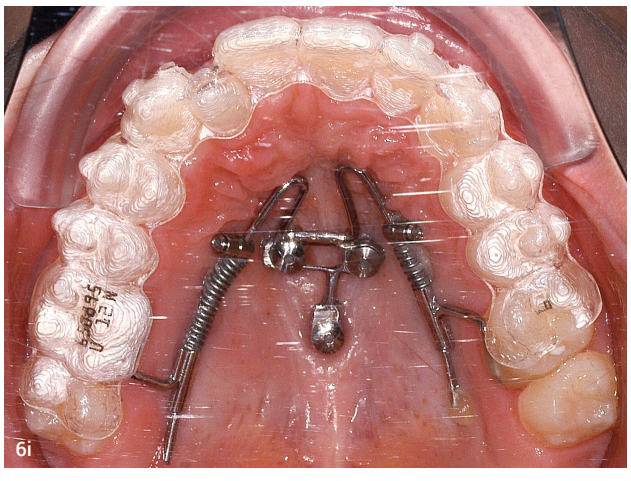

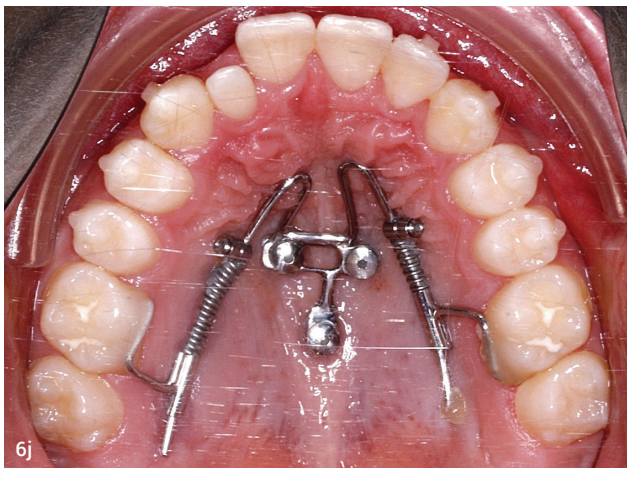

6k

6l

6m

6n

6o

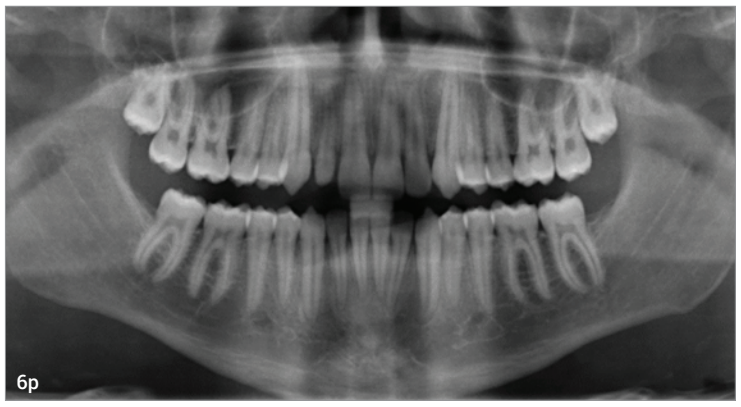
6p

Jahren besteht die Möglichkeit, Insertionsguides für das Einbringen der Mini-Implantate zu verwenden (Abb. 2).[21] Diese Guides sind hilfreich, da die Insertion der Mini-Implantate schon vorher in der optimalen Region anhand des Scans, oder auch mithilfe einer Fernröntgenseitenaufnahme (FRS) oder digitalen Volumentomografie (DVT) geplant werden kann.
Als weiterer Vorteil gilt, dass Mini-Implantate und Gerät in nur einem Termin eingesetzt werden, da die Geräte schon im Vorfeld angefertigt werden können. Ein mögliches Szenario ist also auch: morgens Mini-Implantate durch den Zahnarzt

„Um eine körperliche Bewegung mit einer höheren Verlässlichkeit und Geschwindigkeit zu erreichen, gibt es die Möglichkeit, die Effektivität der Alignertherapie durch skelettal verankerte Geräte zu unterstützen. [7–9]“

oder Oral-/Kiefer-Chirurgen einsetzen, nachmittags dann das Gerät durch den Kieferorthopäden.
Neben der konventionellen Herstellung der Mini-Implantat-getragenen Apparaturen mit Anpassen der Bänder, Abformung, Herstellung eines Arbeitsmodells und folgender Fertigung der Apparatur unter Verwendung konfektionierter Bauteile[22] gibt es heutzutage auch die Möglichkeit, die Slider/Expander zunächst am Computer zu designen und anschließend im SLM-Verfahren (Selective Laser Melting) zu drucken. Auf diese Weise können die Drahtdimensionen und Bänder (Shells) an die individuellen Erfordernisse angepasst werden.[23]

Kombination von Aligner und Slider/Expander – simultan oder konsekutiv?

Sowohl für die Distalisierung als auch die Mesialisierung ist das zweiphasige Vorgehen (erst Slider, dann Finishing mit Alignern) sowie simultane Vorgehen (gleichzeitig Slider und Nivellierung mittels Alignern) möglich. Bei gewünschter Expansion empfiehlt sich hingegen grundsätzlich das zweiphasige Vorgehen (erst Expansion, dann Finishing mit Alignern). Der Expander kann und sollte dann während der Alignerphase für mehrere Monate zur transversalen Retention verbleiben.
Um die gleichzeitige Verwendung von Alignern und Beneslider/Mesialslider zu ermöglichen, wird als Alternative zu einem konventionellen Molarenband entweder palatinal ein Tube (Abb. 3) oder eine mit-

ANZEIGE

3D Druck, der einfach funktioniert

Phrozen Sonic XL 4K 2022

Kompakter LCD-Tischdrucker mit 52µ Druckpräzision dank 4K-Display und hoher Lichtintensität für schnelle Bauzeiten. Hochwertig verarbeitetes Vollmetallgehäuse, großer Bauraum und einfaches Wannenhandling machen die Dreve-Version des Sonic XL 4K 2022 zum userfreundlichen 3D Drucker für alle dentalen Anwendungen.

Dreve Specials

+ Bauplattform aus Edelstahl
+ USB Stick inkl. Software und praktischen Testdateien
+ Service Card und professioneller Support von 3D Druck Experten

dreve.com/phrozen Dreve

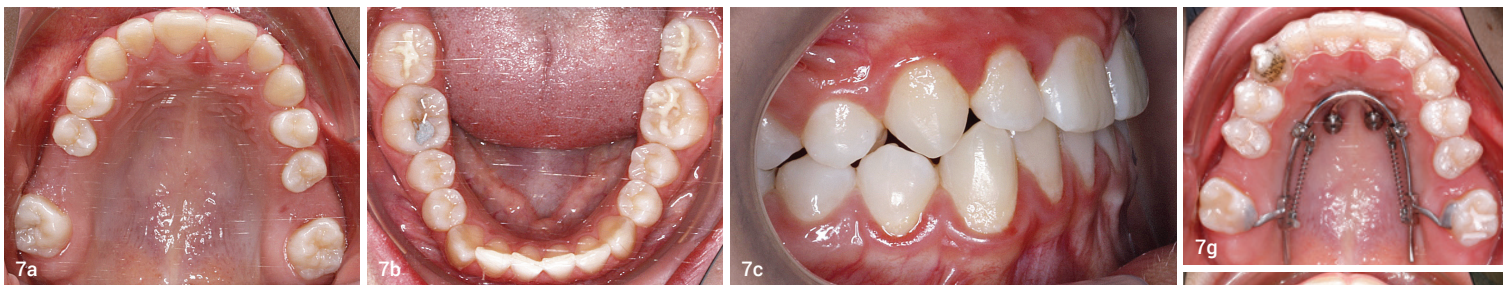

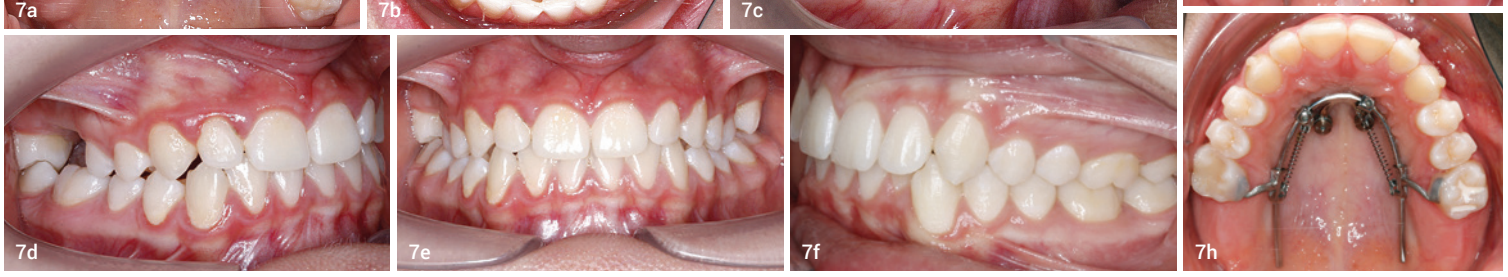

Abb. 7a–o: Lückenschluss in Regio obere erste Molaren beidseits und simultanes Aligner-Finishing bei einer 15-jährigen Patientin.

Abb. 8a–p: 45-jährige Patientin mit einer Angle-Klasse II sowie einem fehlenden Zahn 16 (a–f). Neben dem Distalisierungsbedarf der Prämolaren im 1. Quadranten sowie aller Seitenzähne im 2. Quadranten sollte auch noch die Lücke 16 mittels eines Mesial-Distal-sliders geschlossen werden (g). Situation nach 8 (h), 12 (i), sowie nach 20 Monaten (j–p).

„Unter den skelettalen Verankerungssystemen stehen heute die orthodontischen Mini-Implantate aufgrund ihrer vielseitigen Einsatzmöglichkeiten, ihrer geringen Invasivität und der relativ geringen Kosten im Vordergrund.“[10–15]

ANZEIGE

Expert:innen-
WEBINAR ZOOM
05.05.2022, 19:30

Mit professionellem
Praxismarketing
Patient:innenqualität
optimieren!

Mehr Infos oder
jetzt anmelden!
medondo.com

https://bit.ly/3iI3B4x

tels CAD/CAM designte Shell (Abb. 4) geklebt. An diese Shell kann ein Attachment für die optimale Retention von Alignern designt werden. Die Aligner können an der Kopplungsstelle von Zahn und Slider ausgeschnitten sein („Button Cut Out“) oder ähnlich einem Attachment diese Kopplungsstelle bedecken (Abb. 5). Beim einphasigen Vorgehen müssen Aligner und Slider in vielen Fällen synchronisiert werden: Die durchschnittliche Geschwindigkeit der Zahnbewegung mit einem Slider liegt bei 0,6 mm/Monat.

Distalisierung

Herkömmliche Geräte zur Distalisierung von Oberkiefermolaren sind in ihrer Effektivität oft begrenzt und teilweise von der Mitarbeit des Patienten abhängig. Des Weiteren wird bei vielen Non-Compliance-Geräten (wie beispielsweise der Pendulum-Apparatur) ein Verankerungsverlust von über 50 Prozent im Sinne der Mesialwanderung der Prämolaren beobachtet. Die Verankerung mit Mini-Implantaten im anterioren Gaumen, wie zum Beispiel mit dem Beneslider, hat sich daher mittlerweile sehr bewährt und als eine Standardtherapie herausgestellt[30] (Abb. 6).

Mesialisierung/ Lückenschluss

Bei fehlenden Zähnen stellt sich die grundsätzliche Frage der langfristigen Versorgung dieser Lücken. Eine Option besteht darin,

ANZEIGE

Sie drucken das

Generative Fertigung aus einer Hand

Drucker
Phrozen Sonic XL 4K 2022

Material
FotoDent®

Reinigung
Wasserbasiert mit FotoClean

Nachhärtung
Tiefenhärtung mit PCU LED N_2

dreve.com/phrozen

Dreve

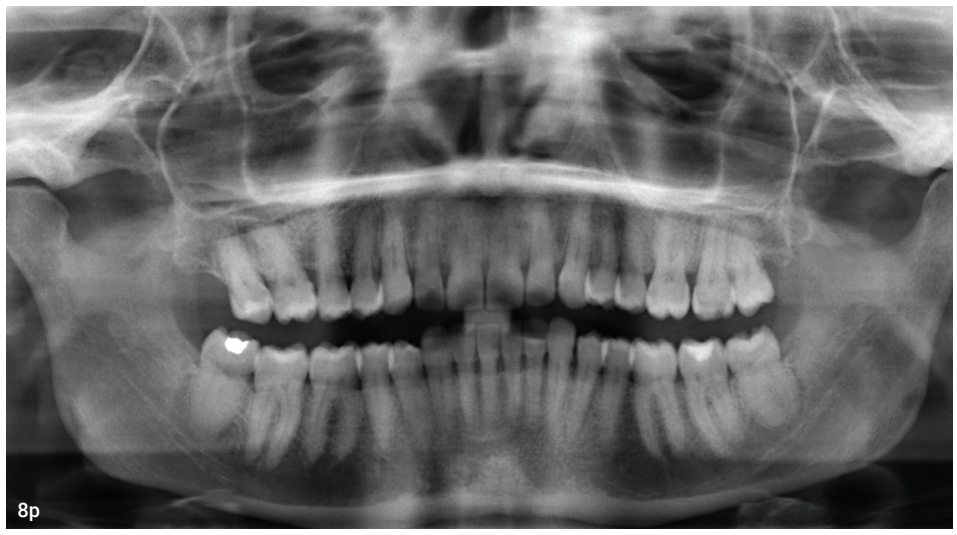

die Lücke mit einer prothetischen Versorgung mittels eines dentalen Implantates bzw. einer Brücke anzustreben.[33–35] Ein Vorteil des Lückenschlusses ist, dass durch die Zahnbewegung neuer Knochen im Bereich der Lücke generiert werden kann. So können knöcherne Atrophien, die in zahnlosen Alveolarfortsatzregionen entstanden sind, korrigiert werden.[36–42]

Weiterhin können vorhandene Weisheitszähne nach Mesialisierung der Molaren aufgrund der interdentalen Fasern mit nach mesial driften und auf diese Weise ausreichend Platz im Zahnbogen finden. Im Vergleich zur Lückenöffnung stellt der Lückenschluss jedoch weitaus höhere Anforderungen an die Verankerung.[43] Im Oberkiefer ergibt sich durch Mechaniken auf Mini-Implantaten im Gaumen die Möglichkeit, die Alignerbehandlung mit einem Mesialslider zu kombinieren und dadurch einen körperlichen Lückenschluss ohne Kippungen zu erreichen[8] (Abb. 7).

Distalisierung und kontralaterale Mesialisierung

Der Erhalt der korrekten dentalen Mitte sowie des sagittalen Überbisses erfordern insbesondere bei Vorliegen einer asymmetrischen Therapieplanung eine differenzierte Verankerungsplanung. Daher empfiehlt sich bei asymmetrisch gewünschter Verankerung im Oberkiefer der Mesial-Distal-Slider, mit welchem auf der einen Seite distalisiert und auf der kontralateralen Seite für den Lückenschluss mesialisiert werden kann[44] (Abb. 8).

Expansion des oberen Zahnbogens

In mehreren Studien wurde festgestellt, dass es bei einer geplanten Expansion des Oberkiefers bei Verwendung von Alignern primär zu bukkalen Kippungen der Seitenzähne kommt. Weiterhin muss berücksichtigt werden, dass die oft gewünschte Vergrößerung der Nasenluftpassage nur mittels einer Gaumennahterweiterung (GNE) erreicht werden kann. Die GNE hat einen signifikanten Effekt auf die

Abb. 9a–o: Dreizehnjährige Patientin mit einem beidseitigen Kreuzbiss (a–e): Zunächst wurden zwei Mini-Implantate (f) eingesetzt, anschließend erfolgte das Messen der Distanz zwischen den beiden Mitten der Mini-Implantate und die Befestigung des passenden vorgefertigten BMX-Expanders (g). Tägliche Aktivierung von 0,2 mm, sodass der Oberkiefer nach vier Wochen um ca. 5,5 mm expandiert war (h). Aligner-Finishing und skelettale Retention der Transversalen (i). Ende der Behandlung nach insgesamt zwölf Monaten (j–o).

physiologische Atmung bei Kindern und reduziert das Risiko einer Apnoe bei Erwachsenen.[47–49] Zahnärzten und Kieferorthopäden kommt hier eine besonders wichtige Stellung hinsichtlich der Prophylaxe und Therapie einer obstruktiven Schlafapnoe (OSA) zu.[50] Aufgrund der Limitationen der Aligner bezüglich körperlicher Expansion und einer gewünschten Vergrößerung der Nasenluftpassage wird daher in manchen Fällen eine zahngetragene GNE der Alignertherapie vorgeschaltet. Jedoch ergibt sich nach einer Gaumennahterweiterung immer die Notwendigkeit der Retention, die gewünschte Alignertherapie kann also erst nach sechs bis neun Monaten gestartet werden. Zudem muss eine Überkorrektur erfolgen, da zahngetragene GNE-Apparaturen in der Regel mit Kippungen der Verankerungszähne assoziiert sind.

Um eine transversale Erweiterung mit einer höheren Effektivität auch bezüglich einer Verbesserung der Nasenluftpassage zu erreichen, gibt es heutzutage die Möglichkeit, auch in diesem Bereich die Effektivität der Alignertherapie durch skelettal verankerte Geräte zu unterstützen. Während bei Kindern die Verwendung von zwei Mini-Im-

ANZEIGE

Medizinische Exklusiv-Zahncreme mit Natur-Perl-System

NEU OHNE TITANDIOXID

Hocheffektiv und ultrasanft – die neue Pearls & Dents

ORIGINAL 11 SEHR GUT 2021 dermatest®
★★★★★ 5-sterne-garantie.de
KLINISCH GETESTET

Jetzt weiter optimiert:

- ohne Titandioxid
  Natürlichkeit, die man sehen kann
- hocheffektive Reinigung
  86,6 % weniger Plaque[1]
- ultrasanfte Zahnpflege
  RDA 28[2]
- optimaler Kariesschutz mit
  Doppel-Fluorid-System **1.450 ppmF**
- 100 % biologisch abbaubares
  Natur-Perl-System
- **ideal auch bei Zahnspangen**

Kostenlose Proben
Bestell-Fax: 0711 75 85 779-71

Praxisstempel, Anschrift

KN April 22

Datum, Unterschrift

Dr. Liebe Nachf. GmbH & Co. KG
D-70746 Leinfelden-Echterdingen
bestellung@pearls-dents.de

[1] Klinische Anwendungsstudie unter dermatologischer und zahnmedizinischer Kontrolle, durchgeführt von dermatest 11/2021
[2] Messmethode „Züricher Modell". Pearls & Dents bisher: RDA 32

www.pearls-dents.de/zahnaerzte

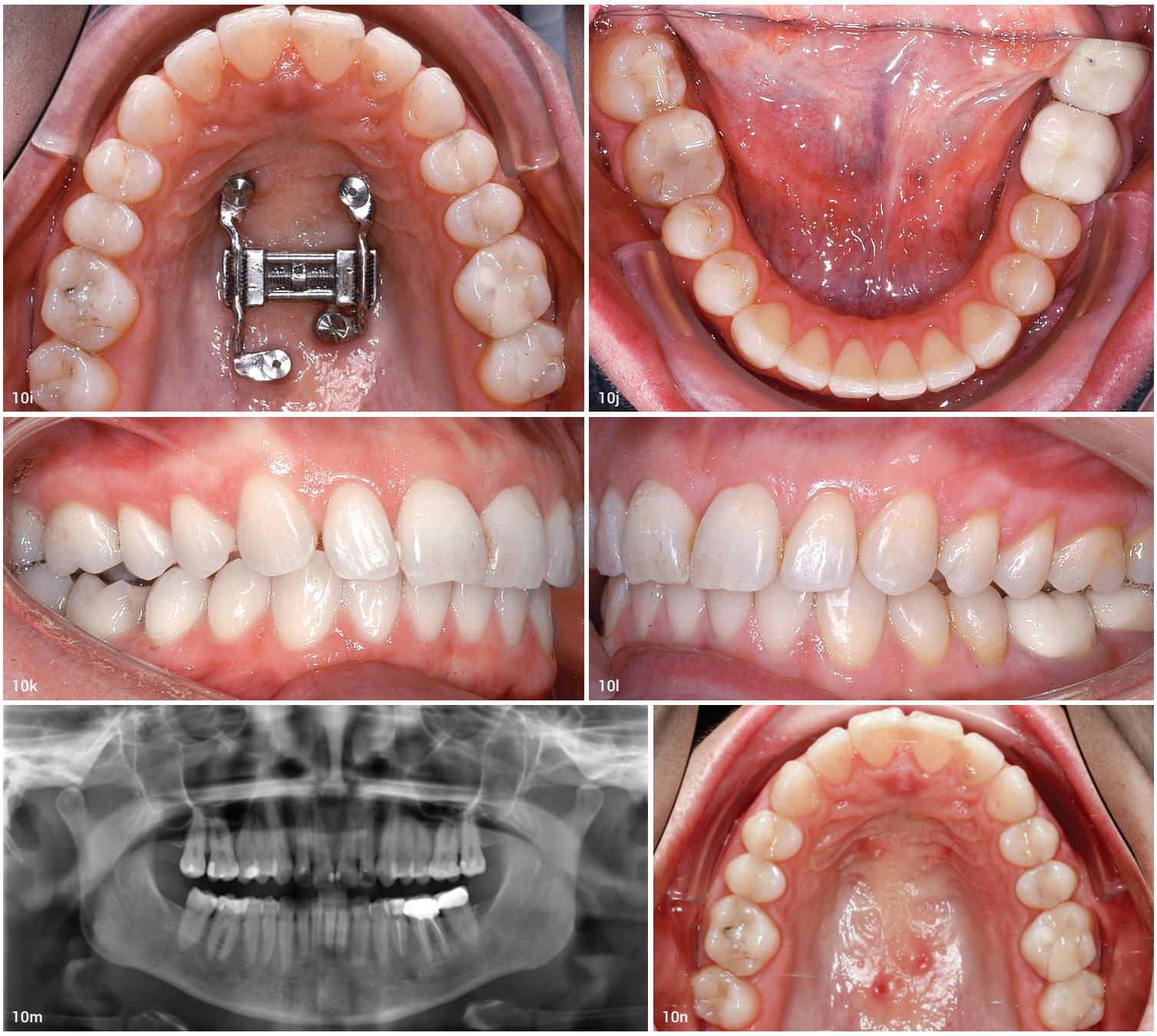

Abb. 10a–n: 37-jährige Patientin mit einem transversalen maxillären Defizit sowie einer Angle-Klasse II (a–e). Einsetzen (f) und transversale Expansion des Oberkiefers mittels eines Quadexpanders (g). Eine chirurgische Schwächung war nicht erforderlich. Die tägliche Aktivierung lag bei 0,2 mm. Finishing mit Alignern (h), der Expander blieb als skelettaler Retainer in situ. Zustand am Ende der Behandlung (i–m), sowie nach Entfernung der Mini-Implantate (n).

ANZEIGE

„Insbesondere im Oberkiefer ergeben sich durch Mini-Implantate im Gaumen sehr interessante neue Möglichkeiten."

plantaten ausreichend ist (BMX-Expander, Abb. 9), empfiehlt sich bei Jugendlichen und Erwachsenen die Verwendung von vier Mini-Implantaten (Quad-Expander, Abb. 10). Inwieweit skelettal verankerte Expander eine chirurgische Schwächung bei Erwachsenen überflüssig machen, bedarf allerdings noch weitergehender klinischer Studien.

11. BENEfit User Meeting

Die Kombination von Alignern und Slidern ist Schwerpunkt beim diesjährigen BENEfit User Meeting am 17. und 18. Juni 2022. Da viele Kollegen den persönlichen Austausch und Kontakt stark vermissen, wird dieses wieder als Präsenzveranstaltung im Hotel Kö59 (ehemals InterContinental) auf der Königsallee in Düsseldorf stattfinden. Einer der weltweit bekanntesten Aligneranwender, Dr. Kenji Ojima (Tokio/Japan), referiert dabei über seine Empfehlungen zu der Kombination von Beneslider und Invisalign®-Schienen. Zum Thema Aligner wird es anschließend eine interessante Diskussionsrunde zu den Fragestellungen der Grenzen von Alignern und zum optimalen Timing der Kombination von Aligner und Slider (simultan versus konsekutiv) geben. Weitere Informationen unter www.benefit-user-meeting.de

kontakt

Prof. Dr. Benedict Wilmes
Poliklinik für Kieferorthopädie
Westdeutsche Kieferklinik, UKD
Moorenstraße 5
40225 Düsseldorf
Tel.: +49 211 8118671
Fax: +49 211 8119510
wilmes@med.uni-duesseldorf.de

FORESTADENT®
GERMAN PRECISION IN ORTHODONTICS

The Two souls of aligners

EVENT PRESENTED BY FORESTADENT
29. SEPTEMBER - 01. OKTOBER 2022, IBIZA

Unsere Speaker

Prof. Dr. Ravi **Nanda**

Dr. Vittorio **Cacciafesta**

Dr. Alberto **Canabez**

Dr. Domingo **Martín**

Dr. Giorgio **Iodice**

Dr. Guillaume **Lecocq**

Dr. José María **Ponce de Léon**

Weitere Referenten folgen.

Mehr Informationen:
www.forestadent.com

FORESTADENT
Bernhard Förster GmbH • Westliche Karl-Friedrich-Str. 151 • 75172 Pforzheim (Germany)
Tel.: +49 7231 459-0 • E-Mail: ibiza@forestadent.com • www.forestadent.com