


Nur was wir sehen und erkennen, können wir auch behandeln. Wenn wir unsere Patienten also möglichst ganzheitlich betreuen wollen, sollten wir der oralen Inspektion während der professionellen Zahnreinigung (PZR) einen großen Stellenwert einräumen. Das Erkennen von Veränderungen oder Krankheitsbildern geht allerdings über das bloße Sehen hinaus. Für die Beurteilung und Auswertung sind neben dem klinischen Bild, das sich im Mundraum zeigt, noch viele weitere Faktoren wie Anamnese und Indizes, die Mundhygiene, Ernährung und der Beruf des Patienten ausschlaggebend. Diese einzelnen Parameter sollten wir deshalb zu einem großen Ganzen zusammenfügen.



Orale Inspektion der Mundhöhle

Erkennen von Veränderungen während der PZR

DH Birgit Schlee

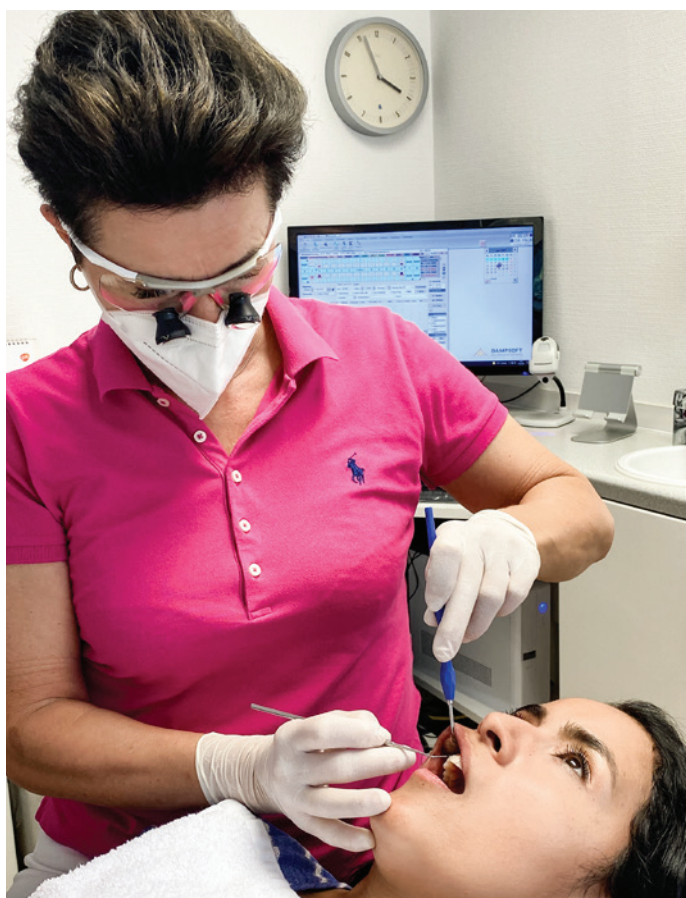

Abb. 1: Orale Inspektion zu Beginn der PZR.

Eine orale Inspektion umfasst das komplette Vestibulum, die Zunge, den Rachen und Mundboden sowie die Lippen. Sie dient einerseits dazu, die Behandlung in der professionellen Zahnreinigung (PZR) auf die Bedürfnisse des Patienten individuell zuzuschneiden (bezüglich der Wahl des richtigen Materials und der Instrumente).

Andererseits können mithilfe einer Prüfung der Schleimhaut frühzeitig Veränderungen des Mundraumes festgestellt und so im besten Fall noch präventiv eingegriffen werden. Vor allem zur Früherkennung von Karzinomen leisten wir mit der oralen Inspektion einen wichtigen Beitrag. Denn eine beginnende Tumorprogression vollzieht sich an der Mundschleimhaut typischerweise ohne subjektive Beschwerden des Patienten.

Natürlich deuten Veränderungen an der Mundschleimhaut nicht immer auf schwerwiegende Erkrankungen hin. Häufig gehen jedoch selbst harmlose Veränderungen mit starken Beschwerden und Schmerzen für den Patienten einher.

Liegen Veränderungen wie untypische Reizungen, Bläschenbildung, verstärkte Bildung von Aphthen, Herpes, Desquamation der Schleimhäute, trockene Lippen, Mundtrockenheit und allergische Reaktionen vor, sollten zunächst mögliche Verletzungen beim Essen und Trinken (harte Brotkrusten, heißer Käse oder Getränke) sowie die generellen Lebens- oder Essgewohnheiten (Energydrinks oder Esstrends) beim Patienten abgefragt werden. Gleichzeitig sollten emotionale Belastungen wie Stress oder veränderte Mundpflegeprodukte abgeklärt werden. Auch hier können Ursachen für Veränderungen in der Mundhöhle liegen.

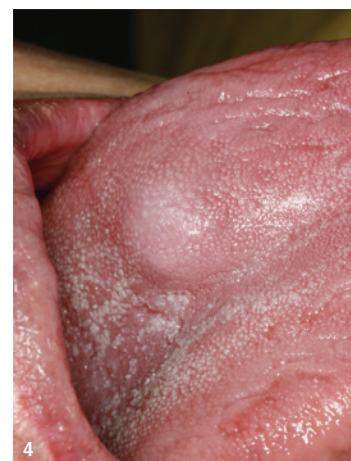
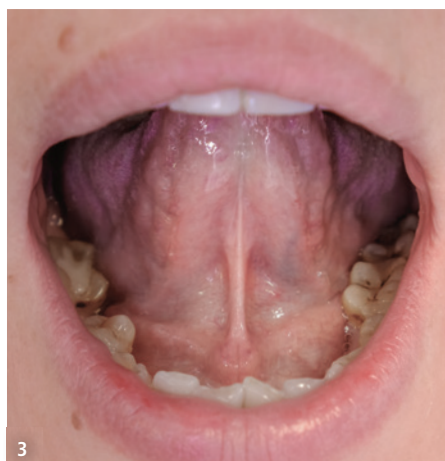
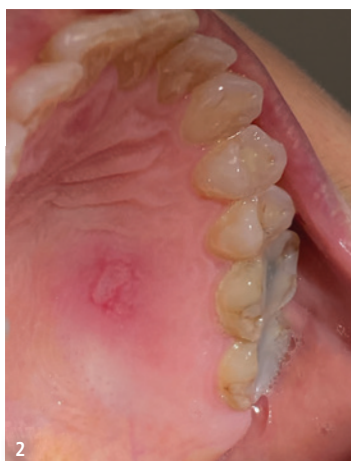Abb. 2: Verletzung am Gaumen durch harte und kantige Nahrung (Brotkruste). – **Abb. 3:** Inspektion des Zungenbodens durch Anheben der Zunge. – **Abb. 4:** Feststellung karziogener Veränderung an der Zunge bei der Zahnreinigung.

Veränderungen durch Inhaltsstoffe konventioneller Zahnpflegeprodukte

Die in vielen Pflegeprodukten enthaltenen synthetischen Inhaltsstoffe wie Konservierungs- und antibakterielle Stoffe, Tenside sowie Schaumbildner (z. B. Natriumlaurylsulfat), Farbstoffe wie Titandioxid (CI 77891), Phosphate u. v. m. kön-

nen sich teilweise aggressiv und stark reizend auf die Schleimhäute unserer Patienten auswirken. Sie können außerdem zur verstärkten Bildung von Zahnstein, Geschmacksbeeinträchtigungen, Farbanlagerungen und metallischem Geschmack im Mund führen. Als Gegenmaßnahmen hilft hier oft schon die Umstellung auf Pflegeprodukte mit natürlichen Inhaltsstoffen, das Ölziehen sowie die Anwendung wirksamer Hausmittel

ANZEIGE

Medizinische Exklusiv-Zahncreme mit Natur-Perl-System

Hocheffektiv und ultrasanft – die neue Pearls & Dents



NEU
OHNE
TITANDIOXID

Jetzt weiter optimiert:

- ohne Titandioxid
Natürlichkeit, die man sehen kann
- hocheffektive Reinigung
86,6 % weniger Plaque¹
- ultrasanfte Zahnpflege
RDA 28²
- optimaler Kariesschutz mit
Doppel-Fluorid-System 1.450 ppmF
- 100 % biologisch abbaubares
Natur-Perl-System

Kostenlose Proben

Bestell-Fax: 0711 75 85 779-64

Praxisstempel, Anschrift

Datum, Unterschrift



Dr. Liebe Nachf. GmbH & Co. KG
D-70746 Leinfelden-Echterdingen
bestellung@pearls-dents.de

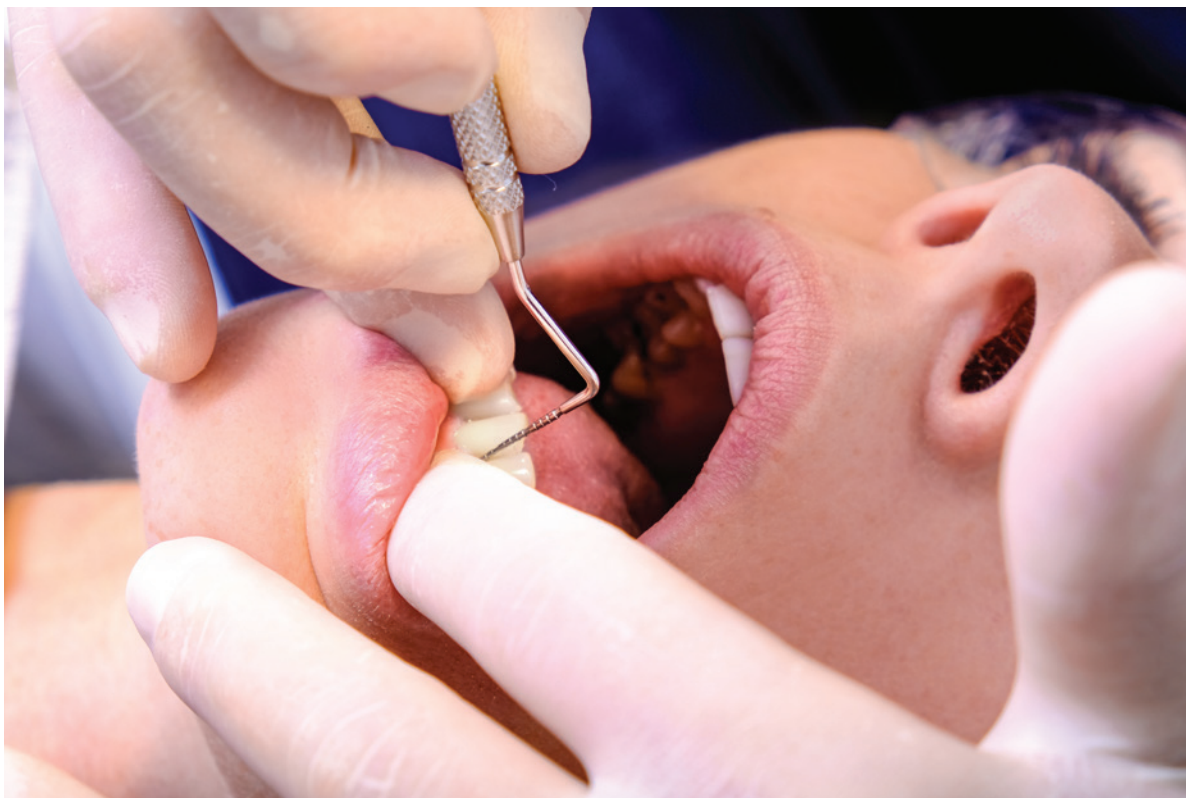

Abb. 5: Befunderhebung mit einer millimeterskalierten PA-Sonde der Indizes.

z. B. auf Basis von Propolis, Aloe vera oder Natron. Stellt der Patient seine Pflegegewohnheiten um, beobachtet die Symptome jedoch weiterhin, meldet er sich ggf. erneut in der Praxis. Die Smartphone-Apps „ToxFox“ und „CodeCheck“ können ihm helfen, beim Produktkauf unerwünschte Inhaltsstoffe zu identifizieren und zu meiden.

Risikofaktoren für Schleimhautveränderungen

Die häufigsten Risikofaktoren für die Entstehung von Schleimhautveränderungen, präkanzerösen Schleimhautläsionen oder eines Plattenepithelkarzinoms der Mundhöhle sind immer noch Tabak, Drogen- und Alkoholkonsum. Laut Angaben des Robert Koch-Institutes zum Krebsgeschehen erkranken in Deutschland jährlich 10.000 Menschen an bösartigen Tumoren der Mundschleimhaut und des Rachens. Gerade Tabak in inhalierter Form oder mit direktem Schleimhautkontakt, wie z. B. durch Snus, lässt das Erkrankungsrisiko bei Rauchern fünf- bis neunmal höher steigen als bei Nichtrauchern.

Die Überlebenswahrscheinlichkeit bzw. die Fünfjahresüberlebensrate hängt mit dem Tumorstadium zusammen und die Metastasierung oder Bildung eines Rezidivs steigt mit der Größe des Tumors. Deshalb ist die Früherkennung eines Plattenepithelkarzinoms von enormer Bedeutung für den Patienten. Literaturangaben zeigen, dass etwa 70 Prozent der Karzinome erst mit einer Größe von über 3 cm diagnostiziert werden und oft an Stellen liegen (wie z. B. im Zungenboden), die vom Patienten nicht als störend empfunden werden. Auch

Leukoplakien werden häufig erst dann wahrgenommen, wenn sie durch Spülungen und Eigenbehandlungen nicht abheilen. Alkoholkonsum wird immer noch als zweitgrößter Risikofaktor angesehen. Dadurch, dass Alkohol die Permeabilität der Schleimhaut verändert, verstärken sich diese beiden Risikofaktoren bei kombiniertem Konsum und wirken synergistisch. Weiterhin können Immunschwächen, Virusinfektionen (HPV), Candidainfektionen im Darm, familiäre Faktoren, Nährstoffmangel z. B. von Vitamin D oder C, eine Chemotherapie oder Allgemeinerkrankungen, etwa Diabetes mellitus oder Bluthochdruck, Einfluss auf die Schleimhaut nehmen.

Vor jeder PZR sollte am Behandlungsstuhl deshalb erfragt werden, ob sich die Anamnese verändert hat. Daraus sind dann entsprechende Rückschlüsse zu ziehen. Gerade bei jüngeren Menschen sollte vor allem auch der Konsum von Shisha-Tabak oder Drogen hinterfragt und bei Schäden an Schleimhaut und Zahnschmelz in Betracht gezogen werden.

Lippen nicht vergessen

Auch die Lippen müssen bei der Inspektion der Mundhöhle berücksichtigt werden, denn sie bilden einen natürlichen Infektionsschutz. Sind sie verletzt, dienen sie hingegen Bakterien, Viren und Pilzen als Eintrittspforte in den Körper. Die Lippenhaut besitzt eine extrem dünne Hornhautschicht und einen reduzierten Hydrolipidfilm, d. h., hier sind nur wenig Talgdrüsen sowie keine Schweißdrüsen und Melanozyten vorhanden. Darum reagiert die Haut besonders empfindlich

auf äußere Einflüsse wie kalte Temperaturen und Heizungsluft. Diese äußeren Einflüsse können zu Trockenheit, Rissen und Rhagaden führen. Dieselben Symptome können jedoch auch auf einen Nährstoffmangel (Eisen, Vitamin B12) hinweisen. Gerade bei Rauchern sollte auf Hautveränderungen an der Lippe geachtet werden, weil hier direkter Hautkontakt mit schädigenden Substanzen vorliegt.

Zungendiagnostik

Auch die Zunge gibt uns Aufschluss über den Gesundheitszustand des Patienten: Nicht nur färbende Nahrungs- und Genussmittel sowie verschiedene Medikamente beeinflussen die Zunge. Zungenbeläge sowie Veränderungen von Form und Farbe können auch auf verschiedene organische Störungen oder Allgemeinerkrankungen hinweisen. Unter Umständen sind sie sogar Anzeichen für ein Zungenkarzinom – denn bösartige Tumore treten besonders häufig an Zunge und Mundboden auf. Deshalb ist es wichtig, den Patienten bei jeder PZR die Zunge herausstrecken zu lassen, um auch den Mundboden gut einsehen zu können.

Durchführung der oralen Inspektion

Zur Durchführung einer oralen Inspektion empfiehlt sich ein Standardinstrumentarium aus Lupenbrille, Grundbesteck, PA-Sonde und Wattestäbchen.

Auf diese Dinge sollten Sie bei der Inspektion achten:

- Infektionen an der Lippe
- White Spots, Kariesbildung, Erosionen
- Gingivitis, PA
- Mundtrockenheit, Mundgeruch
- Pilzinfektionen (*Candida albicans*)
- Blutungen der Schleimhäute in Verbindung mit Zahnersatz
- Scharfe Kanten
- Überstehende Füllungen
- Desquamationen
- Schleimhautveränderungen

Unklare Veränderungen müssen immer schriftlich dokumentiert, mit einem Bild festgehalten und mit dem Behandler abgeklärt werden. Nicht selten entpuppen sich scheinbar harmlose Auffälligkeiten, die zunächst nach einer homogenen Leukoplakie aussehen, nach histologischer Untersuchung als ein Plattenepithelkarzinom der Mundhöhle im frühen Stadium (Carcinoma in situ).

Generell sollten traumatische Läsionen und Entzündungen nach zehn bis 14 Tagen abgeheilt sein. Vereinbaren Sie deshalb nach dieser Zeitspanne einen Kontrolltermin mit dem Patienten, ohne ihn zu verunsichern. Dennoch sollte seine Aufmerksamkeit für die Schleimhautveränderung geschärft werden.

Erfahrungswerte wichtig

Es ist in der PZR nicht wichtig, genau zu erkennen, welche Veränderungen in der Mundhöhle vorliegen. Vielmehr sollte man ein Gespür dafür entwickeln, wenn etwas von der normalen Situation abweicht. Hierfür braucht es jedoch Wissen und Erfahrung. Die PZR sollte darum stets nur von qualifiziertem Personal durchgeführt werden. Außerdem ist es sinnvoll, dass Röntgenaufnahmen oder Kontrolluntersuchungen stets separat oder im Anschluss an die PZR terminiert werden, damit immer genügend Zeit für die Inspektion und Zahnreinigung zur Verfügung steht.

Fazit: Inspektion ist gut für die Patientenbindung

Die individuelle PZR ist immer weit mehr als nur eine Reinigung der Zähne: Veränderungen zu erkennen, kann Ihre Patienten vor ernsthaften gesundheitlichen Folgen bewahren. Der Patient spürt zudem die intensive Betreuung und dass Sie sich Zeit für ihn nehmen. Dadurch fühlt er sich wertgeschätzt. Vertrauen und Zufriedenheit wachsen – und zufriedene Patienten sind letztendlich die beste Werbung für die Praxis.

Abbildungen: © DH Birgit Schlee



Welche Hinweise müssen an den Patienten im Beratungsgespräch nach der oralen Inspektion gegeben werden?

Autorentipp

Der Patient sollte während der Beratung eine kurze, klar und verständlich formulierte Zusammenfassung zur seiner aktuellen Mundsituation erhalten und die Veränderungen und Auffälligkeiten sollten ihm sofort mitgeteilt sowie im Mund gezeigt werden, aber ohne ihn zu verängstigen. Sinnvoll ist es, ihn über mögliche weitere Maßnahmen zur Verbesserung seiner Mundhygiene bzw. mögliche Therapieschritte aufzuklären.

Birgit Schlee

Schlee Dentalhygiene
Arndtstraße 23, 74074 Heilbronn
Tel.: +49 7131 4053593
info@schlee-dentalhygiene.de
www.schlee-dentalhygiene.de



© Diary of my Dream Photography