

Interdisziplinäre Therapie einer vermeintlich rezidivierenden Epulis

Dr. med. dent. Christoph Schoppmeier, Dr. Sonja Derman

Zahnärztliche Diagnosen entstehen stets durch die zusammenfassende Gesamtschau und die Beurteilung der erhobenen Befunde. Vor allem für Neoplasien im Mundbereich ist eine zweifelsfreie Diagnose in Anbetracht möglicher Folgeschäden wichtig. Im Idealfall fügen sich unsere erhobenen Einzelbefunde zu einem einheitlichen Gesamtbild zusammen und lassen nur eine einzige sichere Diagnose zu. Aus Erfahrung wissen wir jedoch, dass solche eindeutigen Diagnosen eher selten als die Regel sind, da sich unterschiedliche Krankheitsbilder zum Teil sehr stark ähneln. Somit können nicht in allen Fällen sichere Diagnosen auf Anhieb herausgearbeitet werden. Der vorliegende Fallbericht stellt das interdisziplinäre Management einer vermeintlichen Epulis granulomatosa an einem Unterkiefermolar dar.

Ein seit vielen Jahrzehnten gewählter Ansatz ist die systematische Diagnostik, um seine Beurteilung auf Grundlage der evidenzbasierten Medizin zu treffen.¹ Nach dem Erstkontakt kann anhand der Anamnese und der klinischen Untersuchung eine erste Arbeitsdiagnose erstellt werden. Diese stellt den Ausgangspunkt für das weitere Vorgehen dar. Das primäre

Ziel besteht nun darin, ergänzende Informationen (z. B. Röntgenaufnahmen, Laboruntersuchungen, Histopathologie) zu sammeln, die entweder die Arbeitsdiagnose bestätigen oder negieren. In der Regel bedarf es für eine sichere Diagnostik mehrerer solcher Schritte und unterschiedlicher Informationsquellen. Essenziell ist es hierbei, die Bedrohlich-

keit und die Therapierbarkeit möglicher Differenzialdiagnosen zu beachten. Neoplasien im Mundbereich sollten zeitnah interdisziplinär abgeklärt werden. Vor allem, wenn sich keine kurzfristige Remission einstellt. Trotz aller Anstrengungen und modernster Technologien sind Fehldiagnosen nie vollständig auszuschließen. Gemeinsame Begutachtungen

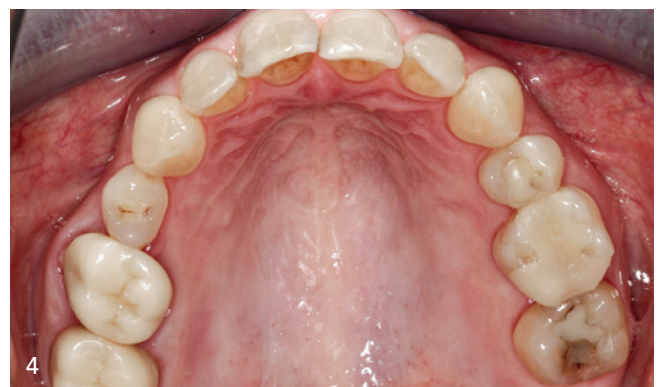
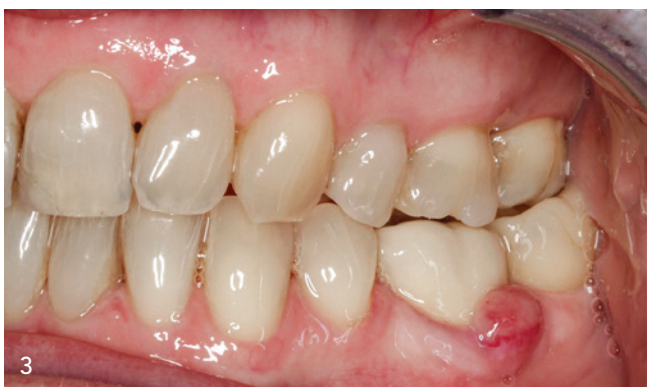
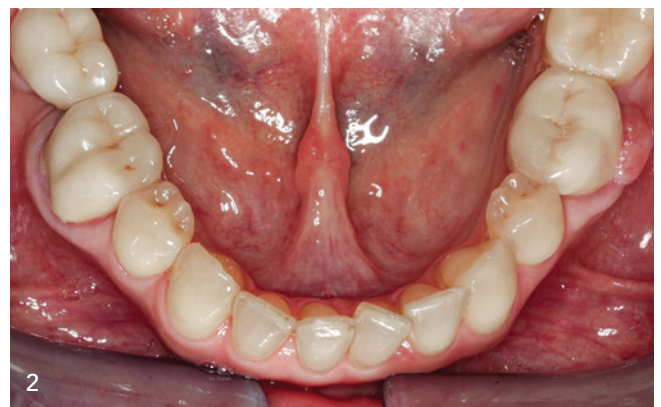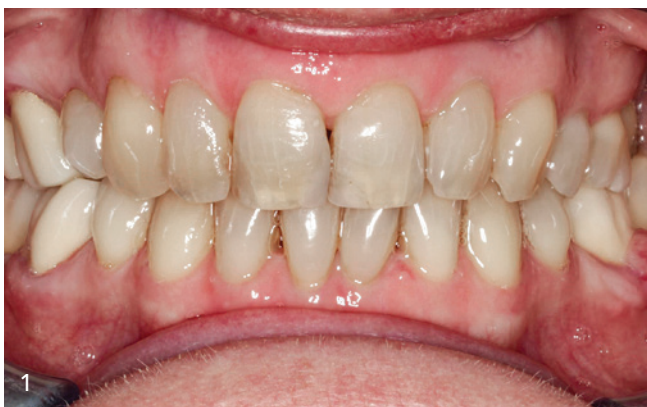Abb. 1–4: Intraorale Sicht der Ausgangssituation mit einer bukkal rezidivierenden entzündlichen Gingivavergrößerung in Regio 36

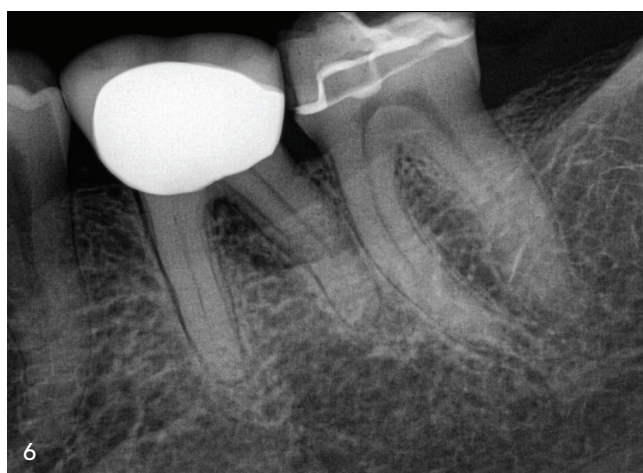
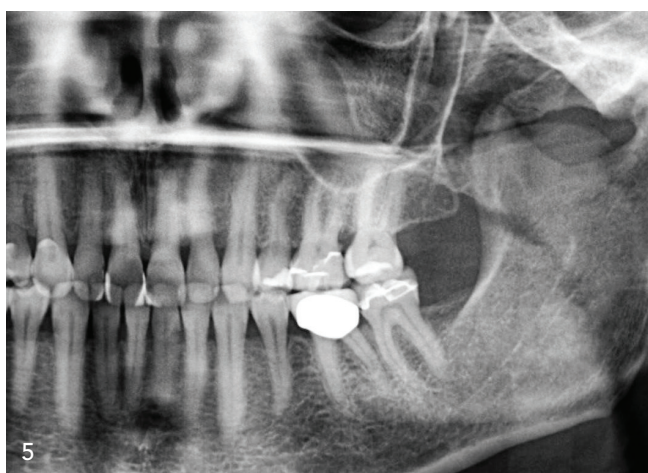


Abb. 5 und 6: Die Röntgenaufnahmen zeigen eine interradikuläre Aufhellung mit angrenzendem Knochenverlust.

und Überweisungen sollten bei Therapie-resistenz oder Diagnoseunsicherheiten in Erwägung gezogen werden. Ein gemeinschaftlicher Austausch bringt zumeist viele neue Impulse und kann in vielen Fällen sehr hilfreich sein.

Fallbericht

Im Dezember 2019 stellte sich die 52-jährige Patientin erstmalig mit einer Überweisung zur Weiterbehandlung einer rezidivierenden Epulis in der parodontologischen Sprechstunde vor. Sie litt unter einer bukkal rezidivierenden entzündlichen Gingivavergrößerung in Regio 36

(Abb. 1–4). Bisherige Resektionen, z. T. mittels Laser, zeigten nur vorübergehende Beschwerdefreiheit. Nach wenigen Monaten entwickelte sich die Läsion erneut.

Der alio loco durchgeführte histologische zytologische Befundbericht vom Oktober 2019 wies ein 8x5x3mm großes Gewebestück auf. Teils ulzerierte und fibrinbedeckte plattenepitheliale Schleimhaut mit einer chronischen granulierenden Entzündung sowie reaktiver Plattenepithelhyperplasie waren ersichtlich. Die klinische Verdachtsdiagnose einer Epulis war mit dem histologischen

Befund vereinbar, zeigte aber nicht die typischen Charakteristika.

Die Allgemeinanamnese der Patientin war bis auf eine Penicillinallergie unauffällig. Sie nahm keine Medikamente und litt auch nicht unter anderen Erkrankungen. Im Anschluss erfolgte die Begutachtung des Zahnes 36. Klinisch imponierte eine bukkale Gewebewucherung mit einer Ausdehnung von ca. 8x5 mm, die breitbasig dem marginalen Gingivrand auflag. Zahn 36 zeigte eine negative Vitalität auf (Test mittels CO₂-Schnee) und war zudem perkussionsempfindlich. Die Palpation war negativ, ebenso bestand kein Loslassschmerz und keine erhöhte Mobilität. Die Taschentiefe betrug distal ca. 5 mm, zentrobukkal lag ein Furkationsbefall Grad I vor. Der Zahn wurde im März 2018 mit einer Verblendmetallkeramikkrone (VMK) versorgt. Die Okklusion war regelrecht, jedoch erwies sich der Kronenrand als überschüssig (positive Stufe bukkal), der als Plaque-rententionsquelle fungierte. Die Mundhygiene war dennoch als gut einzustufen. Röntgenologisch wurde eine interradikuläre Aufhellung mit angrenzendem Knochenverlust detektiert (Abb. 5 und 6).

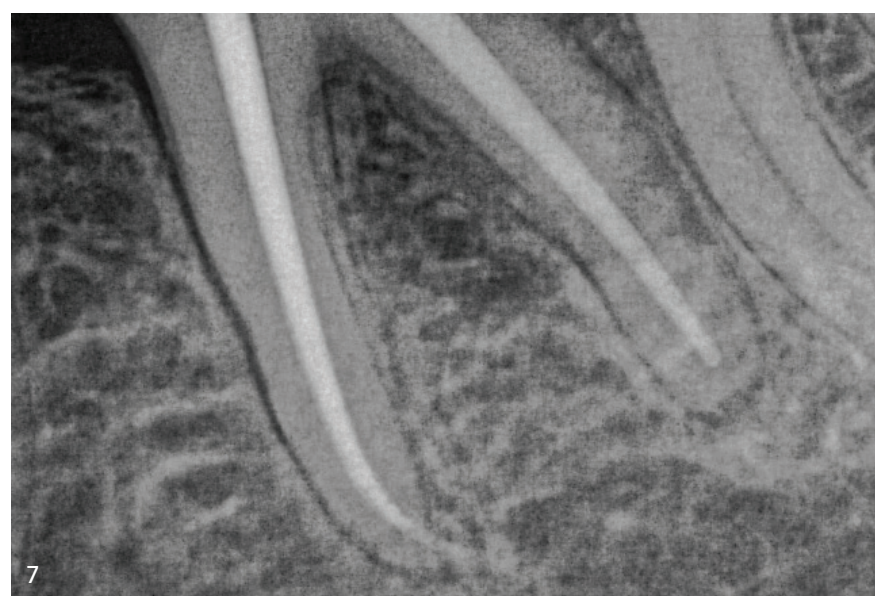


Abb. 7: Die röntgenologische Masterpoint-Aufnahme

Sämtliche Befunde wurden im interdisziplinären Zahnerhaltungs-Board diskutiert. Da bisherige chirurgische Resektionen und Mundhygienemaßnahmen nicht zum gewünschten Therapieziel geführt hatten, wurde die Diagnose Epulis

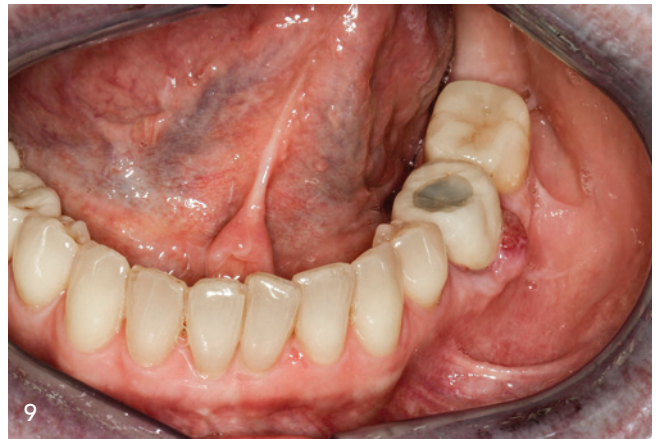
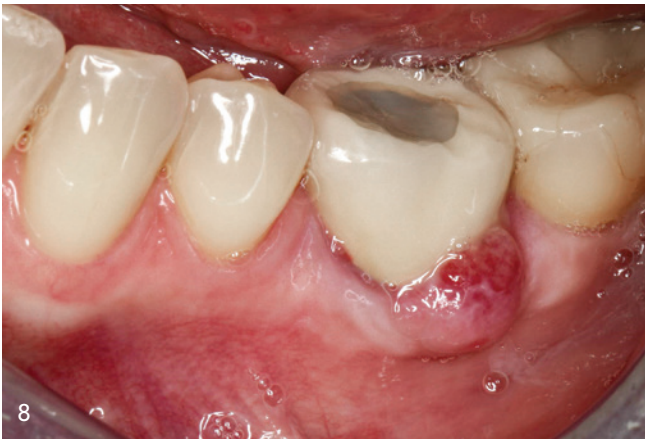
Abb. 8 und 9: Der Zahn wird durch eine dentinadhäsive Kompositrestauration verschlossen.

granulomatosa infrage gestellt. Gegen die Epulis sprach die hohe und schnelle Rezidivrate, die hauptsächlich bei der Epulis gigantozellularis auftritt, jedoch zeigte sich histopathologisch kein Hinweis hierfür.² Klinisch ergaben sich eindeutige Anhalte für eine möglichen endodontischen Entstehungseinfluss. Modifizierend könnte die positive Stufe am bukkalen Kronenrand ein Risikofaktor für die Gewebsvermehrung bei dem chronischen Entzündungsgeschehen gewesen sein. Die Auswertung der klinischen und röntgenologischen Befunde führte zu der Diagnose einer am Gingivarauf tretenden exophytisch wachsenden Fistel, ausgehend vom Furkationsbereich des devitalen Zahnes 36.

Deshalb wurde im Board besprochen, zunächst den Kronenrand zu glätten und eine adäquate orthograde Wurzelkanalbehandlung „State of the Art“ durchzuführen. Gegebenenfalls würden damit bereits die lokalen Reizfaktoren beseitigt werden.

Die Patientin wurde im Rahmen der partizipativen Entscheidungsfindung³ über den Befund, die Prognose und die mög-

lichen Risiken der verschiedenen Therapieoptionen aufgeklärt.

Es standen folgende unterschiedliche Therapiemöglichkeiten für den Zahn 36 zur Auswahl:

- abwartende Haltung mit wahrscheinlicher Progredienz der Symptomatik
- erneute Resektion der Läsion (hohe Rezidivrate)
- orthograde Wurzelkanalbehandlung und Kronenrandglättung
- Extraktion und Lückenschluss mittels Implantat oder Brücke

Die Patientin entschied sich für eine orthograde Wurzelkanalbehandlung mit Kompositdeckfüllung und Kronenrandglättung.

Behandlungsverlauf der ersten Sitzung

Um für eine ausreichende Tiefendesinfektion zu sorgen, wurde die Behandlung auf zwei Sitzungen aufgeteilt. Da die Patientin eine Anästhesie wünschte und eine erhöhte Schmerzempfindlichkeit angab, wurde eine konventionelle Leitungsanästhesie (Articain, 1:100.000) durchge-

führt. Im Anschluss wurde ein steriles und geordnetes Arbeitsumfeld geschaffen, in dem der betroffene Zahn mittels latexfreiem Kofferdam isoliert wurde und mögliche Undichtigkeiten mit flüssigem Kofferdam abgedeckt wurden.⁴

Da der Zahn bereits überkront war, wurde im Vorfeld der Isolierung die Zahnachse analysiert, um das Risiko einer iatrogenen Perforation auf ein Minimum zu senken. Es wurde eine klassische Trepanationsöffnung für den Zahn 36 gewählt, da dieser bereits mit einer VMK-Krone versorgt war. Der zurzeit kontrovers diskutierte minimalinvasive Truss-Access war,⁵ nach Meinung der Autoren, auch in diesem Fall nicht indiziert, da ein geradliniger Zugang zum Wurzelkanalsystem für eine adäquate Wurzelkanalaufbereitung und Desinfektion samt Dentikelentfernung notwendig war.

Während der Trepanation ergab sich eine kleine Komplikation, aufgrund eines vorhandenen adhären, laminären Dentikels⁶, welcher das gesamte Pulpakavum ausgefüllt hatte. Zur genauen Abgrenzung zwischen Dentin und Denti-

	MESIOBUKKAL	MESIOLINGUAL	DISTAL
ISO-Größe	#25	#25	#40
Taper	.08	.08	.06
Arbeitslänge AL	20 mm	20,5 mm	19 mm

Tab. 1: Endgültige Aufbereitungsparameter der Wurzelkanäle

kel wurde die Pulpakammer mit NaOCl überflutet und danach getrocknet. Der bernsteinfarbene Dentikel konnte nun gut vom umgebenden Gewebe abgegrenzt werden. Danach wurde er unter Zuhilfenahme von Muncé-Bohrern schonend abgetragen. Nach und nach kam die typische Landkarte des Pulpabodens zum Vorschein, der zuvor verschleiert worden war. Die vollständige mechanische Entfernung des Dentikels war notwendig, damit sämtliche Wurzelkanäle initial aufgefunden werden konnten und damit potenzielle Dentikelfragmente nicht zu einer Verblockung der Kanäle geführt hätten.

Dann wurden sämtliche infizierte Dentinareale und Dentinüberhänge ebenfalls mechanisch entfernt und die Pulpakammer ausgiebig mit NaOCl desinfiziert, da generell die größte Bakterienlast in der Pulpakammer zu finden ist.⁷ Hierdurch konnte eine mögliche Keimverschleppung von koronal nach apikal verhindert werden.

Die nun konisch geschaffene Trepanationsöffnung und der vorherrschende geradlinige Zugang zum Wurzelkanalsystem führten im weiteren Behandlungsverlauf zu einer spannungsfreien Instrumenteninsertion und reduzierten mögliche weitere Komplikationen. Die Wurzelkanäleingänge wurden mittels Micro-Opener ertastet und initial mittels Orifice Shapern (Opener .08, Komet Dental) im koronalen Anteil konisch erweitert. Es zeigte sich, dass nicht nur die Kronenpulpa, sondern bereits auch die Wurzelpulpa nekrotisiert war. Die drei Wurzelkanäle (mesiobukkal/mesiolingual/distal) wurden mit einer reziprok arbeitenden Feile ISO 25.08 (RECIPROC blue, VDW) auf zwei Drittel der Arbeitslänge aufbereitet. Dies erfolgte unter permanenter Anwesenheit von hochvolumigen NaOCl-Spülungen, um einerseits die Bakterienlast weiter zu reduzieren und andererseits möglichen Dentinimpaktionen bzw. Smearlayer-Bildung entgegenzuwirken. Nachdem die Wurzelkanäle erweitert und bereits teildesinfiziert waren, konnten nun mithilfe einer 10er K-Feile die drei Wurzelkanäle auf Patency-Länge⁸ sondiert und die Arbeitslängen endometrisch mit einem Apex-

locator (EndoPilot, Komet) bestimmt werden. Der Gleitpfad wurde ebenfalls mit einer reziprok arbeitenden Feile ISO 12,5 (R-Pilot, VDW) durchgeführt. Somit wurden die Grundvoraussetzungen für die endgültige Wurzelkanalaufbereitung geschaffen, die mit den zuvor verwendeten reziproken Feilen ISO 25.08 durchgeführt wurde.

Die gesamte mechanische Aufbereitung wurde durch ein ausgiebiges Spülprotokoll begleitet. Zur Tiefendesinfektion kam zunächst Natriumhypochlorit (3%) zum Einsatz.⁹ Die Effektivität der bakterienreduzierenden Wirkung wurde durch die zusätzliche Anwendung einer Ultraschallaktivierung gesteigert (EDDY, VDW).^{10,11} Des Weiteren sind der entstandene Smearlayer und die Dentinspäne durch Ethylendiamintetraessigsäure (17% EDTA) wirkungsvoll entfernt worden.¹² Tabelle 1 zeigt die endgültigen Aufbereitungsparameter.

Zwischen den einzelnen Aufbereitungsschritten wurde stets die Kanaldurchgängigkeit (Patency) überprüft. Die Kontrolle der formgebenden Aufbereitung erfolgte mit einer Handfeile (NiTi K-Feile, .02, mesial ISO 30, distal ISO 45). Kalziumhydroxid ($\text{Ca}[\text{OH}]_2$) wurde als medikamentöse Zwischeneinlage in die Wurzelkanäle eingebracht und der Zahn mit Cavit und einer Kompositdeckfüllung bakterien dicht verschlossen.¹³⁻¹⁵

Behandlungsverlauf der zweiten Sitzung

Nach einer Wartezeit von ca. vier Wochen erfolgte die zweite Sitzung der Wurzelkanalbehandlung. Die Patientin gab an, dass das vorherige „Missgefühl“ rückläufig sei, außerdem stellte sie bereits eine Verkleinerung der Läsion fest. Das Ziel der zweiten Sitzung bestand in der Abschlussdesinfektion und der dreidimensionalen Obturation der Wurzelkanäle mit anschließender Kronenrandglättung. Der Zahn wurde auch in dieser Sitzung wieder vollständig trockengelegt. Die medikamentöse Zwischeneinlage wurde durch den Einsatz von ultraschallaktiviertem NaOCl effektiv und schnell. Formkongruente Guttapercha-Masterpoints wurden in alle Wurzelkanäle eingepasst. Diese zeigten einen „tug back“-Effekt und die Länge wurde röntgenologisch mittels Masterpoint-Aufnahme (Abb. 7) verifiziert.

Im Anschluss erfolgte eine weitere NaOCl-Spülung, bevor die Kanäle abschließend mit Ethanol gespült wurden. Danach wurden die Wurzelkanäle mit passenden Papierspitzen getrocknet und mit einem biokeramischen Sealer (CeraSeal, Komet) benetzt. Die Masterpoints wurden ebenfalls mit Sealer beschickt und eingebracht. Die Wurzelkanäle wurden downpack und backfill gefüllt.¹⁶

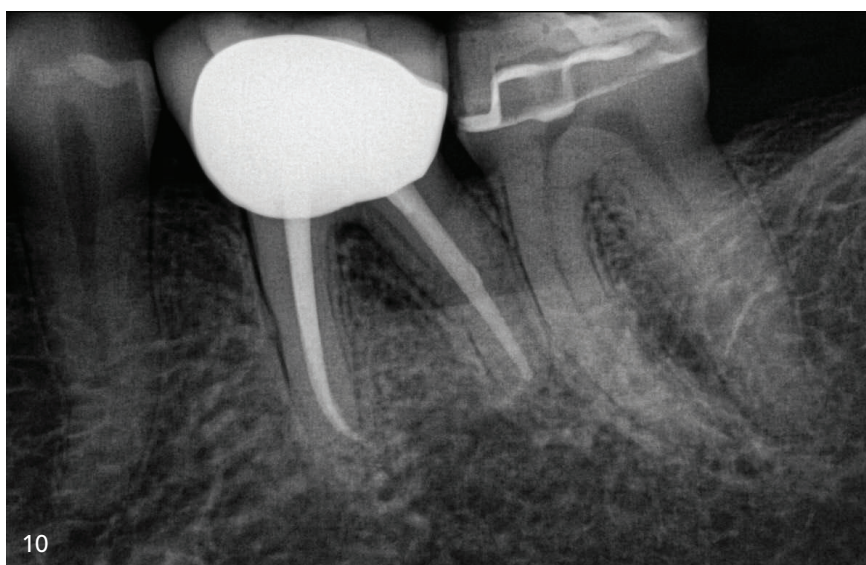


Abb. 10: Röntgenkontrollaufnahme von Zahn 36

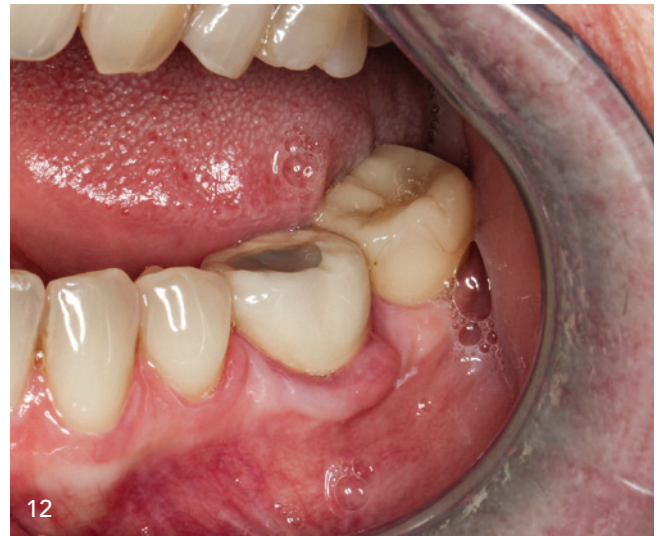
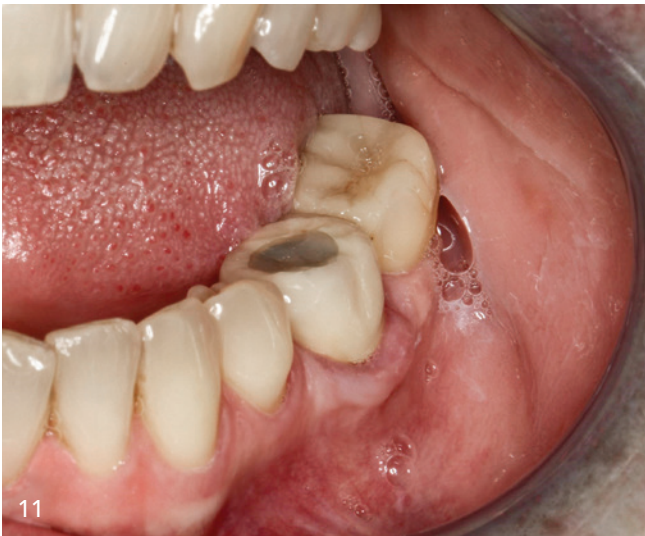
Abb. 11 und 12: Intraorale Ansicht der Situation nach abgeschlossener Behandlung

Wie im Vorfeld besprochen, wurde der Zahn mittels Kompositdeckfüllung post-endodontisch versorgt. Langfristig ist eine Erneuerung der Krone anzustreben. Für die Deckfüllung wurden sämtliche Sealer-Reste mit Alkohol aus der Kavität entfernt und die Dentinwände aufgefrischt, um für eine regelrechte Ausbildung der Hybridschicht zu sorgen.¹⁷ Die Anfrischung erfolgte mit einem diamantierten Schleifkörper unter Wasserkühlung. Danach konnte der Zahn durch eine dentinadhäsive Kompositrestauration (Ceram.x Spectra, Dentsply Sirona) verschlossen werden (Abb. 8 und 9). Nach Abnahme des Kofferdams und Ausarbeitung der Deckfüllung wurde die positive bukkale Kronenstufe mittels diamantierter Finierer geglättet und im Anschluss poliert.

Erst jetzt erfolgte die Röntgenkontrollaufnahme des Zahnes (Abb. 10). Hierbei wurde ersichtlich, dass die Wurzelkanäle formkongruent aufbereitet und gefüllt wurden. Durch die bakteriedichte Deckfüllung und die Kronenrandglättung wurden die Voraussetzungen für eine mögliche Heilung der reaktiven Läsion geschaffen. Abschließend wurde ein weiterer Kontrolltermin mit der Patientin vereinbart.

Nach einem weiteren Monat stellte sich die Patientin wieder in unserem Klinikum vor. Sie berichtete über eine starke Volumenreduktion der Läsion. Es zeigte

sich eine deutliche Remission mit entzündungsfreiem, blassem Margo gingivae (Abb. 11 und 12). Die Patientin war mit der Situation sehr zufrieden und nach langer Zeit endlich beschwerdefrei.

Fazit

Gewebeproliferationen bzw. Neoplasien im Mundbereich sind eher selten und bedürfen einer zeitnahen und vollumfänglichen Abklärung, um frühzeitig maligne Läsionen zu identifizieren. Einige Epuliden machen einen großen Anteil derartiger Neoplasien aus. Eine chirurgische Resektion und anschließende Pathologie stellt das Standardprozedere dar. Daher war die Ersttherapie mit Resektion der Läsion und Verdachtsdiagnose einer Epulis naheliegend. Aufgrund des sehr schnell auftretenden Rezidivs der Läsion und der klinisch atypischen Darstellung der Läsion wurde per Ausschlussdiagnostik als Ursache dieser entzündlich reaktiven Neoplasie ein devitaler Zahn identifiziert. Die klinisch eine Epulis imitierende Läsion war eine über die Furkation im Bereich der marginalen Gingiva exophytische und breitbasig wachsende Fistel.

Dieser Fall zeigt eindrücklich, dass es von Bedeutung ist, die Ursache zu erforschen und danach sinnhafte Therapiemöglichkeiten zu identifizieren. Eine ausführliche klinische und röntgenologische Beurtei-

lung des parodontalen sowie endodontischen Zustandes ist sehr empfehlenswert. Wie in diesem Fallbeispiel gezeigt, können durch interdisziplinären Informationsaustausch auch komplizierte Fälle zielführend therapiert werden.

Literatur

Literatur kann bei der Redaktion angefordert bzw. über den QR-Code abgerufen werden.



DR. MED. DENT. CHRISTOPH SCHOPPMEIER

DR. SONJA DERMAN

Uniklinik Köln
Poliklinik für Zahnerhaltung
und Parodontologie
Kerpener Straße 32
50931 Köln
christoph.schoppmeier@uk-koeln.de
sonja.derman@uk-koeln.de

INTERNATIONAL BLOOD CONCENTRATE DAY

ONLINE-ANMELDUNG/
KONGRESSPROGRAMM



www.bc-day.info

16. September 2022
Frankfurt am Main – Raddison Blu Hotel

Jetzt
anmelden!

Wissenschaftliche Leitung:
Prof. Dr. Dr. Dr. Shahram Ghanaati/
Frankfurt am Main