



Kieferorthopädischer Lückenschluss als Methode der Wahl bei Nichtanlagen und Zahnverlust

Ein Beitrag von Prof. Dr. Dr. h.c. Dirk Wiechmann, Fachzahnarzt für Kieferorthopädie, Bad Essen.

Die Möglichkeiten des kieferorthopädischen Lückenschlusses von distal im Oberkiefer sind ähnlich weitreichend wie im Unterkiefer (Teil 1). Bei nachgewiesener Weisheitszahnanlage sollte dieser kieferorthopädische Ansatz immer als eine differenzialtherapeutische Variante mitberücksichtigt werden. In diesem Beitrag werden kieferorthopädische Lösungen bei häufig vorkommenden klinischen Situationen vorgestellt und diskutiert.

Abb. 1a–i: 17-jährige Patientin mit bereits extrahiertem Zahn 26 und angelegtem Weisheitszahn 28. Zum Lückenschluss von distal wurde eine vollständig individuelle linguale Apparatur in Kombination mit Minischrauben eingesetzt. **Abb. 1j–n:** Nach der Ausformung beginnt der Lückenschluss am .016" x .024" Stahlbogen. Dieser ist im zweiten Quadranten seitlich gerade, um einen bogengeführten Lückenschluss zu ermöglichen. Die Doppelkabelmechanik zieht direkt zu den Schraubenköpfen (direkte Mechanik). Die Zugbelastung sollte 150–200 cN nicht überschreiten. **Abb. 1o–w:** Am Ende der festsitzenden Behandlung ist die Extraktionslücke durch eine körperliche Zahnbewegung von distal geschlossen, deshalb hat sich die Oberkiefermitte nicht nach links verschoben. Der Weisheitszahn ist bereits im Durchbruch. Die Seitenverzahnung ist exzellent!

Teil 2: Lückenschluss im Oberkieferseitenzahnbereich

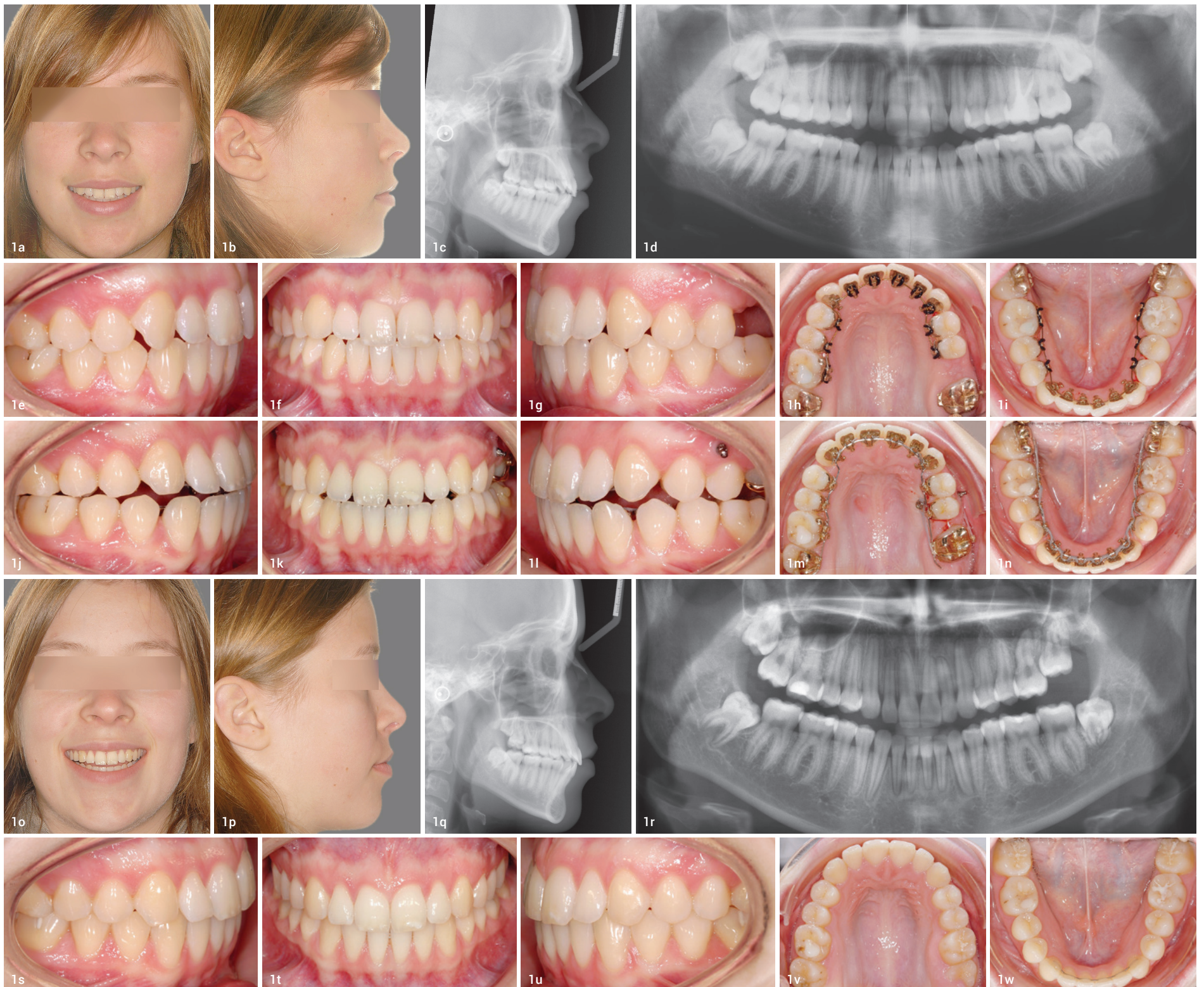Im Gegensatz zum Lückenschluss im Unterkiefer, der im Regelfall nur sinnvoll ist, wenn in dem jeweiligen Quadranten eine Weisheitszahnanlage vorhanden ist, kann ein Lückenschluss bei fehlenden Schneidezähnen oder Prämolaren im Oberkiefer im Einzelfall auch bei nicht angelegtem Weisheitszahn eine gute Lösung sein, da somit der zweite Molar im Ge-

genkiefer nicht antagonistisch wird. Bei fehlendem ersten Molaren und nicht angelegtem Weisheitszahn macht die Mesialisierung des zweiten Molaren im Oberkiefer im Regelfall allerdings keinen Sinn, da dies zu einer wesentlichen Verkürzung der Zahnreihe führen würde. Im Unterkiefer wird ein Lückenschluss von distal mit lingualem

Apparaturen im Regelfall durch den gleichzeitigen Einsatz einer Herbst-Apparatur unterstützt (Klang et al. 2018). Bei kleineren Mesialisierungstrecken und kooperativen Patienten kann auch der Einsatz intermaxillärer Klasse II-Gummizüge einen Lückenschluss von distal ermöglichen. Im Gegensatz dazu wird für einen effizienten und komplikations-

losen Lückenschluss von distal im Oberkiefer neben Klasse III-Gummizügen auch eine skeletale Verankerung eingesetzt. Diese kann mittels interradikulärer oder mittig palatinaler Minischrauben erfolgen. Bei interradikulär gesetzten Minischrauben entfällt die in einigen Fällen relativ aufwendige Suprakonstruktion (Berens et al. 2006, Wiechmann et al. 2007).

„Auch bei Nichtanlagen im Oberkieferseitenzahnbereich ist der kieferorthopädische Lückenschluss in vielen Fällen die Methode der Wahl.“



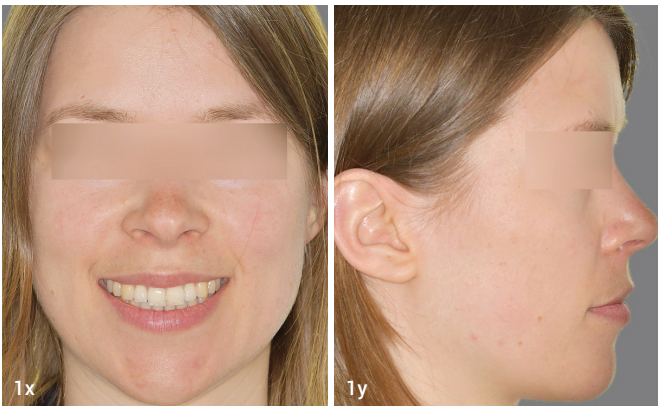
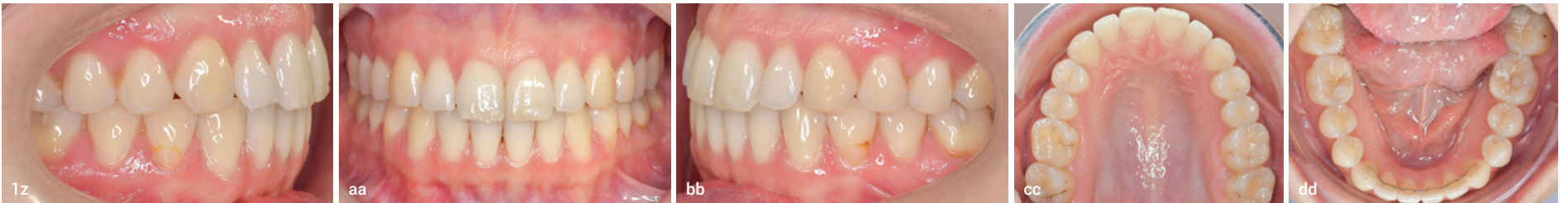
Abb. 1x–dd: Zwölf Jahre nach dem Abschluss der festsitzenden kieferorthopädischen Behandlung werden die Vorteile der kieferorthopädischen Lösung zunehmend deutlich. Der Weisheitszahn im zweiten Quadranten hat sich eingestellt und komplettiert die Zahnreihe im Oberkiefer. In der Aufsicht erkennt man im Seitenvergleich spiegelbildähnliche Verhältnisse. Die Seitenverzahnung ist nach wie vor exzellent.



Lückenschluss von distal nach Verlust des ersten Molaren im Oberkiefer mit skelettaler Verankerung und direkter Mechanik

Bei nachgewiesener Weisheitszahn-anlage im betreffenden Quadranten ist der kieferorthopädische Lückenschluss nach dem Verlust des ersten oberen Molaren die Differenzialtherapie, die einer „Restitutio ad Integrum“ am nächsten kommt. Insbesondere bei jungen Patienten haben alle anderen Möglichkeiten neben einer deut-

lich höheren Invasivität den Nachteil einer ungünstigeren Langzeitprognose bei gleichzeitig deutlich höheren Kosten. In Fällen mit neutraler Bisslage muss der Lückenschluss ausschließlich von distal erfolgen. Beim Einsatz einer simplen skelettalen Verankerung mit interradikulären Minischrauben und direkter Mechanik verläuft der Lückenschluss von distal zuverlässig ohne relevante mechanotherapeutische Nebenwirkungen und auch ohne zusätzli-

che Anforderungen an die Mitarbeit des Patienten. Die Minischrauben werden im anterioren Bereich bukkal und palatinal interradikulär inseriert. Der Lückenschluss von distal erfolgt dann mithilfe einer Doppelkabelmechanik. Die Aktivierung sollte 150–200 cN pro Minischraube nicht überschreiten (Büchter et al. 2005 und 2006). Am seitlich geraden Stahlbogen (.016" x .024") erfolgt ein kontrollierter körperlicher Lückenschluss.

Klinisches Fallbeispiel 1

Die Abbildungen 1a bis dd zeigen eine jugendliche Patientin mit einer Molaren-Inzisiven-Hypomineralisation (MIH), die neben den mittleren oberen Schneidezähnen primär die ersten Oberkiefermolaren betraf. Der Zahn 26 war bereits endodontisch versorgt, aber trotzdem nicht beschwerdefrei und musste extrahiert werden. Zudem bestand ein Platz-

ANZEIGE

www.forestadent.com

Herzlichen Glückwunsch



McLaughlin Bennett Trevisi System

Im Mai 1997 wurde auf der AAO in Philadelphia die Bracket-Spezifikation als McLaughlin Bennett Trevisi-System eingeführt, welche inzwischen weltweit am häufigsten verwendet wird.



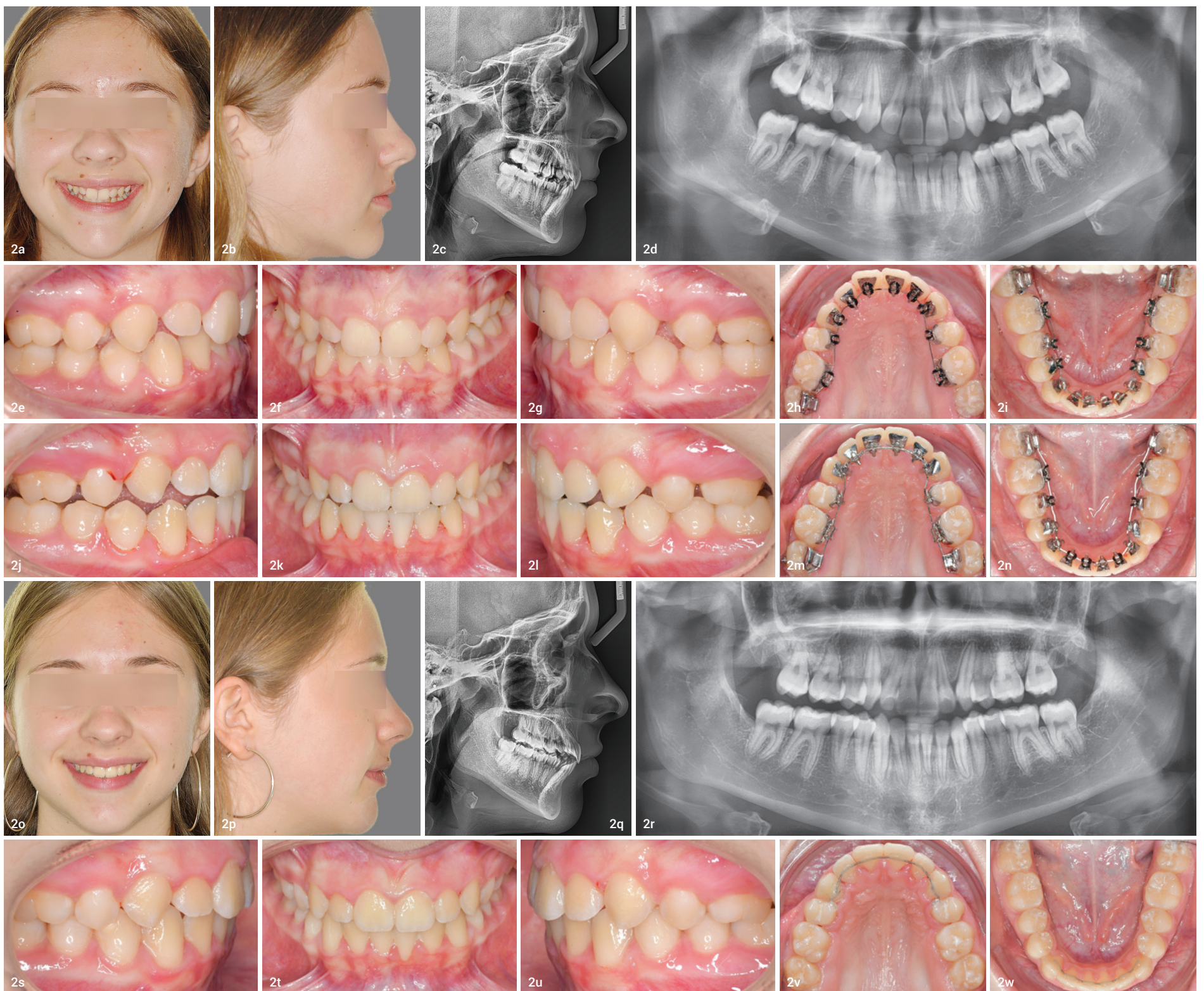

Abb. 2a–i: 14-jährige Patientin mit beidseits nicht angelegten oberen zweiten Prämolaren. Aufgrund der frühzeitigen Entfernung der Milchmolaren ist es zu einer bilateralen Aufwanderung gekommen. Unglücklicherweise hatte der Kieferchirurg nicht nur die vom Kieferorthopäden angewiesenen zweiten Milchmolaren im Oberkiefer entfernt, sondern zusätzlich auch noch die Weisheitszähne im selben Kiefer. **Abb. 2j–n:** Nach der Ausformung begann der Restlückenschluss mit Gummiketten am seitlich geraden .016" x .024" Stahlbogen. Unterstützend wurden zudem intermaxilläre Klasse III-Gummizüge eingesetzt. Der palatale Wurzelortorque im Oberkiefer sowie der linguale Wurzelortorque im Unterkiefer wurden mit Extratorque-Biegungen im anterioren Bereich der Stahlbögen (3-3) durchgeführt. Gerade in dieser Phase sind körperliche Zahnbewegungen notwendig, um ein qualitativ hochwertiges Behandlungsergebnis zu erzielen. **Abb. 2o–w:** Am Ende der aktiven Behandlung mit festsitzenden kieferorthopädischen Apparaturen waren die Behandlungsziele erreicht. Zu erkennen ist ein körperlicher Lückenschluss im Bereich der Nichtanlagen. Durch die kontrollierten Torquebewegungen im anterioren Bereich konnte ein normwertiger Interinziswinkel eingestellt werden. Die Seitenverzahnung am Tag der Entfernung der vollständig individuellen lingualen Apparatur ist exzellent!

mangel im Ober- und Unterkiefer mit frontal knappem vertikalen Überbiss. Die kieferorthopädische Behandlung wurde mit einer vollständig

sialisierung des zweiten Molaren kombiniert wurde. Zur Erhöhung der Verbundfestigkeit wurden die zweiten Molaren im Ober- und Unterkiefer mit einem okklusalen Pad

Nach zwanzigmonatiger Behandlungsdauer wurden die Therapieziele vollständig erreicht. Die stabilen und prognostisch günstigen Verhältnisse bei der Retentions-

orthopädischem Lückenschluss. Weder für die Patientin noch für den Versicherer ist es zu weiteren Folgekosten aufgrund des fehlenden ersten Oberkiefermolaren gekommen. Der Weisheitszahn konnte in dem betreffenden Quadranten belassen werden und komplettierte die Oberkieferzahnreihe.

„Für einen effizienten und komplikationslosen Lückenschluss von distal im Oberkiefer wird neben Klasse III-Gummizügen auch eine skelettale Verankerung eingesetzt. Diese kann mittels interradiärer oder palatinaler Minischrauben erfolgen.“

individuellen lingualen Apparatur (VILA) durchgeführt, die wegen der zu Beginn bestehenden bilateral neutralen Bisslage mit interradiären Minischrauben zur Me-

beklebt. Diese werden gegen Ende der Behandlung entweder eingeschliffen oder vorzeitig entfernt, um ein optimales Settling zu ermöglichen.

kontrolle zwölf Jahre nach Ende der festsitzenden kieferorthopädischen Behandlung unterstreichen die Überlegenheit des Behandlungskonzepts mit kiefer-

Lückenschluss von distal bei nicht angelegten zweiten Prämolaren im Oberkiefer

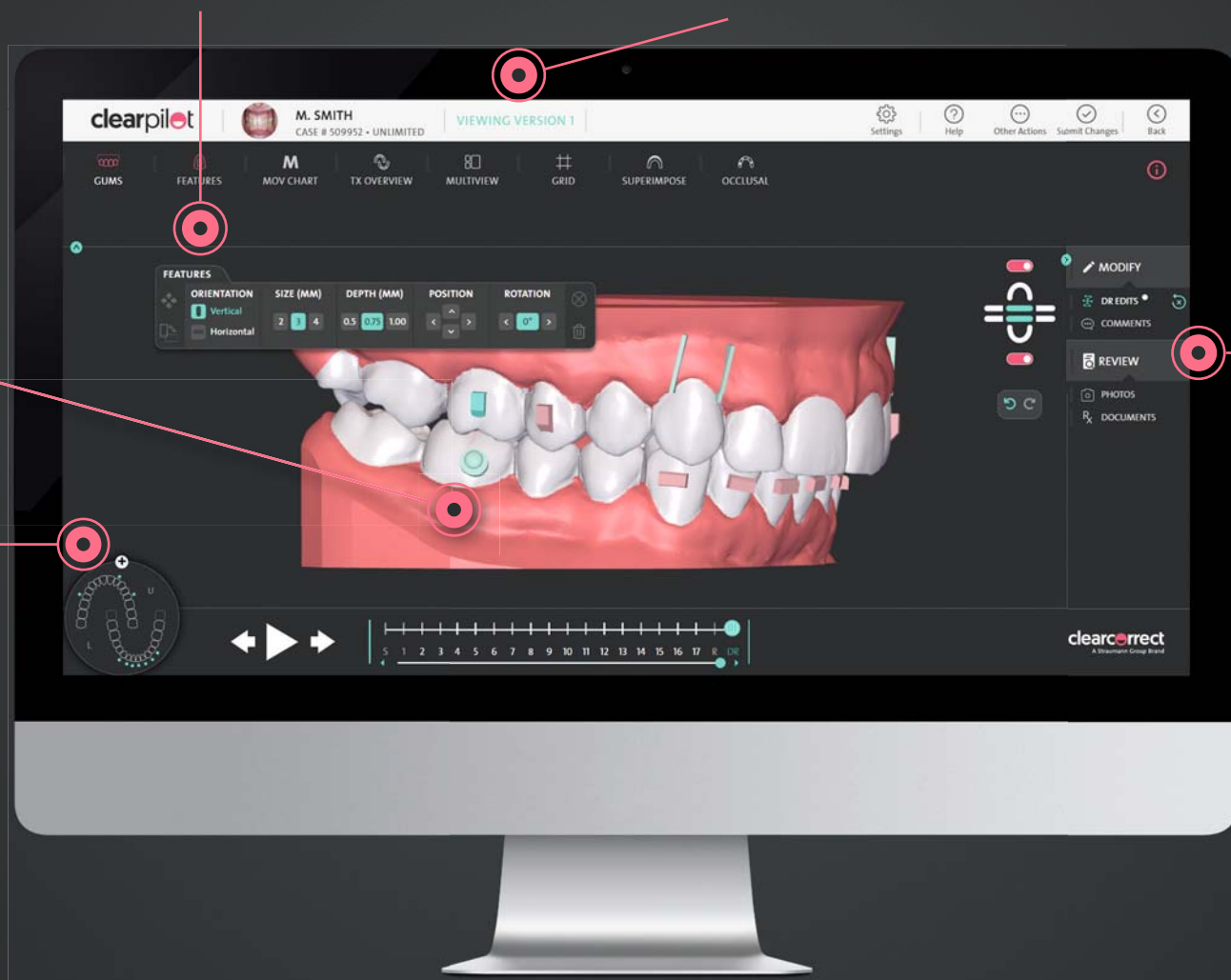Eine frühzeitige Therapieentscheidung und vorausschauendes Handeln kann bei nicht angelegten zweiten Prämolaren die kieferorthopädische Behandlung deutlich vereinfachen und deren Dauer ver-

3D-Dialogtool für Zahnbewegungen,
Attachments, BiteRamps und CutOuts

In-App Navigation zu
vorherigen Planungsversionen

**Button CutOuts
und Elastic Slits**
für komplexe
kieferorthopädische
Bewegungen

**Zahnbewegungs-
anzeige**
Darstellung der
Anzahl der bewegten
Zähne pro Step



Übersicht
Verschreibung, Fotos,
Röntgenbilder, Scans –
alles auf einen Blick

Entdecken Sie die Innovationen von ClearPilot® 4.0 ...bald bei do digital orthodontics verfügbar

Mit der neuesten Version der ClearCorrect® 3D-Behandlungsplanung ClearPilot® 4.0 können Sie demnächst BiteRamps, CutOuts und Elastic-Slits anfordern bzw. in der Software mittels der Doktormodifikationen selbst am 3D-Modell platzieren. Die CutOuts und Elastic-Slits erlauben Ihnen mehr Kontrolle bei der Verankerung komplexer kieferorthopädischer Bewegungen während der Behandlung von Teenagern, Klasse II oder Klasse III Malokklusionen.

BiteRamps entschlüsseln insbesondere bei Tiefbissen die Seitenzahnokklusion und fördern eine gewünschte posteriore Extrusion. Zudem werden durch den Aufbiss die intrusiven Kräfte auf die Frontzähne unterstützt. Darüber hinaus können sie in 4.0 Attachments direkt positionieren.

Registrieren Sie sich heute noch kostenlos und werden auch Sie ein „ClearCorrect Pilot“!



Mehr Informationen unter: **0800 4540 134**
E-Mail: **info@do-digitalorthodontics.de**

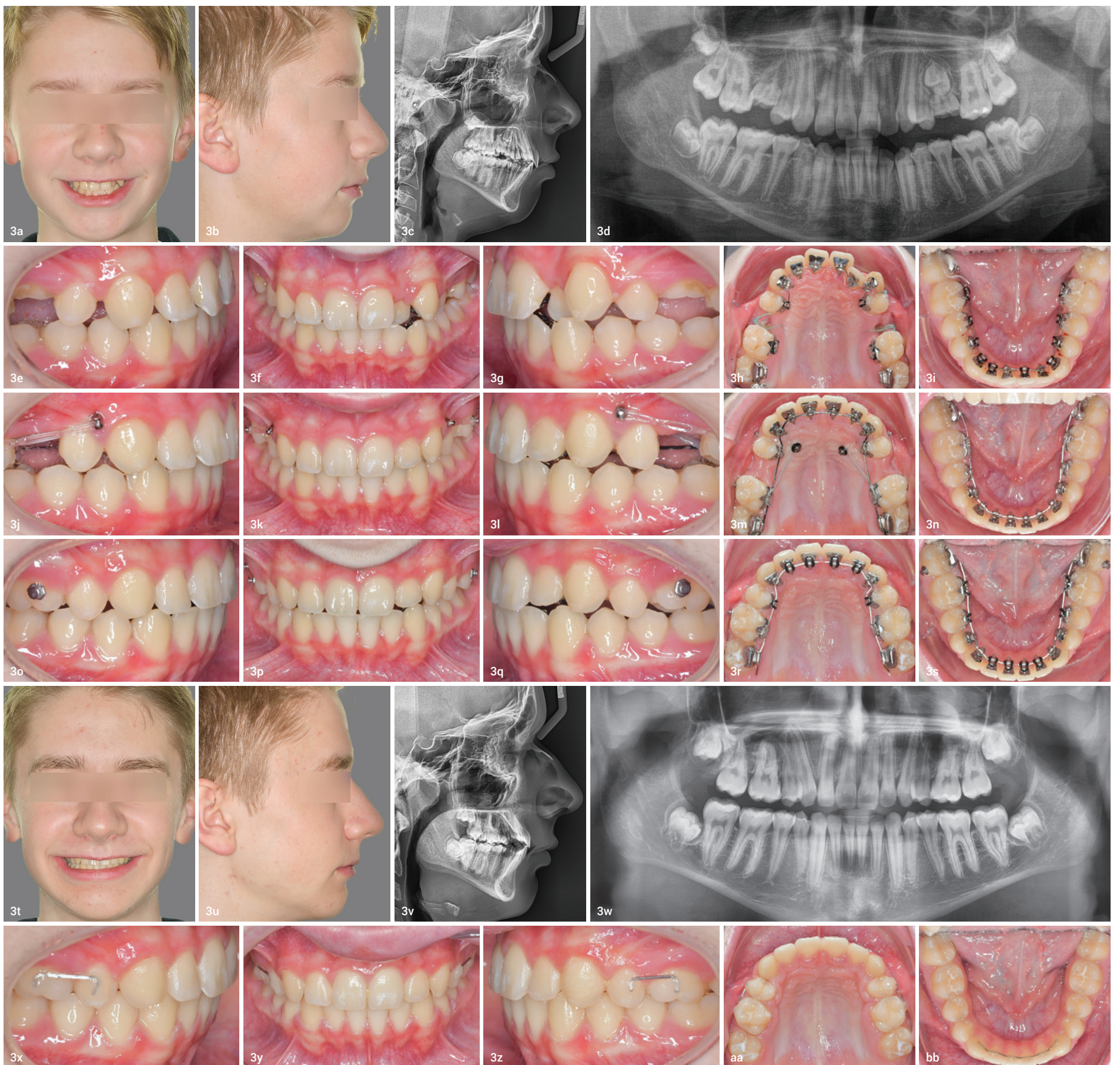


Abb. 3a–i: Dreizehnjähriger Patient mit ankylosierten Milchmolaren im Oberkiefer und frontaler Kreuzbisseinzilverzahnung. Nach der Entfernung der Milchmolaren und des retinierten und hypoplastischen Zahns 25 sollten die Lücken von distal geschlossen werden. Dazu wurde die vollständig individuelle linguale Apparatur mit interradikulären Minischrauben kombiniert. **Abb. 3j–n:** Nach erfolgter Ausformung und Überstellung des Kreuzbisses begann die bilaterale Mesialisierung am .016" x .022" Stahlbogen. Dieser war seitlich gerade und zur Verringerung der Friktion mit DLC (diamond-like carbon coating) beschichtet. Zum Lückenschluss wurde eine direkte Mechanik als Doppelkabel eingesetzt. **Abb. 3o–s:** Nach erfolgtem Lückenschluss im Oberkiefer wurden die Molaren am seitlich individuellen .017" x .025" TMA-Bogen weiter aufgerichtet und die Seitenzahnokklusion optimiert. **Abb. 3t–bb:** Am Ende der 24-monatigen feststehenden Behandlung waren die Behandlungsziele erreicht. Die Seitenverzahnung war exzellent! Auf der OPG-Aufnahme erkennt man die körperlichen Zahnbewegungen zum Lückenschluss. Bis zum Durchbruch der Weisheitszähne im Oberkiefer werden die Zähne 14 und 16 sowie 24 und 26 mit einem Teilbogen aus Stahl stabilisiert, um eine Lückenöffnung zu verhindern.

kürzen. Insbesondere bei neutraler Bisslage und nachgewiesener Weisheitszahnanlage sollten deshalb die zweiten Milchmolaren frühzeitig entfernt werden, um eine Aufwanderung der Molaren zu begünstigen.

Liegt eine moderate distale Bisslage vor, so kann diese Aufwanderung während der funktionskieferorthopädischen Behandlung durch das Einschleifen des okklu-

salen Reliefs der Molaren in der herausnehmbaren Apparatur begünstigt werden. Strategisch erscheint es bei einem ausgeprägten Distalbiss (volle PB) allerdings günstiger, zunächst die Milchmolaren zu belassen, um bei schlechter Mitarbeit des Patienten die Möglichkeit einer dentoalveolären Kompensation mit Lückenschluss von mesial nicht frühzeitig auszu-schließen.

Klinisches Fallbeispiel 2

In den Abbildungen 2a bis w sehen wir eine 14-jährige Patientin mit beidseits nicht angelegten zweiten oberen Prämolaren. Da die zweiten Milchmolaren frühzeitig entfernt wurden, waren die Molaren nach mesial gedriftet, was den Restlückenschluss von distal deutlich vereinfachte. Die wichtigsten Behandlungsaufgaben

waren nun die Wurzelaufrichtungen im Bereich der Nichtanlagen, der körperliche Restlückenschluss von distal, die Derotation der Seitenzähne sowie die Einstellung eines korrekten Interinzisalwinkels.

Nach zwanzigmonatiger Behandlungsdauer wurden die Behandlungsziele erreicht. Der Restlückenschluss von distal wurde durch intermaxilläre Klasse III-

[Heritage]

HEIMATVERBUNDENHEIT.
#HAT BEI UNS TRADITION.

*Mit unserer „Goldmarie“ bekennen wir uns seit
hundertfünfzehn Jahren zum Firmenstandort
Pforzheim. Fest verwurzelt durch unsere
Tradition aus der Uhren- und Schmuck-
industrie und aufs Engste verknüpft mit
der Familiengeschichte. Das halten wir
hoch und zeigen Engagement in
regionalen Projekten – das ist uns mehr
als wichtig und Teil unserer Werte.*

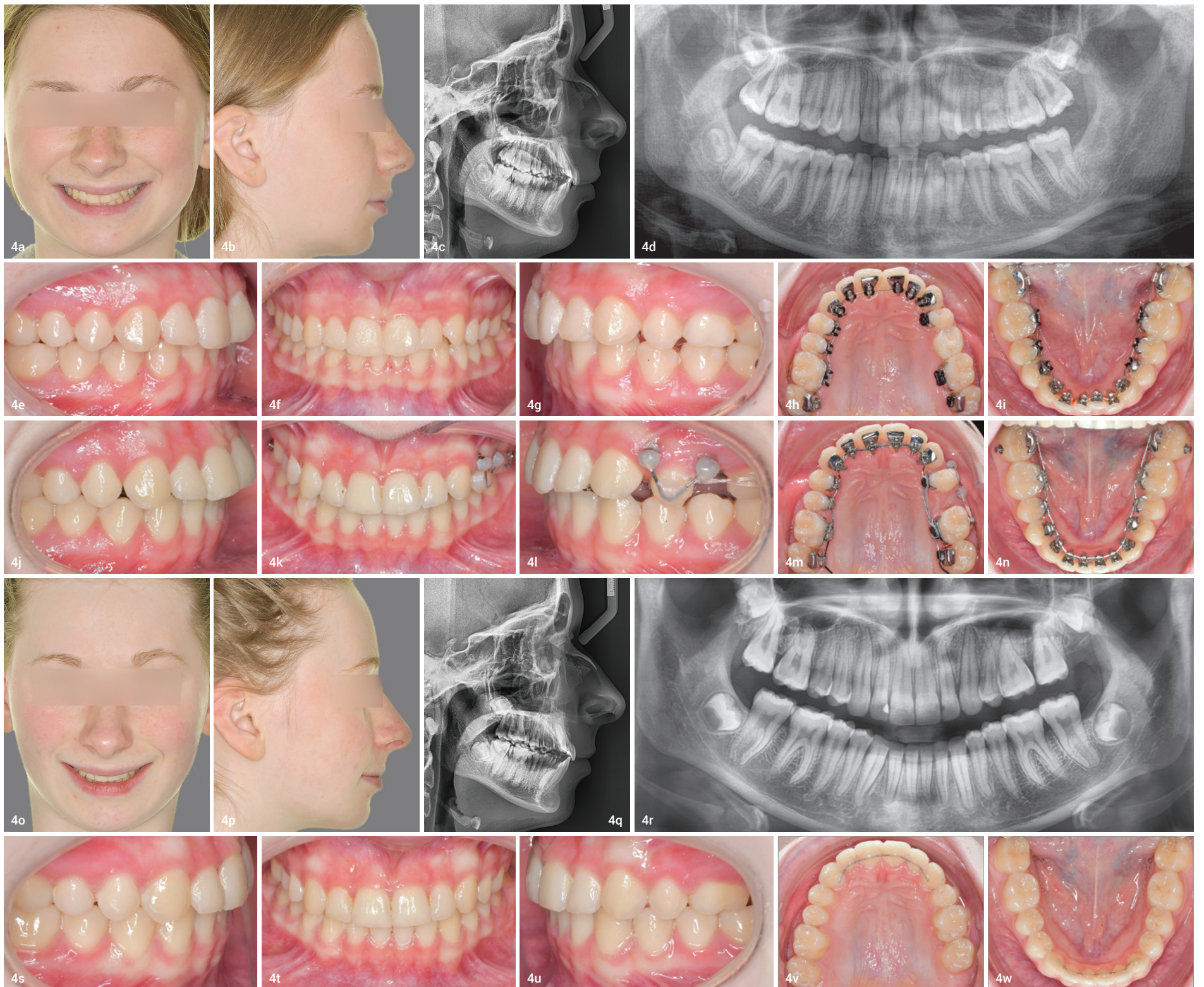

Abb. 4a–i: 14-jährige Patientin mit Nichtanlage Regio 25 und linksseitiger Klasse II-Verzahnung mit Abweichung der Unterkiefermitte. Außerdem bestand ein frontal tiefer Biss. Zur linksseitigen Molarenmesialisierung wurde eine vollständig individuelle linguale Apparatur eingesetzt. Zur Reduzierung der Friktion wurden die Oberkieferseitenzahnbrackets auf der linken Seite DLC-beschichtet. **Abb. 4j–n:** Nach der Ausformung begann der Lückenschluss von distal am linksseitig geraden .016" x .024" Stahlbogen. Da in diesem Fall zur Korrektur der Klasse II links auch intermaxilläre Klasse II-Gummizüge eingesetzt werden sollten, wurde der Zahn 24 mit zwei Minischrauben und einem Teilbogen verblockt. Die Gummiketten zogen nicht direkt zu den Minischrauben, sondern wurden als Doppelkabel am Zahn 24 befestigt (indirekte Mechanik). **Abb. 4o–w:** Am Behandlungsende ist ein kompletter körperlicher Lückenschluss zu erkennen. Die Ober- und die Unterkiefermitte stimmen mit der Gesichtsmitte überein. Bis zum Durchbruch des Zahnes 28 sind 24 und 26 mit einem Teilretainer verblockt (Abb. 4v). Die Gesamtsituation ist prognostisch günstig, auch weil auf jegliche Art von Zahnersatz verzichtet wurde.

„Fundierte fachzahnärztliche Kenntnisse sind bei derartigen Behandlungsaufgaben eine unabdingbare Voraussetzung für die im Vergleich zu alternativen zahnärztlichen Konzepten überlegene kieferorthopädische Lösung.“

Gummizüge unterstützt. Die frühzeitige Extraktion der Milchmolaren und die daraus resultierende beidseitige Aufwanderung haben sich sehr günstig auf die Komplexität der Behandlungsaufgaben ausgewirkt. Trotzdem war der Einsatz festsitzender Apparaturen unabdingbar, um die noch notwendigen körperlichen Zahnbewegungen (Translation, palatinaler Wurzeltorque) durchzuführen.

Beidseitiger Lückenschluss von distal mit Minischrauben und direkter Mechanik

Beim Vorliegen einer symmetrischen Neutralbisslage kann eine einfache skelettal getragene Lückenschlussmechanik eingesetzt werden, bei der die Gummiketten direkt am Kopf der Minischrauben befestigt werden. Die Doppelkabelmechanik verhindert Rotationen während der Molarenmesialisierung und ist sowohl effizient als auch wenig störanfällig.

Klinisches Fallbeispiel 3

Im vorliegenden Fall (Abb. 3a–bb) war der Zahn 15 nicht angelegt und der retinierte Zahn 25 wurde chirurgisch entfernt. Alle Weisheitszähne waren röntgenologisch nachweisbar. Weiterhin waren die zweiten Milchmolaren im Oberkiefer offensichtlich ankylosiert. Ankylosierte Milchzähne ohne bleibenden Nachfolger sollten grundsätzlich entfernt werden, um die

Ausbildung einer größeren Okklusionsstörung zu verhindern. In diesem Fall ist es aber offensichtlich nicht zu einer iatrogenen Verschlechterung der Seitenzahnokklusion gekommen.

Neben der beidseitigen Molarenmesialisierung war die Überstellung der frontalen Kreuzbisseinzelverzahnung sowie die Mittenkorrektur im Oberkiefer geplant. Zu Beginn des Lückenschlusses von distal am .016" x .024" Stahlbogen bereits überstellt. Die Minischrauben sollten mit ca. 150–200 cN Zugkraft belastet werden. Nach 24-monatiger Behandlung waren alle Therapieziele erreicht. Der Lückenschluss von distal wurde direkt nach der Entfernung

der Minischrauben sporadisch mit intermaxillären Klasse III-Gummizügen unterstützt. Weitergehende Anforderungen an die Mitarbeit des Patienten gab es nicht.

Einseitiger Lückenschluss von distal mit indirekter Mechanik

In einigen Fällen ist zeitgleich mit der Mesialisierung der Oberkiefermolaren der Einsatz von intermaxillären Klasse II-Gummizügen auf der betreffenden Seite notwendig. Würde man in diesen Fällen die oben beschriebene direkte Mechanik einsetzen, hätte dies eine vorhersehbare vorzeitige Lockerung der Minischrauben zur

aufgrund der stabilen Verblockung keine Zahnbewegungen in Richtung Minischrauben stattfinden können. Zudem wird so der Zug der Klasse II-Gummizüge keinen Einfluss auf die Position der Oberkiefermitte haben.

Zwei Jahre nach Behandlungsbeginn waren alle Therapieziele erreicht und sowohl die Oberkiefermitte als auch die Unterkiefermitte stimmten mit der Gesichtsmitte überein.

Schlussfolgerung

Auch bei Nichtanlagen im Oberkieferseitenzahnbereich ist der kieferorthopädische Lückenschluss

„Der sachkundig durchgeführte kieferorthopädische Lückenschluss kommt auch bei Nichtanlagen im Oberkieferseitenzahnbereich einer ‚Restitutio ad Integrum‘ am nächsten.“

Folge, da der anteriore Block (3-3) durch den Zug der intermaxillären Klasse II-Gummizüge auf diese zubewegt werden würde. Der Kontakt hätte dann die Lockerung der Minischrauben zur Folge. Um dies zu vermeiden, sollte in derartigen Situationen eine indirekte Mechanik eingesetzt werden.

Bei einer indirekten Mechanik werden zwei bukkale Minischrauben jeweils mesial und distal des ersten Prämolaren inseriert. Diese werden dann nach dem Aufräumen der Schraubenköpfe mittels Sandstrahlen über einen individuell adaptierten Teilbogen aus Stahl (.016" x .022") mit dem Prämolaren verklebt. Es entsteht eine stabile Einheit, die sowohl den Zugkräften der Mesialisierung als auch denen der intermaxillären Gummizüge standhalten kann. Aufgrund der etwas höheren Gesamtzugkraft sollten in diesen Fällen auch bukkal etwas dickere Schrauben verwendet werden (z. B. Dual Top: 10 mm Länge, 1,6 mm Durchmesser).

in vielen Fällen die Methode der Wahl. Fundierte fachzahnärztliche Kenntnisse sind bei derartigen Behandlungsaufgaben eine unabdingbare Voraussetzung für die im Vergleich zu alternativen zahnärztlichen Konzepten überlegene kieferorthopädische Lösung. Der sachkundig durchgeführte kieferorthopädische Lückenschluss kommt auch bei Nichtanlagen im Oberkieferseitenzahnbereich einer ‚Restitutio ad Integrum‘ am nächsten.

Klinisches Fallbeispiel 4

Die Abbildungen 4a bis w zeigen eine 14-jährige Patientin mit einer linksseitigen Klasse II-Verzahnung und Tiefbiss. Die Unterkiefermitte war im Vergleich zur Gesichtsmitte nach links verschoben, die Oberkiefermitte stimmte mit der Gesichtsmitte überein. Der Zahn 25 war nicht angelegt, der Weisheitszahn im betreffenden Quadranten war röntgenologisch nachweisbar.

Primär geplant waren der Lückenschluss im Oberkiefer von distal durch Mesialisierung der Molaren sowie die Korrektur der Unterkiefermitte mit intermaxillären Klasse II-Gummizügen. In derartigen Fällen ist der Einsatz einer indirekten Mechanik günstig, da

kontakt



Prof. Dr. Dr. h.c. Dirk Wiechmann
Prof. Wiechmann, Dr. Beyling
& Kollegen
Kieferorthopädische Fachpraxis
Lindenstraße 44
49152 Bad Essen
Tel.: +49 5472 5060
Fax: +49 5472 5061
info@kfo-badessen.de
www.kfo-badessen.de


3shape  Unite

Weltweit führende
Dentalunternehmen –
an einem Ort
vereint



Vereint, um großartige Resultate
zu erzielen

Wir präsentieren 3Shape Unite, eine neue offene Plattform, die weltweit führende Dentalunternehmen, Dentalanwendungen und Labore zusammenbringt und es Ihnen ermöglicht, alle Ihre Behandlungsfälle vom TRIOS-Scan bis zum Behandlungsabschluss mit Leichtigkeit zu verwalten. 3Shape Unite vernetzt Sie ganz einfach mit den richtigen Partnern und erleichtert die digitale Zahnheilkunde von Anfang bis Ende.



3Shape.com/Unite