

# Minimalinvasive Gerodontologie

Zahnschäden im Alter – es gibt zahlreiche Gründe für ihr Entstehen und viele Möglichkeiten, sie zu behandeln.

Von Dr. med. dent. Walter Weilenmann, Wetzikon.

Im hohen Alter können in kurzer Zeit grosse Zahnschäden entstehen. Eine Ursache sind Mikrofrakturen und Risswachstum, die alle zyklisch belasteten Materialien schwächen. Eine andere ist die Austrocknung der Zähne. Die Speichelreduktion ist altersbedingt und

erfolgt oft wegen einer Polypharmazie. Besonders schädlich ist eine Verschlechterung der Mundhygiene. Wenn ständig Speisereste zwischen allen Zähnen kleben, dann entsteht multiple Caries profunda wie noch nie im Leben. Der Patientenwunsch lautet normalerweise, einen Zahn nicht zu extrahieren, sondern möglichst einfach und bezahlbar zu reparieren. Dieser Wunsch ist im Alter noch bedeutungsvoller als im früheren Leben, da die sozialen Nachteile einer Zahnlücke noch schwerer wiegen. Selbst Pfleger reagieren auf Frontzahn-lücken mit weniger Zuwendung. Eines ist sicher: Der Zahnerhalt bei betagten Patienten erhöht spürbar ihre Lebensqualität, und umgekehrt ist ein enttäuschter Patient stets auch eine Last im Berufsleben des Zahnarztes.

## Die Zunahme der Gerodontologie

Die Praxisstatistik des Autors zeigt: 1988, zur Zeit unserer Tarifväter, war die Gerodontologie vorwiegend Theorie. Um 2005 behandelte der Autor zum ersten Mal eine über 100-jährige Patientin. Und 2021 machten Patienten über 75 ein Fünftel des Umsatzes aus. Unterdessen erscheint jede Woche ein Patient über 90, oft in Begleitung, an Stöcken, mit Rollator oder im Rollstuhl (Abb. 1).

## Das Gebiss ist ein Primärorgan

Abbildung 2 ist eine Zeichnung, die kürzlich im «Begleiteten Malen» in der Sonnweid (Kompetenzzentrum Demenz, Wetzikon) entstanden ist. Die betagte, schwer demente Bewohnerin hat die präfrontalen Assoziationen (bewusster Tastsinn) mit ihrem Gebiss wohl weitgehend verloren. Aber die anderen, tiefer liegenden Reflexzentren des Gebisses liessen sie die Zähne detaillierter darstellen als das übrige Gesicht. Dazu gehören das motorische und sensorische Gedächtnis des Neocortex. Diese Areale sind etwa gleich gross wie jene der Beine (Homunculus). Hinzu kommen die subkortikal liegenden limbischen Areale mit ihrer emotionalen Wertung der Zähne (social six) und mit den stressbedingten Kaufunktionen (fight or flight). Und ganz basal im Hirnstamm liegen die Reflexzentren, welche das Kauen und Schlucken steuern (Ernährung).

## Das motorische Gedächtnis und die Zähne

Abbildung 3 zeigt die Prothese einer 91-jährigen, deutlich dementen Patientin. Die beiden Klammern umfassten die Zähne 7– und 5–. Nachdem aber 5– ausgefallen ist, hielt die Prothese beim Essen nicht mehr. Das hätte eine Umstellung auf Löffelnahrung bedeutet. Zudem kratzte die C-Klammer von 7– beim Einsetzen der Prothese den rechten Mundwinkel auf.

Die Lösung war der Ersatz der C-Klammer durch einen zu einem Ring gebogenen Stangendraht (Dentaurum, Remanium®, Ø 1,2 mm, rund, hart). Er wurde um den 7– auf die Gingiva gelegt und mit einer direkten partiellen Unterfütterung in den zuvor ausgehöhlten Sattel einpolymerisiert. Gleichzeitig füllte das rosa Unterfütterungsmaterial die Lücke des 5– auf.

Der Patientin gelang es schon beim zweiten Versuch, den 7– mit der neuen Ringklammer zu umschlingen. In diesem Moment fiel auf, wie die Zunge, der Mundboden und die Wangen die Prothese sofort reflexartig umgriffen und in der alten bekannten Stellung festhielten. Das motorische Gedächtnis dieser Muskelgruppe kennt jeden Millimeter der Prothese und konnte sie auch ohne den Pfeiler 5– wieder kaustabil halten. Die Arbeitszeit betrug 40 Minuten.

## Die Verbundenheit mit einem eigenen Zahn

Abbildung 4 verdeutlicht den hohen Stellenwert der eigenen Zähne. Der 71-jährige Patient hat nur noch sieben obere und sieben untere Zähne. Praktisch alle sind parodontal locker und geschient. Vor mehreren Wochen ist der Molar 26 spontan ausgefallen. Deswegen hielt die Teilprothese schlechter. Der Patient wusste sich aber zu helfen, indem er ihn einfach wieder in die Alveole zurücksteckte. So blieb er kaufähig. Ich durfte die Behandlung erst beginnen, als ich zubilligte, den Molaren bei der Reparatur zu verwenden. Deswegen entfernte ich seine drei Wurzeln, klemmte die Krone zwischen die Prothesenklammern und polymerisierte den nun wurzellosen 26 in die Prothese mit einer gleichzeitigen Sattelverlängerung und partiellen direkten Unterfütterung ein. Hier betrug die Arbeitszeit gut 45 Minuten.

## Der Abschied von einem eigenen Zahn

Abbildung 5 zeigt den Wurzelrest des oberen Fünfers rechts. Die Patientin ist 77 und hat 26 parodontal gesunde und gut gepflegte Zähne. Ausser in der Jugend hat sie noch nie einen Zahn verloren. Sie ist sehr erschrocken, als der 15 plötzlich und ohne Vorzeichen abbrach. Sie berichtete von einer sehr grossen Mundtrockenheit und zeigte eine Liste mit 17 verschiedenen Medikamenten, die sie täglich einnehmen muss. Der Mund fühle sich auch trocken an, wenn sie etwas trinke.

Meinen Vorschlag, dass man diese Wurzel einfach unbehandelt bleiben lassen kann, sofern sie nicht schmerzt, hat sie dankbar und erleichtert angenommen. Aber in ihrem ganzen früheren Leben hätte sie so etwas nie akzeptiert. Dies sei jetzt eine Ausnahme, weil man die Lücke nicht sehen kann.

## Drahtverstärkungen gegen Mikrofrakturen und Risswachstum

In Abbildung 6 wird eine Frontzahn-lücke mit einer drahtverstärkten direkten Kompositbrücke versorgt. Der 77-jährige Patient hat vor vier Jahren eine zweiflügelige Adhäsivbrücke erhalten (e.max), bei der zunächst einer, dann auch der andere Flügel gebrochen ist. Die mechanische Überlastung entstand, weil die Brücke die lockeren Frontzähne verstärkte und zur einzigen kaustabilen Zahngruppe im Oberkiefer machte. Alle anderen acht oberen Zähne waren parodontal gelockert. Der Patient benutzte die kleine Brücke wie ein Kauzentrum und zerkleinerte damit jeden Bissen. Im Gegensatz zu den Molaren, die auf den Kauflächen einen harmlosen senkrechten Druck spüren, entstehen auf den Palatinalflächen der Frontzähne bei jedem Biss schädliche Querkräfte mit Zugspannungen. Sie zerstörten die Adhäsivbrücke.

Eine drahtverstärkte direkte Kompositbrücke ist robuster als e.max. Dazu wird derselbe Draht wie in Abbildung 3 verwendet. Statt 1,2 genügt ein Durchmesser von 1,0 mm, also gleich dick wie ein e.max-Flügel, aber viermal zugfester. Die Präparation der Schneidkanten ist etwa 3 mm tief und erfordert keine Anästhesie. Das

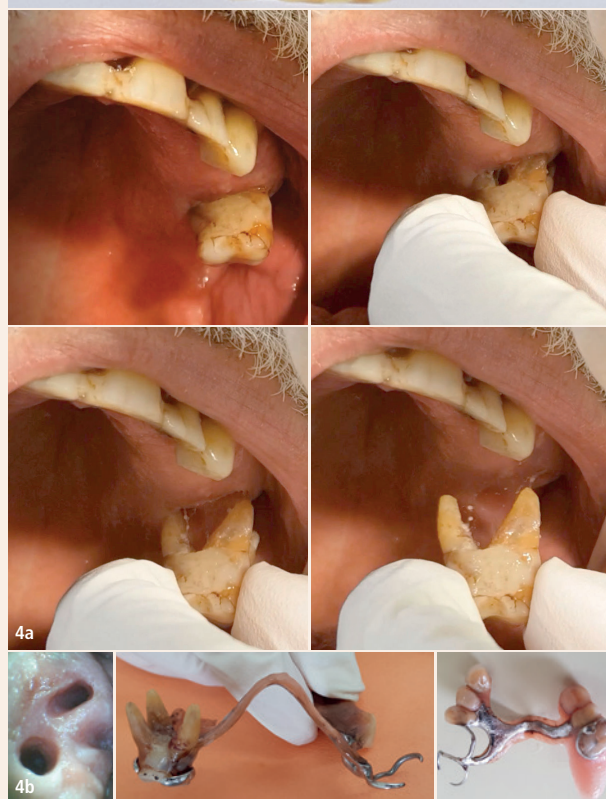
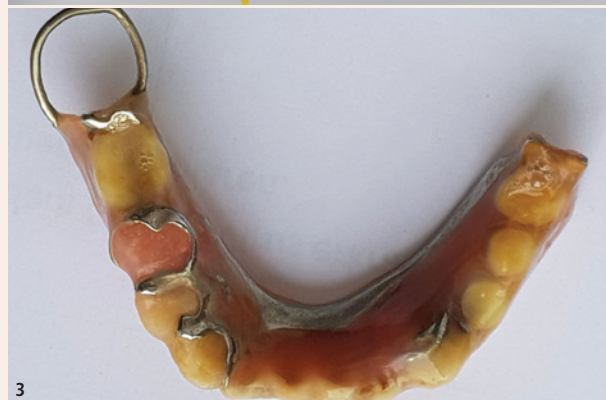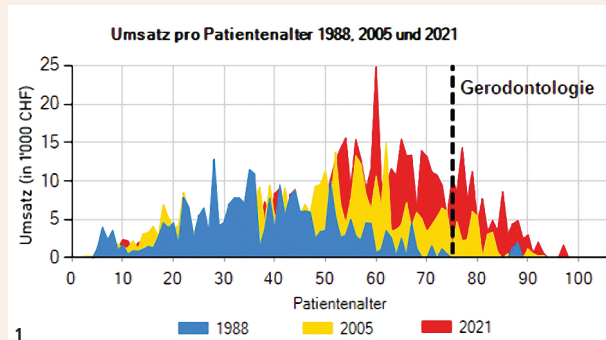



Abb. 1: Die Zunahme der gerodontologischen Behandlungen zeigt sich auch im Praxisumsatz des Autors. – Abb. 2: Darstellung der Zähne bei – oder trotz – schwerer Demenz. – Abb. 3: Ringklammer statt C-Klammer zur Verhütung von Mundwinkelverletzungen. – Abb. 4a: Der Molar lässt sich schmerzfrei aus der Alveole herausziehen und wieder zurückstecken. – Abb. 4b, links: Die Alveole des 26. – Abb. 4b, Mitte: Der 26 in der Prothesenklammer. – Abb. 4b, rechts: Der wurzellose 26 in seinem Klammerbett und in einer Sattelverlängerung einpolymerisiert.

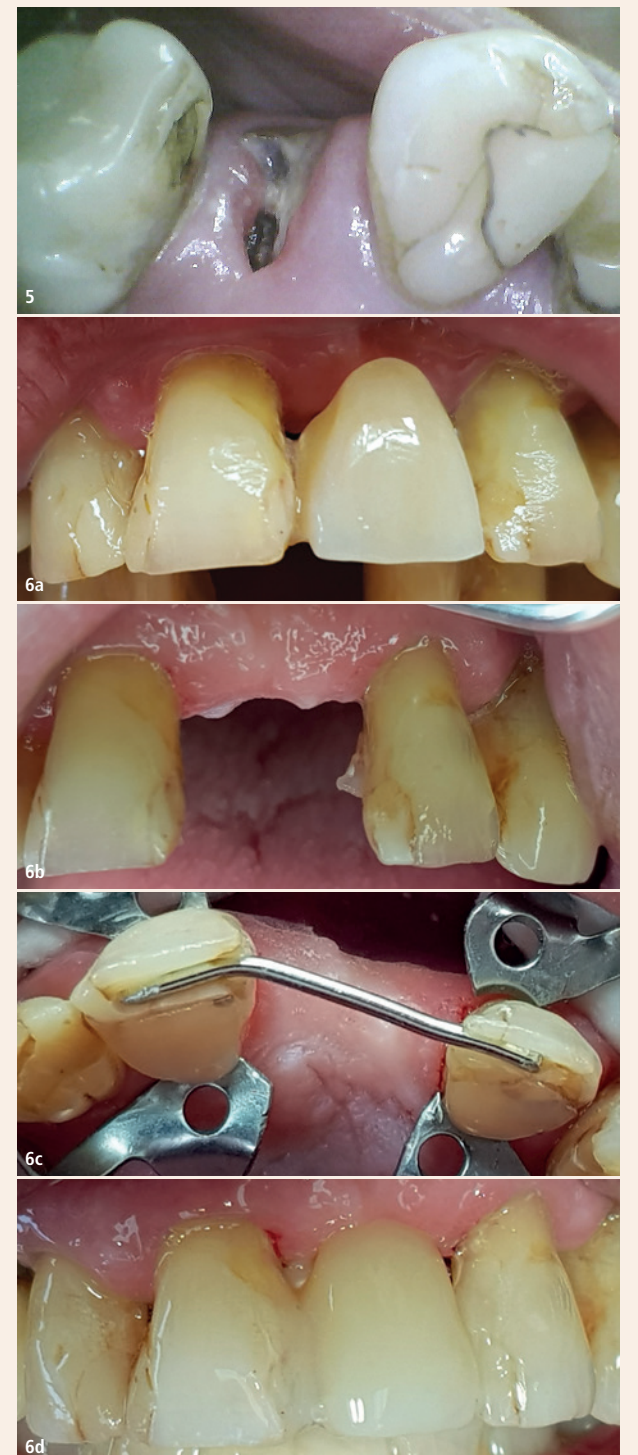

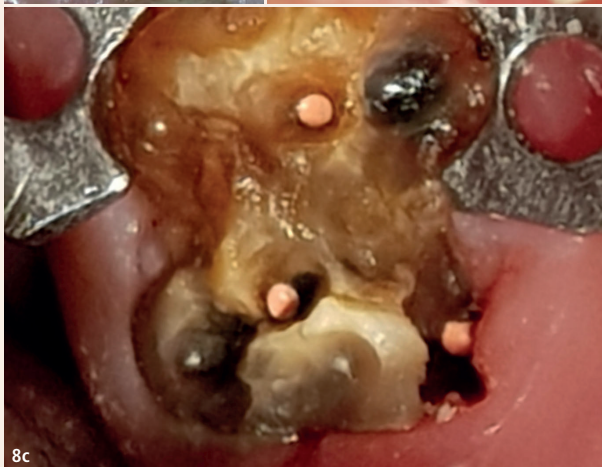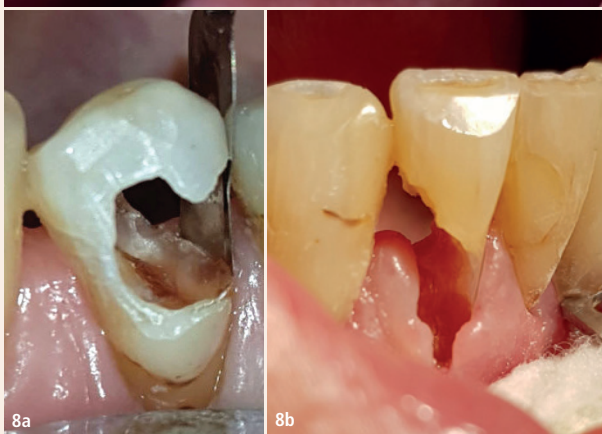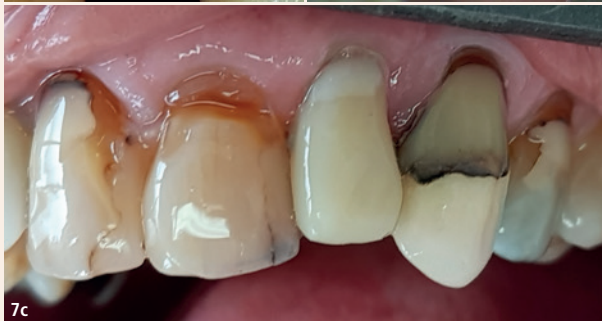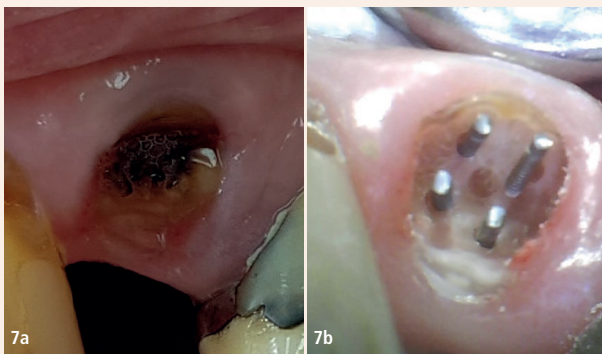
Abb. 5: Dieser Wurzelrest von Zahn 15 ist zu klein für eine Reparatur. – Abb. 6a: 2020: Flügel an 1+ gebrochen. – Abb. 6b: Beide Flügel gebrochen. – Abb. 6c: Drahtverstärkung Ø 1 mm. – Abb. 6d: Fast fertige Kompositbrücke.



Der Patientenwunsch lautet normalerweise, einen Zahn nicht zu extrahieren, sondern ihn möglichst lange zu erhalten. Dieser Wunsch ist im Alter noch bedeutungsvoller. Der Zahnerhalt bei betagten Patienten erhöht spürbar deren Lebensqualität.



© Asier Romero/Shutterstock.com



Biegen des Drahts und das Anbringen von Kerben am Draht zur besseren Orientierung sind nicht schwierig. Alte Kompositfüllungen werden auf der Oberfläche angeraut und mit kleinen Rillen versehen. Approximaler Schmelz und Dentin werden deutlich nach bukkal und palatinal adhäsiv vorbereitet. Dann werden der Draht in den Schneidekanten und die Approximallflächen mit Komposit beschichtet. Das Zwischenglied wird mit zwei bis drei grossen Portionen aufgebaut. Der Draht verhindert jede Fraktur. Die Farbwahl ist nicht kritisch, denn die ästhetischen Ansprüche in der Gerodontologie sind weniger anspruchsvoll als bei jungen Patienten. Die Arbeitszeit betrug hier 60 Minuten.

#### Pins zur Rettung von Wurzelresten

Abbildung 7 zeigt die Lücke eines abgebrochenen Zweiers bei einer sehr vitalen 79-jährigen Patientin. Sie möchte den Zahn selbstverständlich restauriert haben. Die Fraktur ist infolge eines tiefen keilförmigen Defekts entstanden. Man könnte die Lücke wie in Abbildung 6 mit einer drahtverstärkten Kompositbrücke schliessen. So ginge aber die wertvolle Propriozeption der Wurzel des Zweiers verloren. Sie enthält eine vitale Pulpa, hat ein gesundes Parodont und fast keine Karies. Zwei wichtige Nebenfunde sind die 26 parodontal gesunden Zähne im restlichen Gebiss und die Abwesenheit von jeglichen Zeichen des Bruxismus. Ganz anders als bei Abbildung 6 wird dieser Frontzahn nur gelegentlich belastet werden und nicht als Kauzentrum dienen. Zudem können hier die Zugkräfte durch die Modellation der Krone und durch Einschleifen fast beliebig minimiert werden.

Der Aufbau mit Pins hat also gute Chancen. Allerdings ist er nicht so einfach wie eine e.max-Brücke. Zunächst sind die Löcher für die Pins durch Körnen vorzubereiten. Beim Körnen macht man eine kleine Vertiefung mit einem Rosenbohrer der Grösse 006. Die Vertiefung verhindert das ungewollte Verlaufen des Pin-Vorbohrers. Sie soll etwa in der Mitte zwischen Pulpa und Parodont liegen. Der Rosenbohrer wird an der gewünschten Stelle aufgelegt und langsamtourig, mit nur 0–5 Gramm Anpressdruck und bewegungslos am Ort bimanuell gehalten, bis die Vertiefung entstanden ist. Vorteilhaft ist ein Handstück mit einstellbarer Drehgeschwindigkeit.

Auch die Anwendung des Pin-Vorbohrers ist knifflig. Das Handstück muss wieder bimanuell gehalten werden, was oft eine ungewohnte Handstellung nötig macht. Die Parallelität des Bohrers zur Zahnachse muss vor dem Bohren aus allen Richtungen kontrolliert und verbessert werden. Zudem darf das Handstück auf seinem 2 mm langen Weg in den Zahn hinein keinen Nachbarzahn tangieren.

**Abb. 7a:** Wurzel des 22 mit fast kariesfreier verfärbter Frakturfläche. – **Abb. 7b:** Vier Filpins (Ø 0,6 mm) rund um das gräuliche Tertiärdentin der obliterierten Pulpa. – **Abb. 7c:** Fertige Kompositkrone. – **Abb. 8a:** Zahn 34, 79-jährige Patientin. Die zugeschnittene und angebogene bombierte HAWE-Stahlmatrize hält die Gingiva zur Seite und macht das Gegengefälle beim distalen Kavitätenrand sichtbar. Arbeitszeit: 30 Minuten. – **Abb. 8b:** Zahn 42, 88-jährige Patientin. Das gerodontologisch bedingte Fehlen von Sulkusfluid erlaubt ein trockenes Arbeiten ohne Kofferdam. Arbeitszeit: 30 Minuten. – **Abb. 8c:** Zahn 37, 88-jährige Patientin. Die Exkavation ergab so viele Mikroretentionen für das Komposit, dass der Aufbau auch ohne Pins und ohne Stiftverankerung hält. Arbeitszeit: 60 Minuten.

ren. Wird der Bohrer weder durch eine derartige Ungeschicklichkeit abgedrängt noch streift er weder die Pulpa noch das Parodont, so sind sowohl das drucklose und langsame Vorbohren als auch das Eindrehen der Pins schmerzfrei. Die unverletzte Gingiva erlaubt eine freihändige Kronenmodellation ohne Kofferdam. Die Arbeitszeit betrug 60 Minuten.

#### Subgingivale blutungsfreie Exkavation

Abbildung 8 zeigt, wie nach blutungsfreier Exkavation trockene Kavitäten entstehen, die freihändig modellierend adhäsiv gefüllt werden können.

Die Blutungsfreiheit entsteht dank des Umstands, dass das kariöse Material zwischen den Blättern des Rosenbohrers kleben bleibt und ständig dessen schneidende Ränder abdeckt. Wenn ein derart «verstopfter» Rosenbohrer mit wenig Druck subgingival an der Gingiva schleift, beginnt sie nicht zu bluten. Die Blutung beginnt erst, wenn der Bohrer kraftvoll in die Gingiva hineingedrückt wird, zum Beispiel, wenn er ruckartig in eine ungewollte Richtung ausschlägt. Ursache ist stets ein Abrutschen am Kavitätenrand. Dieser ist subgingival zwar nicht sichtbar, aber sehr wohl spürbar! Er ist nämlich härter als das Zentrum der Karies.

Deswegen entsteht beim Exkavieren dem Kavitätenrand entlang ein Gegengefälle wie der Rand einer Schüssel. Das Beachten dieses Gegengefälles und der Dentinhärte führt den Bohrer sicher entlang des Kavitätenrandes, auch bei Verlaufsänderungen von sagittal nach transversal, in der Nähe von Furkationen mit ihren Einziehungen zum Interradikulärraum sowie peripulpär über dem Tertiärdentin, das kariesfest ist, nur angefrischt und nicht exkaviert werden muss.

#### Schlussbetrachtung

Alle Ebenen des Gehirns benutzen das Gebiss für wichtige Funktionen. Dies zeigt sich besonders deutlich bei gesunden alten und sogar bei dementen Patienten. Die beschriebenen minimalinvasiven Techniken zum Erhalt der Zähne haben deshalb einen hohen zahnärztlichen und menschlichen Stellenwert. [III](#)



**Dr. med. dent.  
Walter Weilenmann**

Zentralstr. 4  
8623 Wetzikon, Schweiz  
Tel.: +41 44 9303303  
w.weilenmann@hispeed.ch  
www.zahnarztweilenmann.ch

