Dr. Volker Breidenbach

Kieferorthopädisches Lückenmanagement bei schwierigen Verankerungssituationen

Ein Beitrag von Dr. Volker Breidenbach, Fachzahnarzt für Kieferorthopädie aus Castrop-Rauxel.

Fall 1 (Abb. 1a–ll)

Abb. 1a–e: Ausgangssituation. **Abb. 1f–i:** Apparatur geklebt, 14er NiTi eingefügt. **Abb. 1j–m:** Zähne 16 und 26 sind extrahiert, 16 x 22 NiTi eingefügt. **Abb. 1n–q:** Insertion von vier Minischrauben. Es wurden ein 18 x 25 NiTi eingefügt und auf den Zähnen 17 und 27 bukkale Knöpfchen geklebt. **Abb. 1r–cc:** Einligierter reduzierter 18 x 25 Stahlbogen, fortlaufender Lückenschluss mittels Powerchain. **Abb. 1dd–gg:** Finishing mit 18 x 25 TMA-Bogen. **Abb. 1hh–ll:** Zustand nach Entfernung der Apparatur.

Einleitung

Nicht selten kommt es im Rahmen kieferorthopädischer Behandlungen aufgrund fehlender Zähne zu der Notwendigkeit eines Lückenschlusses. Der kieferorthopädische Lückenschluss ist eine Domäne der festsitzenden Behandlungsmittel.

Je nachdem, ob die Lücke dabei reziprok, teilweise oder ausschließlich zu einer Seite geschlossen werden soll, spricht man von einfachen, moderaten oder schwierigen Verankerungssituationen. Im Folgenden werden ausschließlich schwierige Verankerungssituationen betrachtet.

Anhand von drei unterschiedlichen klinischen Fallbeispielen möchte der Autor zeigen, wie einerseits Lücken bei herausfordernden Verankerungssituationen geschlossen werden können. Andererseits soll aber auch demonstriert werden, wie eine gewollte temporäre Schaffung von Lücken helfen kann, schwierige Verankerungssituationen zu meistern.

> „Der kieferorthopädische Lückenschluss ist eine Domäne der festsitzenden Behandlungsmittel."

Fallbeispiel 1 (Abb. 1a–ll) – Lückenschluss mit Miniimplantaten

Eine 15-jährige Patientin stellte sich bei ansonsten unauffälligem Befund mit nicht erhaltungswürdigen Zähnen 16 und 26 vor. Die Bisslage war neutral, der leichte Engstand in der Unterkieferfront sollte unbehandelt bleiben, sodass sich die Behandlung auf den Oberkiefer beschränkte, was wiederum die Verankerungssituation komplizierte.

Aufgrund des Alters und des damit einhergehenden schulischen Alltags der Teenagerin sollte die Behandlungsapparatur möglichst unauffällig sein. Zu diesem Zweck wurde eine Lingualapparatur (WIN, DW Lingual Systems, Bad Essen, Deutschland) eingebracht. Um den Lückenschluss ausschließlich von distal zu gewährleisten, wurden zur Verankerung vier Miniimplantate (Länge 8 mm, Stärke 1,6 mm, Dual Top, Promedia, Siegen, Deutschland) inseriert.

Nach erfolgter Nivellierung bei Einsatz der üblichen Bogensequenz (14 NiTi, 16 x 22 NiTi, 18 x 25 NiTi) wurde die Mesialisierung mithilfe von Powerchain am reduzierten 18 x 25er Stahlbogen sowie das Finishing unter Einsatz eines 18 x 25er TMA-Bogens durchgeführt. Im Rahmen des kieferorthopädischen Lückenschlusses erfolgte der Spontandurchbruch der Zähne 18 und 28. Zur Retention trug die Patientin für die Dauer eines Jahres eine Tiefziehschiene.

> „Auch die temporäre Generierung von Lücken bei Anwendung dieser Behandlungsmethode kann dazu beitragen, komplexe Verankerungsprobleme zu beherrschen."

Fallbeispiel 2 (Abb. 2a–qq) – Lückenschluss mittels Herbst-Scharnier

Fall 2 (Bilder)

Der zweite Fall zeigt eine 18-jährige Patientin, die einen oberen Schmalkiefer mit Engstand der Front und Drehständen sowie einen Lingualstand und Platzmangel des Zahns 25 aufwies. Der Zahn 16 war aufgrund des seit Längerem fehlenden Zahns 46 elongiert, 47 war nach mesial gekippt. Es fehlte zudem der Zahn 36; 35 stand im Kreuzbiss. Die Bisslage war links neutral, rechts ca. ½ PB distal mit Schwenkung des Unterkiefers nach rechts.

Das FRS wies einen dolichofazialen Wachstumstyp mit neutral-basaler Kieferrelation aus. Röntgenologisch waren alle 8er nachweisbar. Daher wurden der Lückenschluss und die dentoalveoläre Kompensation der

ANZEIGE

FitStrip™ Approximale Finier- und Konturierstreifen für aerosolfreies Stripping und Kompositnachbearbeitung

Mach die Drehung!
Drehen Sie das farbcodierte Rad, um die Krümmung von FitStrip™ einzustellen, und er wird automatisch an Ort und Stelle arretiert - gebogen für die Endbearbeitung oder gerade für ASR (approximale Schmelzreduktion). Einfacher geht es nicht!

Ein praktischer Griff!
Der einfache, aufsteckbare Handgriff von FitStrip macht sowohl für den Anwender als auch für den Patienten einen großen Unterschied.

Von grob nach fein
1. Mittlere Körnung für schnelle Entfernung
2. Feine Körnung glättet die Oberfläche.
3. Superfeine Streifen geben den Feinschliff.

FPSK01

Preis: € 164,00*

Starter Set zum Finieren, Polieren und ASR (approximale Schmelzreduktion) bis 0,30 mm
Das FPSK01-Set enthält:
2 gezackte FitStrips (Sägen), 2 Griffe
4 **einseitig beschichtet** (je 1x super fein/gelb 0,08 mm, fein/rot 0,10 mm, medium/blau 0,13 mm, grob/grün 0,18 mm)
4 **doppelt beschichtet** (je 1x super fein/gelb 0,11 mm, fein/rot 0,15 mm, medium/blau 0,21 mm, grob/grün 0,30 mm)

Bestellen Sie ganz bequem und einfach, ohne Registrierung über unseren Online Katalog auf http://katalog.garrisondental.net oder scannen Sie den QR Code.

Garrison Dental Solutions
Tel.: +49 2451 971 409 • Fax: +49 2451 971 410
info@garrisondental.net • www.garrisondental.com
ADGM722 KN
THE LEADER IN MATRIX SYSTEMS
*Alle Preise sind unverbindliche Preisempfehlungen zzgl. MwSt. Es gelten unsere AGB.
© 2022 Garrison Dental Solutions, LLC

Fall 3 (Abb. 3a–4bb)

Abb. 3a–e: Ausgangssituation. **Abb. 3f–m:** Apparatur eingefügt, 14er NiTi zwischen Zahn 4 und 5 auf Kompression aktiviert, Locatelli-Federn geklebt. **Abb. 3n–3x:** Lückenöffnung zwischen Zahn 4 und 5.

Klasse II mit einer Herbst-Apparatur geplant. Diese lässt sich für einen Lückenschluss von distal sehr gut mit einer Lingualapparatur (WIN, DW Lingual Systems, Bad Essen, Deutschland) kombinieren.

ANZEIGE

Die Nivellierungsphase mit 14 NiTi, 16 x 22 NiTi und 18 x 25 NiTi dauerte etwa acht Monate. Hieran schloss sich die Herbst-Phase (16 x 24 SS) mit einer Dauer von 14 Monaten an. Die Finishing-Phase (18 x 18 TMA) mit Gummizügen dauerte nochmals drei Monate. Außer dem Lückenschluss 36 und 46 sowie der Überstellung von 35 konnte ein alveolärer Teilausgleich des asymmetrischen Distalbisses erreicht werden. Das Behandlungsergebnis wurde mit festsitzenden Retainern und Retentionsplatten stabilisiert.

Fallbeispiel 3 (Abb. 3a–zz und 4a–bb) – Lückenmanagement mit Locatelli-Feder

Der dritte Fall zeigt eine 16½-jährige Patientin mit nicht angelegten Zähnen 12 und 22 bei vollständigem Lückenschluss und einer Mesialbisslage von ca. ¼ PB mit Kopfbiss von Zahn 11 und einer progenen Verzahnung von 13, 21 und 23. Alio loco waren langjährige Kontrollen erfolgt, mit dem Ziel einer späteren kombiniert kieferorthopädisch-kieferchirurgischen Korrektur. Dies wollte die Patientin unbedingt vermeiden. Zur nichtchirurgischen Mesialisierung der oberen Dentition wäre im Prinzip eine Verankerung mittels gaumengestützter Miniimplantate denkbar. Auch das wurde von der Patientin abgelehnt. Somit blieb der Weg einer intermediären Lückenöffnung mit sukzessiver Mesialisierung der Seitenzähne. Hierzu eignet sich in besonderer Weise eine Lingualapparatur (WIN, DW Lingual Systems, Bad Essen, Deutschland) in Kombination mit bukkal aufgebrachten Locatelli-Federn, wie in den Abbildungen 3 und 4 gezeigt. Hierbei ist zu beachten, dass die im Oberkiefer eingesetzten Bögen wie bei einem Extraktionsfall seitlich gerade gestaltet werden müssen, damit die Zähne beim späteren Lückenschluss gut am Bogen geführt werden können.

Zunächst erfolgte die Lückenöffnung zwischen erstem und zweitem Prämolaren mit einem komprimierten 14er und einem 16 x 22er NiTi-Bogen in Kombination mit einer bukkal aufgebrachten Locatelli-Feder. Die Lückenöffnung zwischen zweitem Prämolaren und erstem Molaren erfolgte auf einem 18 x 25 NiTi-Bogen, ebenfalls mittels bukkal aufgebrachter Locatelli-Feder und Powerchain, anschließend zwischen erstem und zweitem Molaren auf einem 16 x 24 Stahlbogen mit Extratorque mittels Druckfeder und Powerchain. Die Applikation von Extratorque ist in diesem Falle besonders wichtig, um eine gute Inklination der Oberkieferfront zu erreichen. Zur Vermeidung eines frontal offenen Bisses wurde die Patientin angewiesen, Up-and-down-Elastics zu tragen. Zudem wurde die Patientin gebeten, Klasse III-Gummizüge zu tragen.

Die Gesamtbehandlungszeit bei diesem dritten Fall betrug 22 Monate. Die Retention erfolgte mithilfe eines Positioners.

Sonderaktion

Pasin-Pin® System

einfach und flexibel

Starterset

Grundausstattung | Art. Nr.: PPSS

Einführungsaktion nur **€ 150,-**

Slider-Set inklusive 2x sterile Implantate

Art. Nr.: DKS15

- 2x Pasin Pin nach Wahl
- 2 x Bayonet Connector
- 2 x NiTi-Spring 250 cN
- 2 x Pasin-Pin Fix Cap
- 2 x Activation Locks

nur **€ 190,-**

Jetzt bestellen auf bbc-orthotec.de oder per Tel. +49/(0)8651/9650099

BBC Orthotec GmbH | Innsbrucker Str. 2 | 83435 Bad Reichenhall

Alle Angebote gültig bis 30.08.2022. Alle Preise exkl. MwSt. | Druck- und Satzfehler vorbehalten.

Abb. 3y–nn: Fortlaufende Lückenöffnung zwischen Zahn 4 und 5. **Abb. 3oo–zz:** Lückenöffnung zwischen Zahn 5 und 6 mittels Open-coil- und Locatelli-Feder. **Abb. 4a–m:** Mesialisierung der 6er und 7er am 18 x 25 NiTi-Bogen. **Abb. 4n–r:** Restlückenschluss am 16 x 24 SS-Bogen. **Abb. 4s–w:** Eingefügter 18 x 18 TMA-Finishing-Bogen. **Abb. 4x–bb:** Zustand nach Entfernung der Apparatur; Retainer geklebt.

Fazit

Die vorangegangenen drei Fallbeispiele haben gezeigt, dass mithilfe der Lingualtechnik auch in schwierigen Verankerungssituationen einerseits Lücken zuverlässig geschlossen werden können. Andererseits kann aber auch die temporäre Generierung von Lücken bei Anwendung dieser Behandlungsmethode dazu beitragen, komplexe Verankerungsprobleme zu beherrschen. Qualitativ hochwertige Ergebnisse sind damit auch in schwierigen Verankerungssituationen in akzeptablen Zeiträumen erreichbar.

„Die drei Fallbeispiele haben gezeigt, dass mithilfe der Lingualtechnik auch in schwierigen Verankerungssituationen Lücken zuverlässig geschlossen werden können."

kontakt

Dr. Volker Breidenbach
Widumer Tor 1
44575 Castrop-Rauxel
Tel.: +49 2305 25548
info@dr-breidenbach.de
www.dr-breidenbach.de
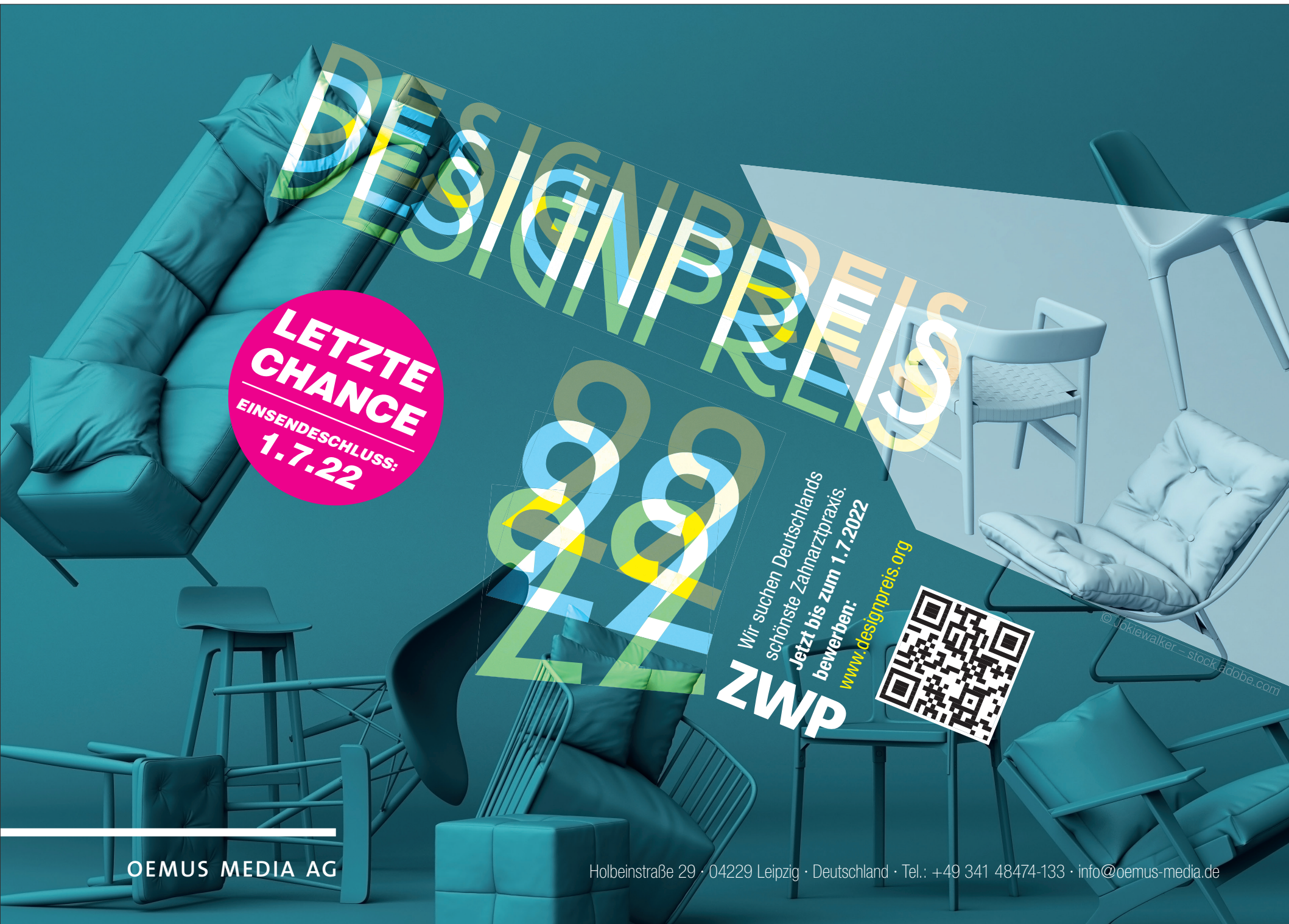
ANZEIGE