

Einstellung verlagerter Zähne

← Seite 1

der Durchbruchstörung entscheidend. Eckzähne sind normalerweise ca. eineinhalb Jahre vor dem Durchbruch (also im Alter von etwa zehn Jahren) vestibulär palpierbar (Ericson und Kuroi 1986). Somit ist ein klinischer Hinweis auf eine Eckzahnverlagerung, wenn die oberen Eckzähne im Alter von ca. zehn Jahren vestibulär nicht palpierbar sind (Becker et al. 1981).

Die häufigsten Komplikationen bei der Eckzahneinordnung sind ein Verankerungsverlust bei Verankerung an der restlichen Dentition (48,6 Prozent), eine falsche Positionsbestimmung und falsche Zugrichtung (40,5 Prozent) sowie eine Ankylose des einzuordnenden Zahns (32,4 Prozent) (Becker et al. 2010).

Das Problem des Verankerungsverlusts kann mittels skelettaler Verankerung, wie im folgenden Artikel gezeigt, umgangen werden.

Die Prognose der Eckzahneinordnung hängt von mehreren Faktoren ab, wie beispielsweise dem Alter

bei Extraktion der Milcheckzähne ist eine Möglichkeit, den Durchbruch des Eckzahns zu steuern. Diese sollte bei ca. zwei Drittel bis drei Viertel der Wurzelentwicklung des bleibenden Eckzahns durchgeführt werden.

„Bei der Therapie verlagerter (Eck-)Zähne sind die frühzeitige Diagnose der Durchbruchstörung und die rechtzeitige und durchdachte aktive Einordnung entscheidend.“

des Patienten, der Inklination des Eckzahns in Relation zur Mittellinie, der Distanz zur Mittellinie und dem Ausmaß der notwendigen Bewegung. Auch ein optimales Timing

Wir möchten uns im Folgenden auf stark verlagerte Eckzähne fokussieren, deren Einstellung auch nach durchgeführter Milcheckzahnextraktion nicht spontan erfolgt und bei

denen sich das Risiko für Resorptionen an den Wurzeln der Nachbarzähne damit entsprechend erhöht. Denn häufig sind bei Eckzahnretentionen und -verlagerungen Resorptionen an den lateralen Inzisivi zu finden (Ericson und Kuroi 1987). In einer Studie mit konventionellem Röntgen lag diese bei 12,5 Prozent (Ericson und Kuroi 1987). In einer Neuauflage der Studie mit dreidimensionaler Bildgebung (CT) konnten bei 38 Prozent der lateralen Inzisivi Resorptionen ermittelt werden (Ericson und Kuroi 2000). Mögliche Therapieoptionen bei verlagerten Eckzähnen sind:

- Lückenöffnung (bzw. -erhalt) mit aktiver Einordnung des verlagerten Eckzahns
- Lückenschlussstherapie mit Extraktion des verlagerten Eckzahns

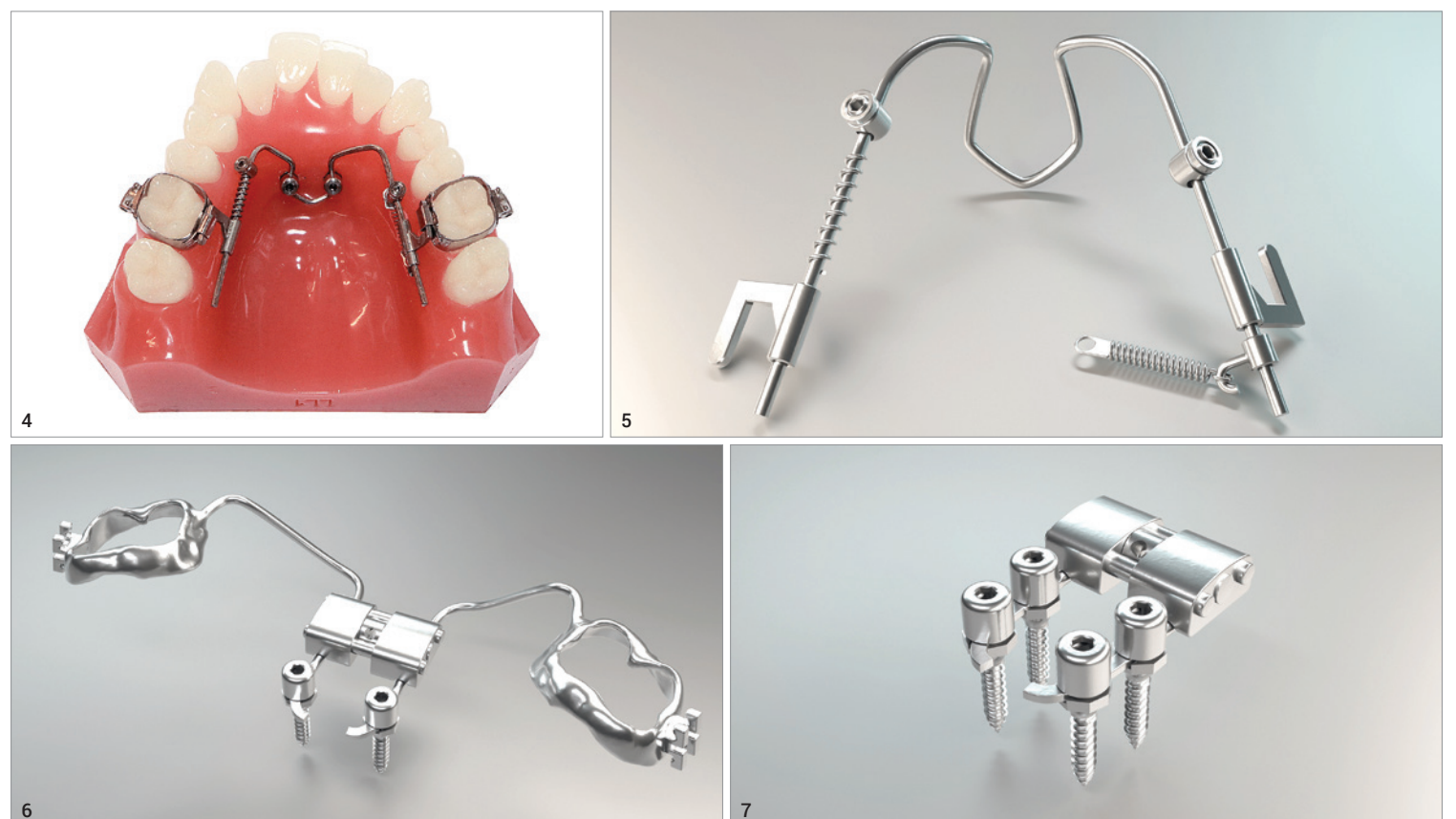

Abb. 4: Paramediane Insertion. **Abb. 5:** Führungsbogen aus 1,1 mm Runddraht. **Abb. 6:** Hybrid-GNE ohne Schweißprozesse. **Abb. 7:** Vollständig skelettal getragene GNE-Schraube.



MADE IN
BLACK
FOREST
EST. 1907

[Heritage]

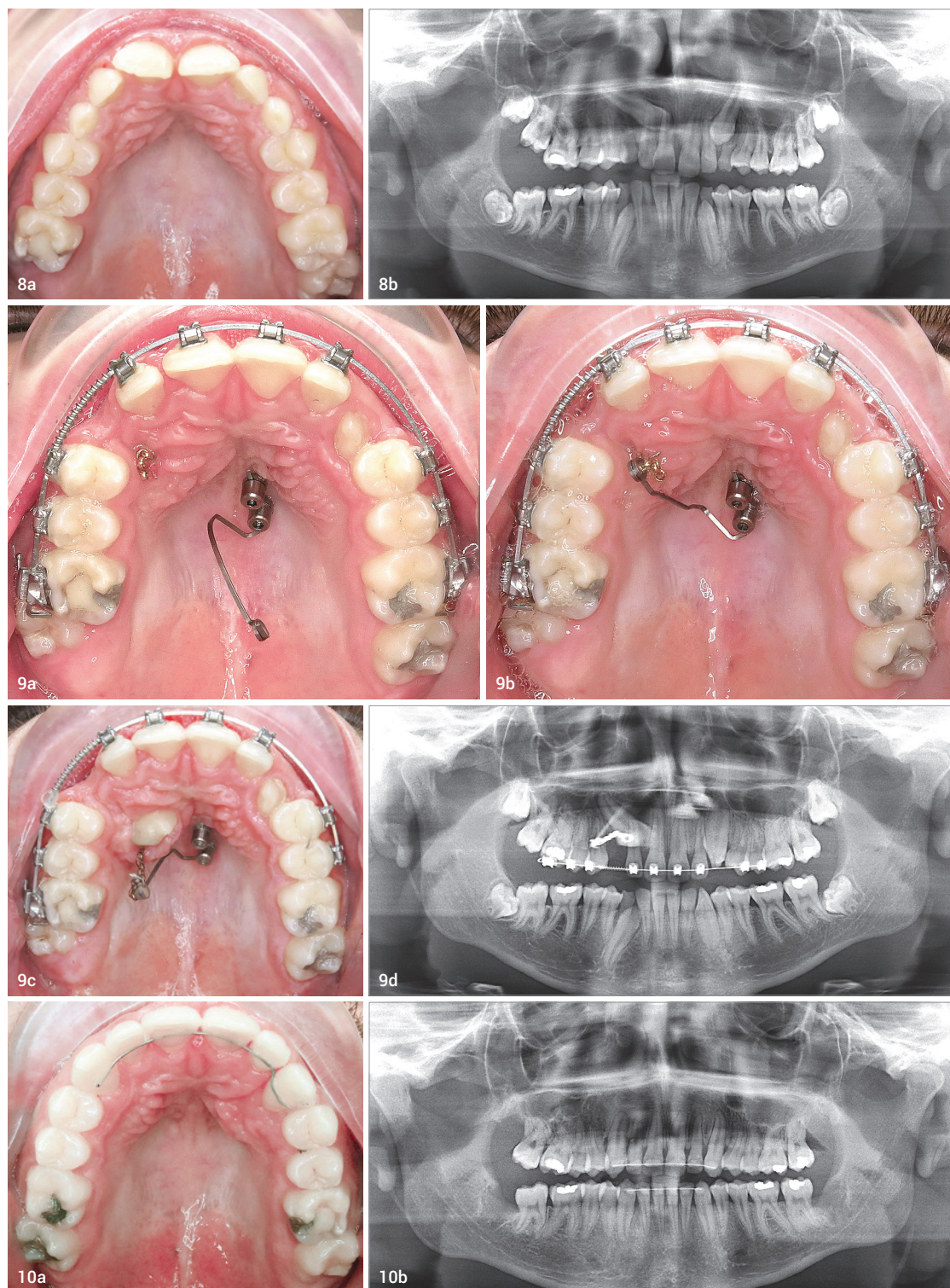


*FRISCHEN WIND LIEBEN.
#HAT BEI UNS TRADITION.*

Wir erstarren nicht in Ehrfurcht vor unserer eigenen Vergangenheit. Wir denken sie weiter. Auf Basis unserer hundertfünfzjährigen Fertigungsexpertise inspirieren uns unsere Mitarbeiter zu außergewöhnlichen Denkansätzen. Dabei sind Herzblut und Leidenschaft die ausschlaggebenden Faktoren.

Fall 1 (Abb. 8a–10b)

Abb. 8a: Anfangsbefund okklusale Ansicht. **Abb. 8b:** Anfangsbefund OPG. **Abb. 9a:** Zwischenbefund: eingelegerter .017 x .025 TMA-Draht. **Abb. 9b:** Zwischenbefund: fixierter .017 x .025 TMA-Draht. **Abb. 9c:** Zwischenbefund: extrudierter Zahn mittels TMA-Draht. **Abb. 9d:** Zwischenbefund: OPG. **Abb. 10a:** Endbefund. **Abb. 10b:** Endbefund: OPG.



- (ggf. mit einer kontralateralen Ausgleichsextraktion) und Einstellung des ersten Prämolaren in Regio des Eckzahns
- Lückenöffnung (bzw. -erhalt) mit Extraktion des verlagerten Eckzahns und anschließender prothetischer Versorgung
 - Belassen des Milcheckzahns als temporären Platzhalter
 - Transalveoläre Transplantation des Eckzahns als rein chirurgische Maßnahme zur Eckzeheinstellung.

„Der direkte Versuch der aktiven Einordnung vor dem Nivellieren und Ausrichten kann das Risiko von Resorptionen der Nachbarzähne reduzieren.“

Entscheidet man sich bei der Therapieplanung für eine Lückenöffnung mit Einstellung des verlagerten Eckzahns, wird in der Regel die Behandlung mit einer Multibracketapparatur zum Nivellieren und Ausrichten der Nachbarzähne begonnen. Anschließend wird der verlagerte Eckzahn beispielsweise

mittels einer Doppelbogen-Technik (Piggy-Back-Technik) eingeordnet. Hierbei wird ein stabiler Vierkantstahlbogen zur Verankerung der restlichen Dentition des Oberkiefers in Kombination mit einem dünnen, superelastischen Rundbogen, der durch das Bracket am einzuordnenden Zahn geführt wird, verwendet.

Eine Alternative stellt eine TMA-Feder (Cantilever) dar. Die Zeit, die das Nivellieren und Ausrichten benötigt, wirkt sich negativ auf das wachsende Risiko von Resorptionen an den Nachbarzähnen aus. Gleichzeitig schreitet in dieser Phase die Wurzelentwicklung des verlagerten Zahns fort, sodass sich hierdurch die Einordnungsprognose reduziert.

Displacement-First-Konzept

Unser Vorgehen bei verlagerten Eckzähnen mit fraglicher Prognose ist der direkte Versuch einer aktiven Extrusion. Ohne Umwege einer orthodontischen Ausformung des Zahnbogens und Lückenöffnung erfolgt direkt der Einordnungsversuch. Ziele sind hierbei eine ge-

zielte Kraftapplikation, kontrollierte Steuerung der Krafrichtung und möglichst wenig dentale Nebenwirkungen. Die aktive Eckzahneinordnung erfolgt also vor dem Nivellieren und Ausrichten der Zähne. Wir nennen dieses Vorgehen Displacement-First-Konzept. Durch die Strategie, den Eckzahn direkt einzustellen, kann das Risiko eventueller Resorptionen an den Nachbarzähnen reduziert werden. Gleichzeitig kann frühzeitig erkannt werden, ob die Einstellung des verlagerten Zahns erfolgreich sein wird. Ein weiterer Vorteil ist, dass durch das Displacement-First-Konzept die Brackettragezeit deutlich verkürzt wird.

Es gibt verschiedene orthodontische Mechaniken, die nach dem Displacement-First-Konzept funktionieren. Die Extrusionsmechanik kann dental oder skelettal verankert werden. Ein Beispiel für eine initiale, dental verankerte Extrusion des Eckzahns ist die Ballista-Spring (Jacoby 1979), eine TMA-Feder, welche an den Molarenschlössern fixiert wird und entsprechend der gewünschten Zugrichtung individualisiert werden kann. Zur Erhöhung der Veranke-

rung wird zusätzlich ein Transpalatalbogen eingesetzt.

Ein weiteres Beispiel für eine dental verankerte Eckzahnextrusionapparatur ist eine mit einem Galgen modifizierte herausnehmbare Zahnsperre (aktive Platte). An dem Galgen kann eine aktive Kraft für die Extrusion des Eckzahns gerichtet appliziert werden. Diese Konstruktionsprinzipien können auf eine skelettal verankerte Apparatur übertragen werden.

Wir favorisieren eine flexibel modifizierbare skelettal getragene Behandlungsapparatur mit dem Pasin-Pin-System (BBC-Orthotec GmbH, Bad Reichenhall) in Kombination mit einer BioDisplacementSpring, welche wir später näher erläutern werden (Abb. 1a und b).

Das Pasin-Pin® System ist ein flexibles und variables Minipin-System. Dessen Besonderheit ist, dass der Minipin einen 1,2 mm breiten Slot besitzt (Abb. 2). Dadurch können alle Formen von Rund- und Vierkantdrähten bis zu einer Dimension von 1,2 mm direkt, ohne Umwege über ein zwischengeschaltetes Abutment oder einer Plate mit dem Minipin verbunden werden. Der Rund- und Vierkantdraht wird dabei mittels einer aufschraubbaren Kappe (Fix-Cap) sicher und stabil befestigt (Abb. 2). Das System wird häufig zur Mesialisierung und Distalisierung (Mesialslider/Distalslider; Abb. 3a–c) von Zähnen eingesetzt oder zur skelettal verankerten Gaumennahterweiterung (Hybrid-Hyrax-GNE; Abb. 6) verwendet.

Die Vorteile dieses Systems werden auch in den Abbildungen 3a bis c bei der paramedianen Minipininsertion deutlich: Ein einfacher Runddraht mit einem Durchmesser von 1,1 mm (Abb. 5) kann als Führungsbogen rotations- und kippstabil im Slot der Minipins befestigt werden. Diese Konstruktion ist die Grundlage für die Herstellung einer Distalisierungs- oder Mesialisierungsmechanik in Form eines Mesial- oder Distalsliders.

Ein weiterer Vorteil des Pasin-Pin Systems ist, dass beispielsweise die Arme einer Hyraxschraube ohne Schweißprozesse einfach in den Pin-Slot gelegt werden können. Dies ist die Basis für eine Hybrid-Hyrax-Gaumennahterweiterungsapparatur (Abb. 6) oder eine rein minipingetrage Hyrax-GNE-Apparatur (Abb. 7). Nach abgeschlossener transversaler Nachentwicklung kann die unkomfortable Hyrax-Schraube entfernt und zur Stabilisierung des Ergebnisses ein Drahtstück in U-Bogenform passiv in die Slots der Minipins gelegt werden, wodurch sich der Tragekomfort für den Patienten deutlich erhöht. Das Pasin-Pin System ist vielfältig einsetz- und umbaubar und zeichnet sich auch bei der Einstellung verlagelter Zähne durch eine enorme Flexibilität aus.

Bei unilateral verlagerten Zähnen werden die Minipins auf der kontralateralen Seite des verlagerten Zahns paramedian, jedoch parallel zur Sutura palatina mediana in sagittaler Richtung inseriert.

Klinisches Fallbeispiel 1

Die Abbildungen 8a und b zeigen klinisch und röntgenologisch den Anfangsbefund eines 15-jährigen Patienten mit einem fast horizontal verlagerten Zahn 13 und einer moderaten Durchbruchstörung mit Mesioangulation von Zahn 23. Aufgrund der guten Prognose von Zahn 23 wurde der Milchzahn 63 extrahiert und anschließend erfolgte der spontane Durchbruch von Zahn 23.

Nach Freilegung von Zahn 13 mit Anbringung eines Attachments durch einen Oralchirurgen wurde der Zahn aktiv in die Zahnreihe eingeordnet. Unter anderem aufgrund der unsicheren Prognose, den Zahn 13 erfolgreich einstellen zu können, entschieden wir uns für eine skelettal getragene Verankerung. Für den Fall, dass sich Zahn 13 nicht in die Zahnreihe einstellen lässt, können die Minipins als Verankerung für eine Lückenschlussmechanik (Mesialslider) verwendet werden.

Die Abbildungen 9a bis d zeigen den Zwischenbefund und den individuell gebogenen TMA-Teilbogen (.017" x .025"), welcher in den 1,2 mm breiten Slot der zwei Minipins inseriert und mit Fixierkappen (Fix Caps) befestigt wurde. Diese



Konstruktion ist sehr einfach im Handling, besitzt jedoch einen relativ hohen Biegeaufwand für die TMA-Feder. Soll die Zurichtung verändert werden, wird jedes Mal eine neu gebogene TMA-Feder benötigt. Mit dieser Konstruktion ist es nicht möglich, zwei verlagerte Eckzähne gleichzeitig einzustellen. Die Abbildungen 10a und b zeigen den Abschlussbefund des erfolgreich eingestellten Eckzahns.

BioDisplacementSpring

Für die effektive Umsetzung des Displacement-First-Konzepts haben wir eine spezielle und flexible Konstruktion entwickelt, die sogenannte BioDisplacementSpring

(Abb. 1a und b). Bei beidseits verlagerten Eckzähnen werden die Minipins median in die Sutura palatina mediana inseriert. Die Insertion der Pins kann dabei mit oder ohne Bohrschablone erfolgen. Anschließend wird eine T-Plate (BBC-Orthotec GmbH, Bad Reichenhall) verwendet. Diese T-Plate wird nicht wie bei einer Distalisierungs- oder Mesialisierungsmechanik angeordnet, sondern um 180 Grad gedreht. Der an der T-Plate angeschweißte Runddraht (Durchmesser 1,1 mm) wird mittels einer Fräse abgeflacht und anschließend poliert (Abb. 11). Im Folgenden kann ein TMA-Draht (.017" x .025") mit zwei Activation-Locks an dem Führungsbogen befestigt werden.

Einer der Vorteile dieser Konstruktion ist, dass die TMA-Feder durch die Activation-Locks jederzeit in mesialer und distaler Richtung verschoben werden kann. Somit kann die Zugrichtung der Feder einfach angepasst werden. Durch die beiden fixierten Activation-Locks ist die Feder stabil mit dem Führungsbogen verbunden, löst man die Verschraubung, kann auch der Austausch der TMA-Feder in kürzester Zeit realisiert werden.

Der Biegeaufwand zur Anpassung der TMA-Feder ist somit gering und schnell am Behandlungsstuhl realisierbar. Sollte sich während der

Abb. 11: Detailsicht BioDisplacement-Spring.

„Das Displacement-First-Konzept kann mit einer skelettal verankerten BioDisplacement-Spring einfach realisiert werden.“

Behandlung herausstellen, dass eine Einordnung des Eckzahns wie beispielsweise bei einer Ankylose nicht möglich ist und der Eckzahn muss stattdessen entfernt werden, so kann die Apparatur einfach und schnell zu einer Lückenschluss-Apparatur (Mesialslider; Abb. 3b) umgebaut werden.

ANZEIGE

3M Science.
Applied to Life.™

Die Zahnspange passend zum Look!

Machen Sie das Lächeln
zu einem stylischen Accessoire.

3M™ Clarity™ Advanced Keramikbrackets & 3M™ AlastiK™

Kaufen Sie ein „Teenage Packet“ und erhalten Sie 50% Rabatt!*

Das „Teenage Packet“ beinhaltet:

- 3x 3M™ Clarity™ Advanced mit APC FF; Kit 5x5
- 5x 3M™ AlastiK™ Easy-to-Tie Ligaturen; Refill
- 1x 3M™ Transbond™ Plus Self Etching Primer; (712-091)

Mit dem „Teenage Packet“ inklusive farbiger Ligaturen ermöglichen Sie Teenagern Ihre Individualität und Ihren Style zu unterstreichen. In Kombination mit Keramikbrackets wird die Zahnspange zum stylischen Accessoire, das gerne getragen wird.

Scannen Sie den QR-Code und wir kontaktieren Sie für dieses Angebot.



*Dieses Angebot kann 1x pro Kieferorthopäde wahrgenommen werden und gilt in Deutschland, Österreich und Schweiz bis zum 31. Juli 2022. Alle Rechte vorbehalten. Druckfehler vorbehalten

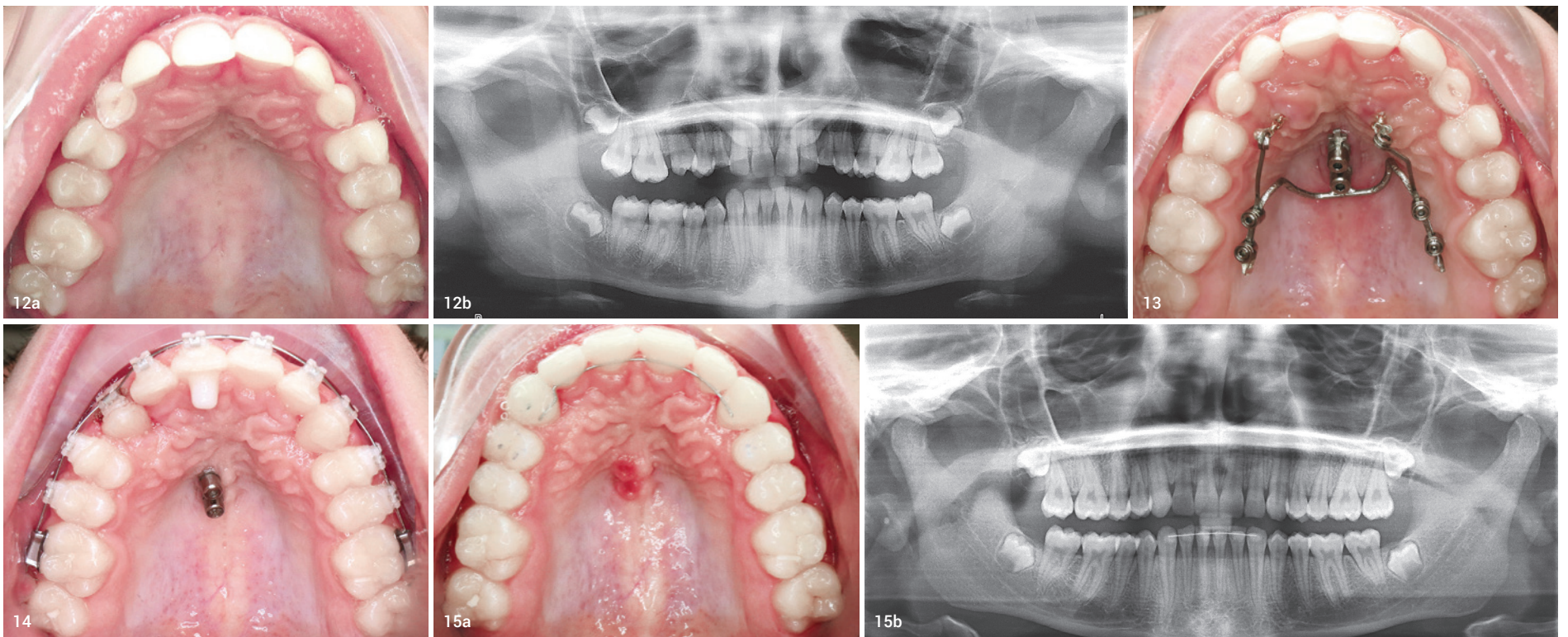
**Fall 2 (Abb. 12a–15b)**

Abb. 12a: Anfangsbefund okklusale Ansicht. **Abb. 12b:** Anfangsbefund OPG. **Abb. 13:** Eingesetzte BioDisplacementSpring. **Abb. 14:** Zwischenbefund eingestellter Zahn. **Abb. 15a:** Endbefund okklusale Ansicht. **Abb. 15b:** Endbefund OPG.

Klinisches Fallbeispiel 2

Der in den Abbildungen 12a und b dargestellte Fall zeigt eine Patientin mit beidseits verlagerten Eckzähnen im Oberkiefer. Die Panoramaröntgensichtaufnahme zeigt stark mesioangulierte Anlagen bei abgeschlossenem Wurzelwachstum. Therapeutisch wurde entsprechend des beschriebenen Displacement-First-Konzepts direkt die chirurgische Freilegung der Zähne 13 und 23 und das Kleben von Attachments mit Kettchen angeordnet. Anschließend wurde nach Insertion der beiden Minipins die BioDisplacementSpring eingesetzt. Die Abbildung 13 zeigt die median platzierten Minipins und die BioDisplacementSpring (T-Plate mit individualisierten TMA-Federn). Beide Eckzähne können mit dieser Konstruktion gleichzeitig aktiv, mit gewünschter Zugrichtung und ohne dentale Nebenwirkungen extrudiert werden.

Die Milchzähne wurden zunächst als Platzhalter belassen. Erst nach erfolgter Extrusion der Zähne 13 und 23 erfolgte im Anschluss das Nivellieren und Ausrichten mit einer

„Durch das einfache Handling wird der Biegeaufwand am Patienten reduziert und der verlagerte Zahn kann direkt und ohne dentale Nebenwirkungen in die Zahnreihe eingeordnet werden.“

Multibracketapparatur (Abb. 14). Die Zähne 13, 23 konnten erfolgreich in die Zahnreihe eingeordnet werden und wurden abschließend mit einem Retainer stabilisiert (Abb. 15a und b).

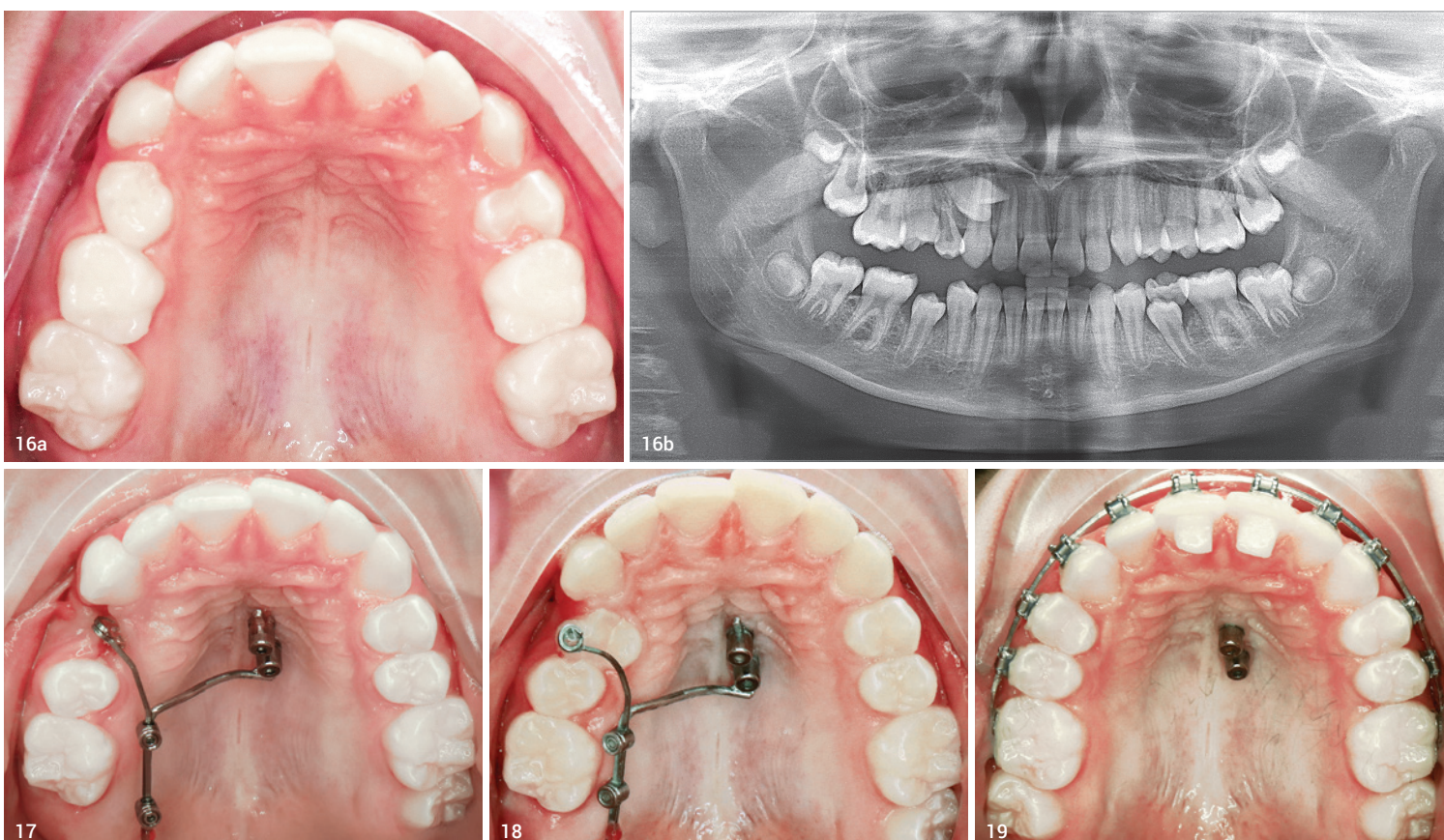
Klinisches Fallbeispiel 3

Ein weiterer Patientenfall (Abb. 16a) demonstriert den Einsatz einer einseitigen BioDisplacementSpring (Abb. 17). Die Panoramaröntgensichtaufnahme zeigt einen verlagerten Prämolaren (Zahn 14; Abb. 16b). Auch hier wurde entsprechend des Displacement-First-Konzepts initial die Entfernung des Zahns 54 mit anschließender chirurgischer Freilegung des Zahns 14 angeordnet. Nachfolgend wurde die BioDisplacementSpring zur Extrusion des Zahns eingesetzt.

Der verlagerte Prämolare konnte durch die optimale Zugrichtung der TMA-Feder fast vollständig in die Zahnreihe eingeordnet werden (Abb. 18). Abbildung 19 zeigt die Patientin mit Multibracketapparatur in situ, da zum jetzigen Zeitpunkt die Behandlung noch nicht abgeschlossen ist.

Zusammenfassung

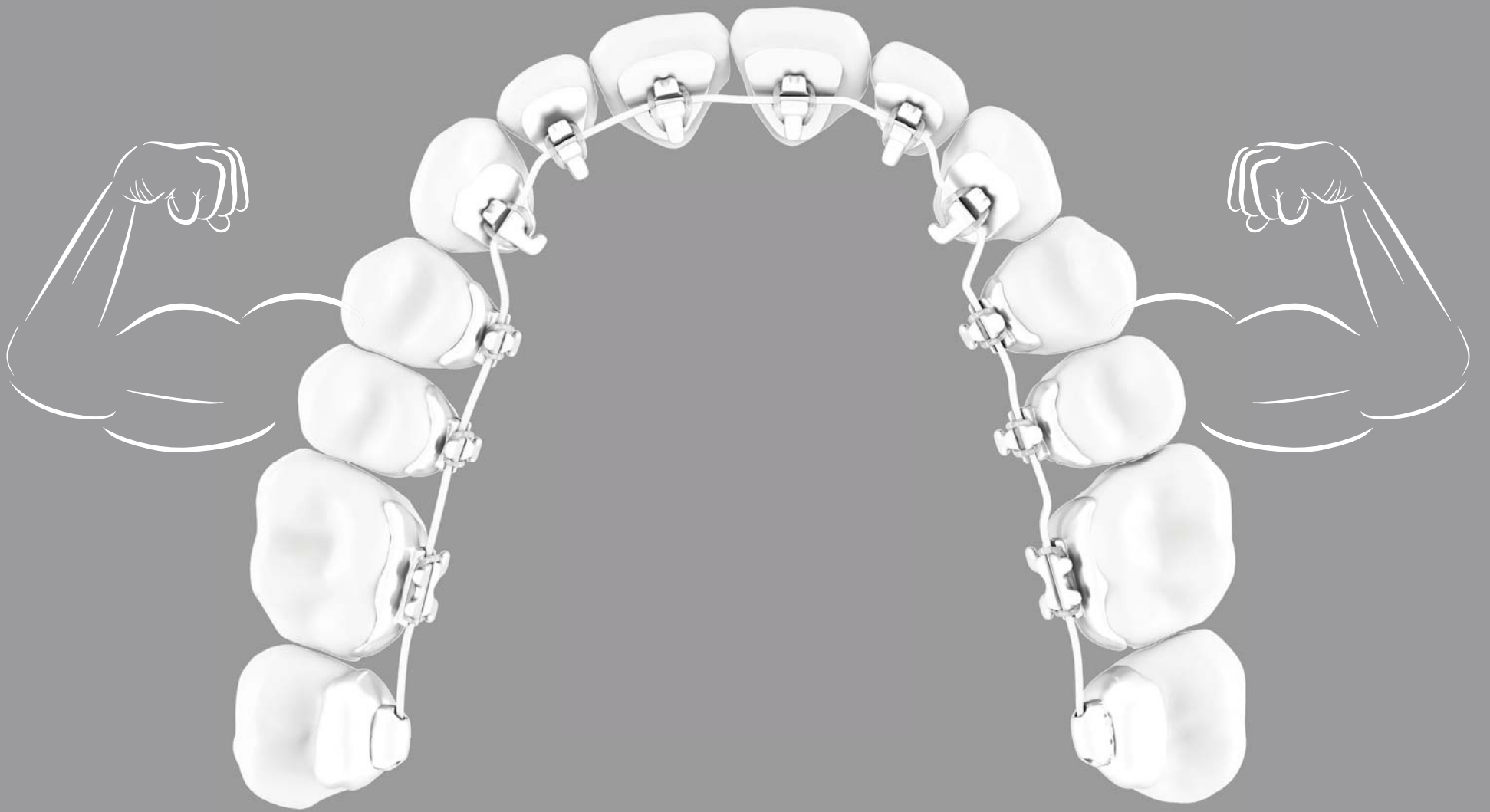Bei der Therapie verlagerter (Eck-)Zähne sind die frühzeitige Diagnose der Durchbruchstörung und die rechtzeitige und durchdachte aktive Einordnung entscheidend. Der direkte Versuch der aktiven Einordnung vor dem Nivellieren und Ausrichten kann das Risiko von Resorptionen der Nachbarzähne reduzieren. Das Displacement-First-Konzept kann mit einer skelettal verankerten BioDisplacementSpring einfach realisiert werden. Die Zugrichtung der TMA-Feder kann hierbei durch die beiden aufschraubbaren Activation-Locks, die in mesialer und distaler Richtung verschiebbar sind, optimal angepasst werden. Durch das einfache Handling wird der Biegeaufwand am Patienten reduziert und der verlagerte Zahn kann direkt und ohne dentale Nebenwirkungen in die Zahnreihe eingeordnet werden.

**kontakt**

Dr. Tamina Pasin
bioBite Kieferorthopädie
Richard-Strauss-Straße 82
81679 München
Tel.: +49 89 92091910
muc@bio-bite.com
www.bio-bite.com

Stabile Ergebnisse

für Ihr schönstes Lächeln



move to **WIN**

www.lingualsystems.de