

# Hybridisierende Wärmebehandlung in der Endodontie

**Kombinierte Anwendung von wärmebehandelten und nicht wärmebehandelten Feilen im Rahmen der Wurzelkanalaufbereitung.**  
**Von Prof. Dr. Gianluca Gambarini, Rom.**

Anhand eines Patientenfalls wird die hybridisierende Wärmebehandlungstechnik im Rahmen der Wurzelkanalaufbereitung beschrieben. Besonderheit an dieser Technik ist die Kombination von ähnlichen Feileninstrumenten, die jedoch aufgrund ihres Herstellungsprozesses (Wärmebehandlung) andere Eigenschaften aufweisen.

## Patientenfall

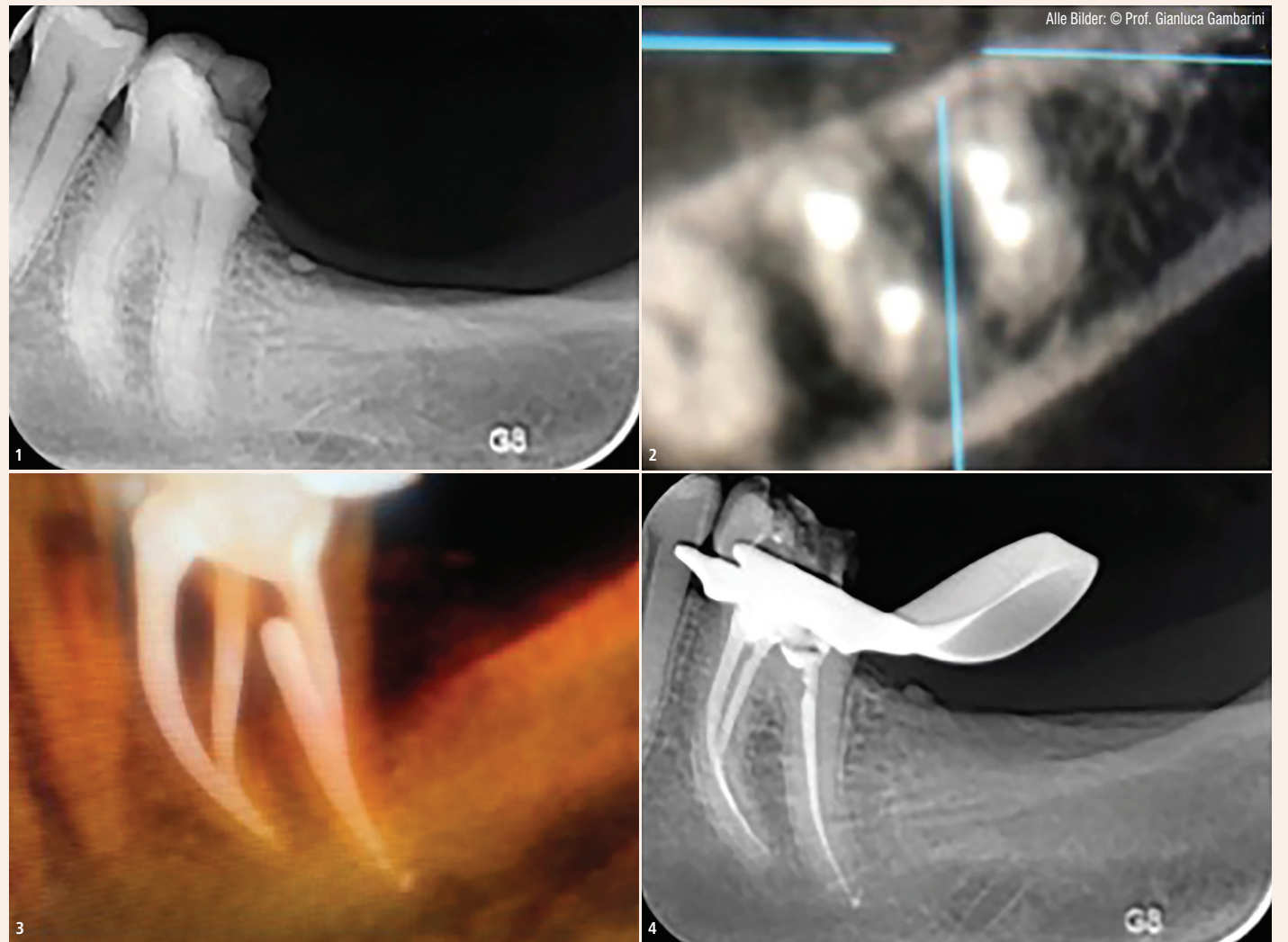
Eine 42-jährige Patientin klagte über starke Schmerzen im unteren Seitenzahnbereich nach einer Kronenfraktur. Die klinische und radiologische Untersuchung zeigte eine distookklusale Karies am Zahn 36 (Abb. 1) und ein freigelegtes distales Pulpenhorn. Der Zahn reagierte hochsensibel auf den thermischen Kältetest. Es wurde eine akute Pulpitis diagnostiziert. Die Patientin akzeptierte den Vorschlag einer endodontischen orthograden Behandlung.

## Überlegungen zum Wurzelkanalzugang

Nach minimalinvasiven Grundsätzen wurde eine distale Zugangskavität gestaltet, um einen unnötigen Verlust von Zahnhartsubstanz zu vermeiden. Die Entscheidung war ein Kompromiss zwischen den Vorteilen eines breiten, geradlinigen Zugangs (bei komplexen engen Krümmungen wie im vorliegenden Fall ideal) und den Nachteilen, die sich durch die Schwächung der Restzahnschubstanz ergeben. Da die mesialen Anteile des Zahnes 36 intakt waren, sollte der Zahn gemäß minimalinvasiven endodontischen Protokollen erhalten bleiben. Zudem ist ein geradliniges Einführen von endodontischen Nickel-Titan-(NiTi-)Rotationsfeilen nicht immer möglich und insbesondere dann erschwert, wenn ein Molar leicht distal geneigt ist, so wie im vorliegenden Fall. Solche komplexen Wurzelkanalstrukturen erfordern hohe Aufmerksamkeit bei der Planung des endodontischen Zugangs. Durch zahlreiche Kanalkrümmungen sind rotierende NiTi-Instrumente einer hohen Biegebelastung ausgesetzt. Erforderlich ist eine gewisse Flexibilität der Feilen, um iatrogene Faktoren zu vermeiden.

## Überlegungen zum Feilensystem

Im vorliegenden Fall waren aufgrund der komplexen Kanalstruktur flexible, wärmebehandelte NiTi-Feilen mit Controlled-Memory-Effekt ideal geeignet. Die Instrumente sollten zudem variable Kegel (Verjüngung am Taper) haben, um den Taper-Lock (Einschraubeffekt) zu minimieren. Außerdem schien es wichtig, dass die gewählten Instrumente den Torsionsbelastungen in engen Kanälen standhalten. Nach Abwägung aller Möglichkeiten fiel die Wahl auf die Endo-Feile EdgeTaper Platinum (ETP) von EdgeEndo. Die wärmebehandelte NiTi-Legierung der Feile erfüllt alle geforderten Eigenschaften. Das Instrument ist widerstandsfähig und



**Abb. 1:** Die klinische und radiologische Untersuchung zeigte eine distookklusale Karies am Zahn 36 und ein freigelegtes distales Pulpenhorn. – **Abb. 2 und 3:** Durch die Eliminierung koronaler Interferenzen und die Vergrößerung des Kanaldurchmessers machten die steiferen ET die apikale Präparation mit den flexiblen ETP sicherer. – **Abb. 4:** Das Ergebnis der endodontischen Behandlung.

flexibel, sodass ein leichteres Einbringen in die Kanalgeometrie möglich ist. Das Legen einer breiteren Zugangskavität kann somit umgangen werden. Nach dem Legen des manuellen Gleitpfades mit der Edelstahl-K-Feile (bis Größe 15) und der Arbeitslängenbestimmung mit dem elektronischen Apexlocator wurden die flexiblen ETP-Feilen in folgender Reihenfolge verwendet: S1, S2, F1, F2. Alle Instrumente erreichten die volle Arbeitslänge, wobei sie sanft mit 300/min (und 2 N Drehmoment) gedreht wurden. So konnte eine Überlastung effektiv vermieden werden.

Zwei entscheidende operative Faktoren:


- Die Instrumente wurden während der Einwärtsbewegung langsam und schrittweise vorgeschoben (nicht mehr als 1 bis 2 mm Vorschub pro Schritt). Nach jedem Schritt wurden die Feilen aus den Kanälen entfernt, gereinigt und eine

Spülung des Kanals vorgenommen. Eine solche vorsichtige Progression ermöglicht es, übermäßige Reibung zu vermeiden, und reduziert die Debris. Das häufige Spülen unterstützt zudem das gründliche Entfernen von infiziertem Gewebe und verbessert den Reinigungseffekt.

- Die Auswärtsbewegung zur koronalen Kanalaufweitung hätte theoretisch mit dem gleichen ETP-Instrument erfolgen können. Allerdings wurden für die S1- und S2-Instrumente die etwas steifer rotierenden EdgeTaper-(ET-)Feilen gewählt. Die ET-Instrumente haben das gleiche Design wie ETP, wurden aber keiner Wärmebehandlung unterzogen. Somit sind sie steifer und effizienter beim Schneiden. Dies ermöglichte eine schnellere und validere koronale Aufweitung. Die ET wurden mit einer Auswärtsbewegung („Bürsten“), einer erhöhten Drehzahl (500/min) und einem reduzierten Drehmoment (1,5 N) verwendet.

Durch die Eliminierung koronaler Interferenzen und die Vergrößerung des Kanaldurchmessers machten die steiferen ET die apikale Präparation mit den flexiblen ETP sicherer (Abb. 2 und 3). Die Bewegung nach außen erwies sich mit minimalen Torsions- und Biegebelastungen der rotierenden NiTi-Instrumente als sicher, vorausgesetzt, die Instrumente rasten im Kanal nie vollständig ein oder blockieren. Die innovative Kombination von ähnlichen Instrumenten (ET und ETP) mit unterschiedlichen Eigenschaften (abhängig vom Herstellungsprozess) wird als „hybridisierende Wärmebehandlungstechnik“ bezeichnet und wurde hier unter Verwendung der oben erwähnten Instrumente vorgenommen. Die Abbildungen 3 und 4 zeigen das Ergebnis der endodontischen Behandlung. Die Kanalgeometrie konnte exakt eingehalten werden.

Die korrekte Formgebung (Kanaldurchmesser können in 3D-Bildern besser eingeschätzt werden) wurde schnell und einfach während einer 45-minütigen Wurzelkanalbehandlung in einer Sitzung vorgenommen, ohne iatrogene Fehler, ohne Verformung oder Bruch der Instrumente. Abschließend wurden die Kanäle mit einer Kalthydrauliktechnik unter Verwendung von Bioceramic Sealer (BC Sealer, BUSA), ein Material, das eine einfache und schnelle Lösung bietet, obturiert. [DI](#)



**Prof. Dr. Gianluca Gambarini**

La Sapienza – Università di Roma  
 Via Cavour 325  
 00184 Rom, Italien  
 ggambarini@gmail.com

**Henry Schein Dental  
 Deutschland GmbH**

Tel.: 0800 1400044  
 www.henryschein-dental.de

Infos zum Unternehmen



ANZEIGE



Sie können schreiben?  
 Kontaktieren Sie uns.  
[dentalautoren.de](http://dentalautoren.de)

**Dentale  
 Schreibtalente  
 gesucht!**

Holbeinstraße 29 · 04229 Leipzig · Deutschland  
 Tel.: +49 341 48474-0 · info@oemus-media.de

OEMUS MEDIA AG