

Die Herstellung rein implantatgetragener Ganzkieferbrücken stellt hohe Anforderungen an die Präzision einer analogen oder digitalen Abformung, um einen gute Passungsqualität und einen passiven Sitz zu gewährleisten. In den letzten Jahren wurde der Einsatz von intraoralen Scannern in diesem Indikationsbereich kontrovers diskutiert. Durch die Entwicklung neuer Scanner-systeme (z. B. i700, Medit) und speziell für diese Indikation adaptierte Scanbodies (Nexus iOS, Osteon Medical) sowie die Nutzung geeigneter Techniken lassen sich Verbesserungen der Präzision erreichen. Der vorliegende Beitrag beschreibt die Herstellung einer implantatgestützten, verschraubten Brückenversorgung mit einem System (EVO+, Permadental), das diese Optimierungsstrategien zur Gestaltung eines rein digitalen Workflows nutzt.

Prof. Dr. Sven Rinke
[Infos zum Autor]



Dr. Holger Ziebolz
[Infos zum Autor]

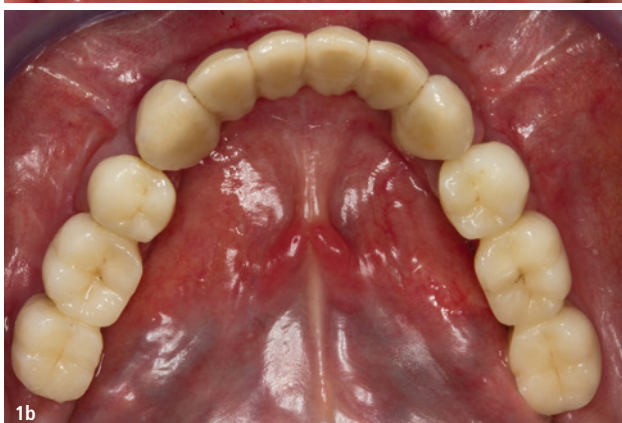
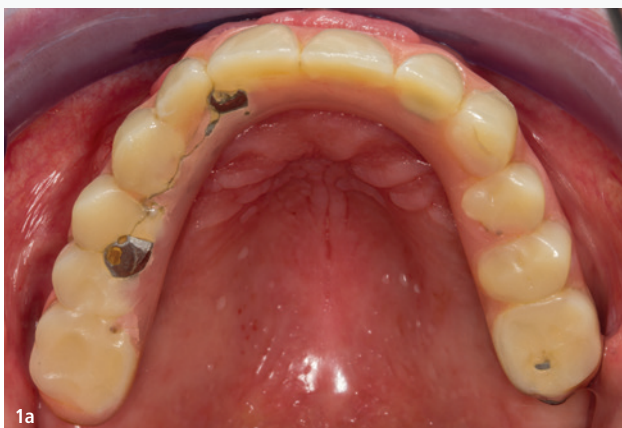
Literatur



Digital gefertigte implantatgestützte Brückenversorgung

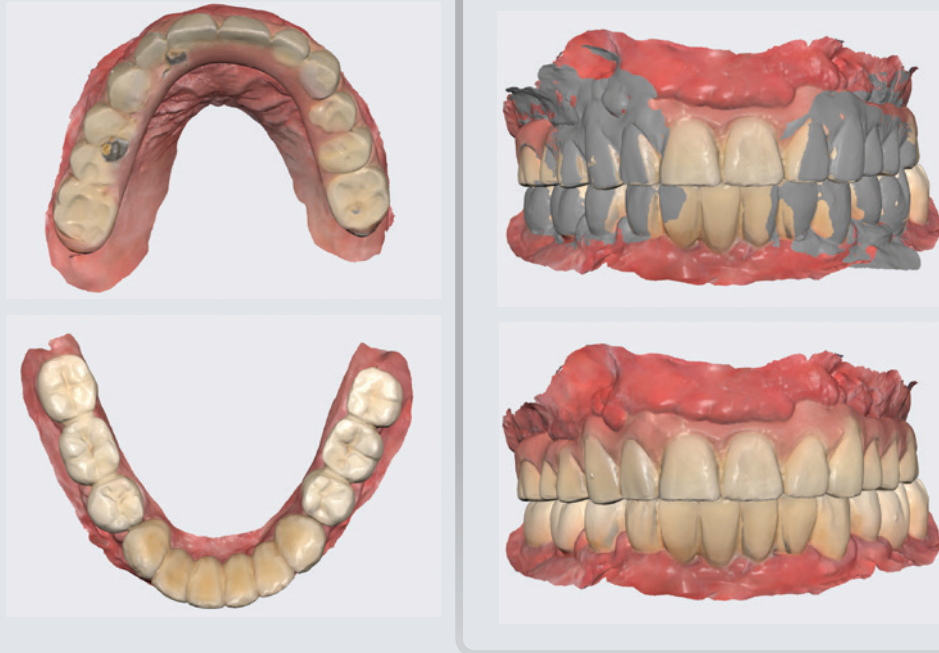
Prof. Dr. Sven Rinke, M.Sc., M.Sc., Dr. Holger Ziebolz, M.Sc.



Im hier vorgestellten Patientenfall konnte die Brückenversorgung innerhalb von drei Terminen mit einer guten Passungsqualität gefertigt werden und führte zu einer hohen Zufriedenheit des Patienten mit dem ästhetischen und funktionellen Ergebnis. Der Hauptvorteil dieser Technik liegt in einer Reduktion der erforderlichen Anzahl der Behandlungsschritte im Vergleich zum konventionellen Vorgehen. Limitierend sind die derzeit noch fehlenden klinischen Daten aus Langzeitbeobachtungen zu diesem System zu werten. Indizes sind die verschraubte implantatgestützte Brücke, der Intraoral-Scan und die Passungsqualität.

Die Versorgung des zahnlosen Oberkiefers mit implantatverankerten Brücken auf vier bis acht Implantaten oder mit implantatreinierten Deckprothesen auf mindestens vier Implantaten sind eine weitverbreitete und wissenschaftlich anerkannte Therapieoption.^{1,2} Eine Reihe klinischer Studien dokumentiert den Langzeiterfolg dieser beiden Versorgungsformen mit Beobachtungszeiten von mehr als zehn Jahren.^{1,3,4} Insbesondere bei der Abformung von mehreren Implantaten für die Anfertigung einer festsitzenden, idealerweise verschraubten Brückenkonstruktion werden hohe Anforderungen an die Prä-

Abb. 1a: Klinische Ausgangssituation mit insuffizienter implantatgestützter Oberkieferkonstruktion. – **Abb. 1b:** Okklusalanalysen der implantatgestützten Brückenversorgung im Unterkiefer. – **Abb. 2:** Basisscans der vorhandenen Versorgung im Ober- und Unterkiefer sowie Lateralscans zur Bissregistrierung.



2

„Der Hauptvorteil dieser Technik liegt in einer Reduktion der erforderlichen Anzahl der Behandlungsschritte im Vergleich zum konventionellen Vorgehen.“

zision gestellt, um einen passiven Sitz der Restauration zu gewährleisten.^{3,4}

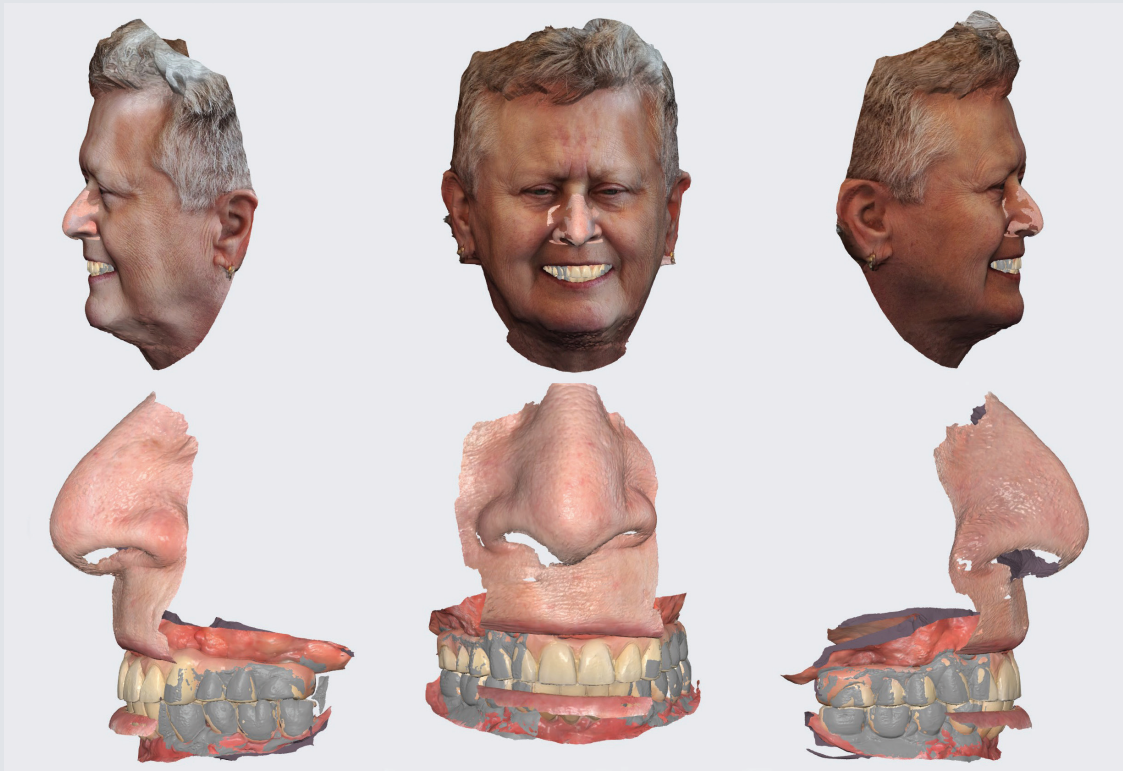Passungengenauigkeiten bei großspannigen Brücken werden unter biomechanischen Gesichtspunkten als mögliche Ursache technischer Komplikationen bei verschraubten implantatgestützten Ganzkieferbrücken diskutiert. In diesem Kontext wird ein ursächlicher Zusammenhang zwischen Passungengenauigkeiten und Schraubenlockerungen und -brüchen sowie Verblendkeramikfrakturen hergestellt.^{5,6} Zur Verbesserung des passiven Sitzes wurden in den letzten Jahren unterschiedliche Vorgehen etabliert. Es wurden dabei unterschiedliche Techniken zur Verbesserung der Präzision einer konventionellen Abformung (z. B. die starre Verblockung der einzelnen Abformpfosten) genutzt. Diese Techniken sind zumeist an die Verwendung verschraubter Abformpfosten im Zusammenhang mit einem individuell gefertigten offenen Abformlöffel und zweizeitigen Vorgehen gebunden, also entsprechend zeit- und kostenintensiv.⁷ Gleichzeitig konnten Passungsmängel, die auf die konventionelle zahntechnische Fertigung komplexer implantatgestützter Brückenversorgungen (Verzüge, interne Spannungen) zurückzuführen sind, durch die Nutzung der CAD/CAM-Fertigung reduziert werden.^{7,8} Mittlerweile konnte die klinische Bewährung derartiger im CAD/CAM-Verfahren gefertigter Ganzkiefer-Brückenversorgungen bereits in klinischen Studien mit Beobachtungszeiten von zehn Jahren belegt werden, wobei sich eine geringere technische Komplikationsrate im Vergleich zu konventionell gefertigten implantatgestützten Brücken zeigte.^{1,3,9}

Bislang wurde bei komplexen Implantatkonstruktionen zumeist ein hybrider Workflow angewendet. Es erfolgte also eine konventionelle Abformung mit Modellfertigung und anschließender Digitalisierung der Modellsituation für die

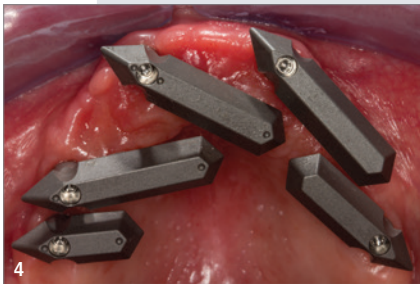
weitere CAD/CAM-Produktion der Brückenversorgung.^{1,9} Konsequenterweise könnte eine digitale intraorale Abformung den Prozess vereinfachen und Fehlerquellen eliminieren. Zudem zeigen mehrere Untersuchungen, dass die Patientenakzeptanz und -zufriedenheit bei digitalen Abformungen höher ist als bei konventionellen.¹⁰ Während aktuelle systematische Übersichtsarbeiten der letzten fünf Jahre übereinstimmend zu dem Schluss kommen, dass die Präzision intraoraler Abformungen für die Herstellung zahn- und implantatgestützter Einzelkronen und kleinerer (drei- bis viergliedriger) Brücken gleichwertig oder sogar besser ist als das Anfertigen einer konventionellen Abformung, wird die Präzision von Ganzkieferscans durchaus kontrovers beurteilt.^{9,11,12} Zum einen wird die erzielbare Präzision wesentlich vom Typ des Scanners und der genutzten Software bestimmt. Hierbei zeigen aktuelle Systeme (z. B. CEREC Primescan, Dentsply Sirona; i700, Medit; TRIOS 4, 3Shape) eine deutliche Verbesserung im Vergleich zu den Vorläufern.¹³

Möglichkeiten für Ganzkieferscans

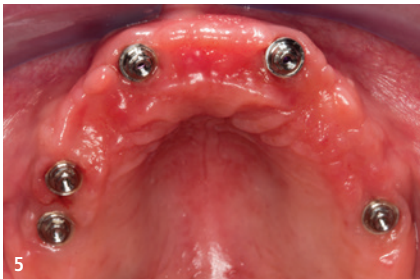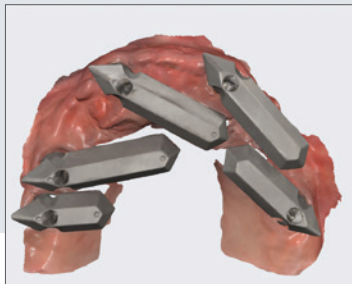
Die vorliegenden klinischen Studien und Laboruntersuchungen zeigen zudem, dass die Präzision von Ganzkieferscans von einer Reihe von Faktoren abhängt. Anzahl, Angulation und Abstand der Implantate sind zentrale Faktoren.^{14,15} Dabei gilt: Je höher die Anzahl der Implantate und je größer der Abstand und die Differenz der Angulation der Implantate zueinander wird, umso reduzierter ist die Präzision.^{15,16} Gleichzeitig konnte gezeigt werden, dass die Präzision von Ganzkieferscans wesentlich von Design und Material der Scanbodies sowie vom Software-Algorithmus abhängt, mit dem die einzelnen



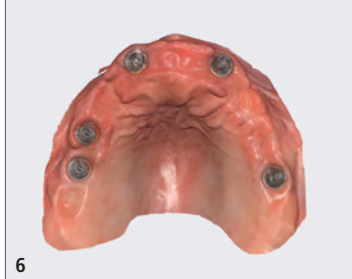3



4



5



6

Abb. 3: Okklusalanzeige der fünf Oberkieferimplantate mit Multi-Unit Abutments (Astra Tech Implant System EV, MultiBase Abutment, Dentsply Sirona). – **Abb. 4:** Okklusalanzeige der entlang des Kieferkams ausgerichteten Scanbodies zum Erzielen einer möglichst großen Überlappung der Referenzflächen. – **Abb. 5:** HD-Scan der Scanbodies und separater Scan der Weichgewebssituation. – **Abb. 6:** Gesichtsscans mit separatem Scan zum Matching der Basiscans.

da noch weitere Referenzflächen (z. B. Nachbarzähne) vorhanden sind, die ein Stitching der IOS-Aufnahmen mit ausreichender Überlagerung erlauben.^{16, 19, 20} Verwendet man diese Scanbodies allerdings im zahnlosen Kiefer, so wird insbesondere bei größeren Implantatabständen und/oder einer Angulation der Implantate das Risiko von Matchingfehlern vergrößert.^{13, 14, 16}

Ein möglicher Lösungsansatz besteht in der Nutzung asymmetrischer Scanbodies mit vergrößerten Referenzflächen. Ziel ist es dabei, im zahnlosen Kiefer eine Anordnung der Scanbodies mit einer möglichst breitflächigen Überlagerung zu erreichen und so Matchingfehler zu reduzieren.^{16, 19, 21} Ein weiterer Ansatz liegt darin, bei der Erfassung der Implantatpositionen eine modifizierte Scannerstrategie anzuwenden. Dabei wird die Position der Scanbodies in zwei Durchgängen mit einem hochauflösenden Scan ermittelt, wobei der Pfad so gewählt wird, dass die Kamera nur in eine Richtung geführt wird.^{18, 20, 21} Es erfolgt also ein Scan von rechts nach links und ein zweiter in Gegenrichtung. Durch das entsprechende Design der Scanbodies sind bei diesem Vorgang nur minimale Schwenkungen der Kamera erforderlich, um die Referenzflächen zu erfassen.^{17, 19, 21}

Aufnahmen zu einem Ganzkieferscan zusammengesetzt werden („gestitcht“ oder „gematcht“).^{16–18} In mehreren Studien konnte gezeigt werden, dass durch die Vergrößerung der Referenzflächen an den Scanbodies oder das Einbringen zusätzlicher Referenzmarken eine Präzisionssteigerung von Ganzkieferscans erreicht werden kann.^{16, 17} Genau dieser Punkt bietet die Möglichkeit einer Optimierung von Ganzkieferscans. Die derzeit kommerziell verfügbaren Scanbodies sind zumeist rotationssymmetrisch und in ihrer Größe so adaptiert, dass sie für die häufigste Indikation, also die Einzelzahnlücke, optimiert sind. Entsprechend sind die Referenzflächen der Scanbodies vergleichsweise klein. Dies ist bei Einzelzahnversorgungen kein Problem,

Die Kombination aus speziell für den Einsatz im zahnlosen Kiefer entwickelten Scanbodies (Nexus iOS, Osteon Medical) und einer indikationsbezogenen Scanstrategie unter Nutzung eines aktuellen Intraoral-scanners (i700, Medit) wurde zu einem kompletten, rein digitalen Fertigungssystem (EVO+, Permamental) für abnehmbare und festsitzende Versorgungen zusammengeführt. Im folgenden Fallbericht wird das klinische und technische Vorgehen für die Herstellung einer verschraubten, rein implantatgestützten Brückenversorgung mit diesem System vorgestellt.

Fallbericht

Eine 65-jährige Patientin stellt sich mit dem Wunsch nach Erneuerung einer seit sechs Jahren eingegliederten festsitzenden implantatgestützten Brücke im Oberkiefer vor. Die auf fünf Implantaten zementierte kunststoffverblendete Konstruktion zeigte ausgeprägte Frakturen des Verblendkunststoffs und nur eine sehr eingeschränkte Zugänglichkeit für die häusliche Mundhygiene (Abb. 1a). Neben den ästhetischen Beeinträchtigungen bemerkte die Patientin zudem eine Einschränkung der Kaufunktion. Im Unterkiefer war sie seit zehn Jahren mit einer zementierten metallkeramischen Brückenkonstruktion (drei Segmente) auf insgesamt sechs Implantaten versorgt (Abb. 1b). Der Patientin wurden als mögliche prothetische Versorgungsoptionen zum einen die Anfertigung einer verschraubten Brückenkonstruktion und zum anderen die Versorgung mit einer stegverankerten gaumenfreien Deckprothese vorgeschlagen. Sie entschied sich, insbesondere aufgrund des hohen Tragekomforts und der sehr guten Kaufunktion, wiederum für eine festsitzende (bedingt abnehmbare) Versorgung. Die Neuversorgung erfolgte mit einem rein digitalen Fertigungssystem in drei Behandlungsterminen unter Verwendung eines intraoralen Scanners und der systemspezifischen Scanbodies.

Erster Behandlungstermin

In diesem Termin erfolgte zunächst ein kompletter Ober- und Unterkieferscan mit dem vorhandenen Zahnersatz sowie zwei Lateralscans zur Fixierung der aktuellen Biss-situation (Abb. 2). Bei Verwendung des Scanners wird dafür zunächst ein neuer Patientenfall angelegt und die Einstellung „kieferorthopädische Option“ für die Ganzkieferscans gewählt. Dieser Datensatz wird separat gespeichert und versandt. Anschließend wird die vorhandene Suprakonstruktion abgenommen. Die festsitzende Versorgung mit dem digitalen Fertigungssystem erfolgt immer auf Multi-Unit Abutments, zu denen auch die speziellen Scanbodies kompatibel sind. Im vorliegenden Fall waren im Oberkiefer fünf Implantate mit konischer Verbindung (Astra Tech Implant System EV) inseriert, auf

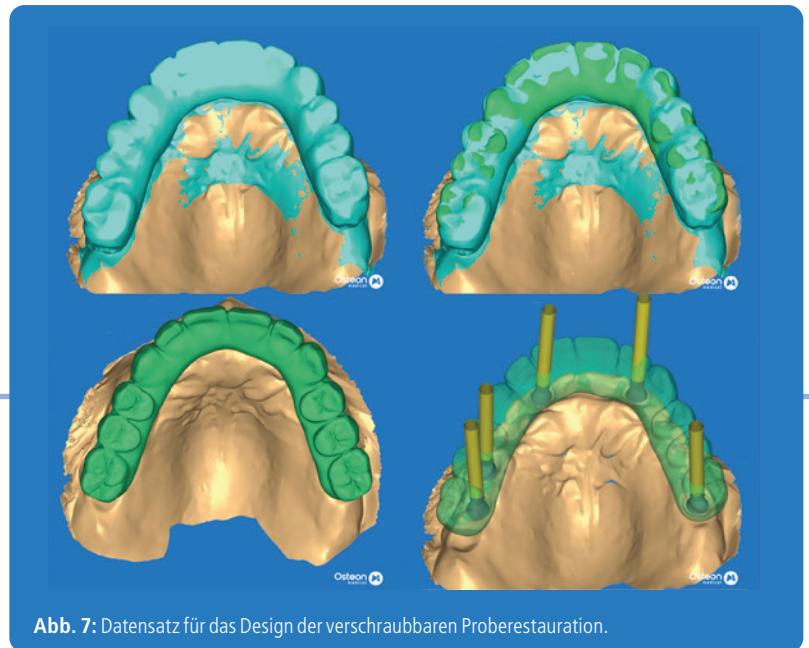
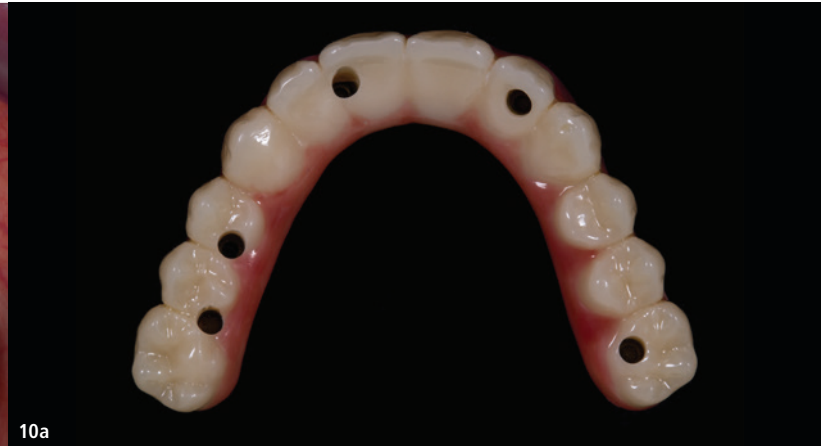
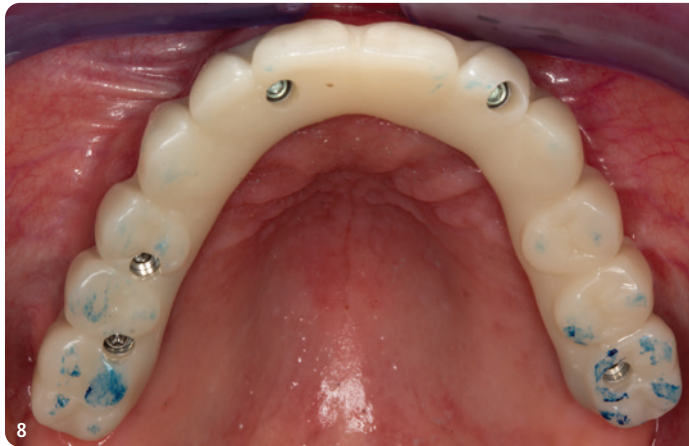
Abb. 7: Datensatz für das Design der verschraubbaren Proberestaurations.

„Idealerweise besteht ein kleiner Spalt zwischen der basalen Fläche des Scanbodies und den Weichgeweben.“

denen die Multi-Unit Abutments befestigt wurden (Astra EV MultiBase-Abutment 3,6 mm, Dentsply Sirona). Die Höhe der Abutments wurde dabei so ausgewählt, dass die Abutmentschulter, also der Übergang vom Abutment zur Suprakonstruktion, leicht subgingival lag (Abb. 3). Dann wurden die speziellen Scanbodies eingebracht. Bei der Auswahl ist zu berücksichtigen, dass kein Druck auf die unterliegenden Weichgewebe entsteht. Idealerweise besteht ein kleiner Spalt zwischen der basalen Fläche des Scanbodies und den Weichgeweben. Die Scanbodies sind entsprechend so auszuwählen und entlang des Kieferkammes auszurichten, dass eine möglichst große Überlap-pung der Referenzfläche entsteht (Abb. 4).

Nachdem die Scanbodies in der geeigneten Position fixiert sind, erfolgt der nächste Scan-Schritt, für den wiederum ein neuer Fall mit der „kieferorthopädischen Option“ angelegt und der „HD-Modus“ gewählt wird. Es erfolgt die Datenerfassung in einem unidirektionalen Scanfad von links nach rechts. Dabei ist es essenziell, dass die Kamera nur in eine Richtung geführt wird und alle Referenzflächen durch leichtes Schwenken erfasst werden. Sobald dieser Schritt abgeschlossen ist, wird ein neues Scanfenster geöffnet und erneut in entgegengesetzter Richtung gescannt. Am Ende dieses Schrittes sollen die Scanbodies in zwei separaten Scans vollständig erfasst sein. Auch dieser Datensatz wird separat gespeichert und versandt (Abb. 5).



Für den dritten und letzten Scanvorgang wurde wiederum ein neuer Fall angelegt und die Scanbodys aus dem Mund der Patientin entfernt. Von dieser klinischen Situation (Implantate mit eingeschraubten Multi-Unit Abutments) wurde wiederum ein Ganzkieferscan angefertigt (Abb. 5), separat gespeichert und versandt. Dieser Scan kann im normalen Modus erfolgen und dient im Wesentlichen dem Erfassen der Weichgewebe im zu versorgenden Kiefer.

Zum Erfassen der relevanten ästhetischen Referenzlinien und -strukturen (Bipupillarlinie, Mittellinie, Lippenprofil und Lachlinie) wurde anschließend noch ein Gesichtsscan durchgeführt, in den die Scans der vorhandenen prothetischen Situation gematcht wurden (Abb. 6). Alternativ können auch entsprechende digitale Fotografien zusammen mit den Scandaten versandt werden. Insgesamt wurden also für die Anfertigung einer festsitzenden Versorgung vier Datensätze an das Fertigungszentrum gesandt:

- Scans der Ist-Situation: Ober- und Unterkiefer mit vorhandenem Zahnersatz, Lateralscans für die Bissregistrierung
- Zwei vollständige HD-Scans der korrekt ausgerichteten Scanbodys
- Ganzkieferscan des zu versorgenden Kiefers zur Erfassung der Weichgewebe
- Ergänzender Gesichtsscan, in den die Scans der vorhandenen prothetischen Versorgung gematcht werden. Alternativ können digitale Porträts angefertigt werden.

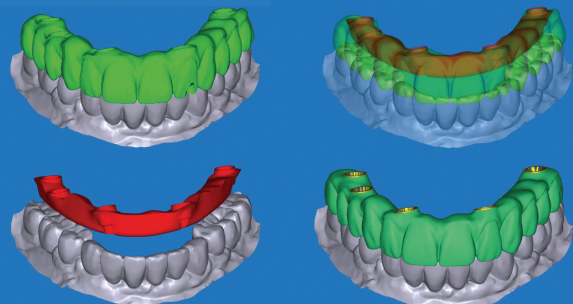
Anfertigung der Proberestaurations

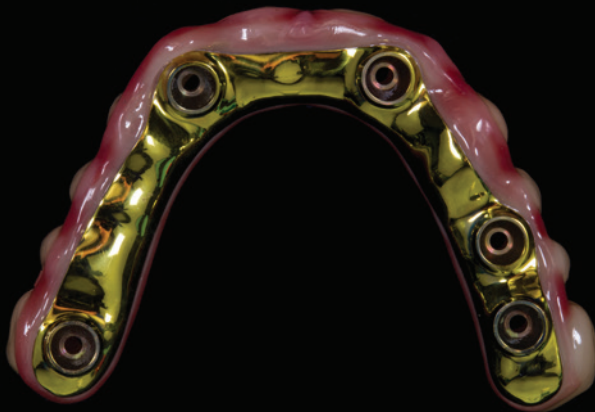Basierend auf den im ersten Behandlungstermin generierten Datensätzen erfolgte nun im Fertigungszentrum die Herstellung einer „Proberestaurations“, eines sog. „Try-In“. Im vorliegenden Fall war keine Änderung der Zahnposition oder -stellung gegenüber der vorhandenen Restauration erforderlich, entsprechend konnte das Try-In auf deren Basis gefertigt werden. Für das Design der Proberestaurations wurde zunächst der Scan der bisherigen Versorgung als „Hülle“ genutzt. Innerhalb dieser Form kann das Design des Try-In erfolgen. Gleichzeitig erfolgt in dieser Phase auch die Anlage der Schraubenkanäle. Zu diesem Zeitpunkt ist es möglich, die Schraubenkanäle mit einer Abwinklung von bis zu 30 Grad zur Implantatachse anzulegen (Abb. 7). Die Proberestaurations wird in einem additiven Fertigungsprozess (3D-Druck) aus einem zahnfarbenen polymerbasierten Werkstoff als verschraubbare Brücke gefertigt. Normalerweise kann die Fertigung des Try-In innerhalb von fünf Arbeitstagen erfolgen, sodass der zweite Behandlungstermin nach ca. zehn Kalendertagen geplant werden kann.

Zweiter Behandlungstermin

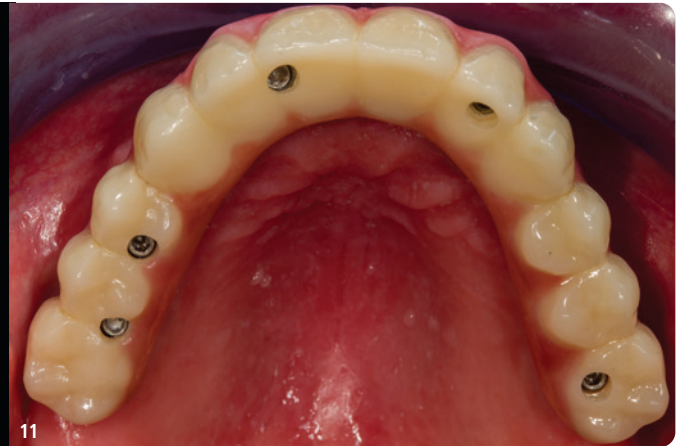In diesem Termin erfolgt die Einprobe der digital gefertigten Proberestaurations unter ästhetischen und funktionellen Ge-

Abb. 8: Fixierte Proberestaurations mit markierten okklusalen Kontaktpunkten. – **Abb. 9:** Designdaten für die Fertigung der definitiven prothetischen Konstruktionen. – **Abb. 10a:** Okklusalanzeige der fertiggestellten EVO+ Brücke. – **Abb. 10b:** Basalanzeige mit anodisierter Titanstruktur und gefrästen metallischen Implantat-Abutment-Verbindungen. – **Abb. 11:** Okklusalanzeige der verschraubten Brückenkonstruktion auf fünf Implantaten im Oberkiefer.





10b



11

sichtspunkten. Zunächst wurde die statische und dynamische Okklusion mit dem eingeschraubten Provisorium überprüft. Im vorliegenden Fall waren nur leichte Adjustierungen im distalen Bereich erforderlich (Abb. 8). Form und Position der Zähne waren in guter Übereinstimmung mit dem bisherigen Zahnersatz und konnten so für die Fertigung des definitiven Zahnersatzes übernommen werden. Sofern Änderungen erforderlich sein sollten, können diese durch Beschleifen des Try-In oder Auftragen von Komposit vorgenommen werden. Alle durchgeführten Änderungen können dann in digitaler Form wieder an das Fertigungszentrum übertragen werden, indem das Try-In noch einmal gescannt wird und auch zwei Lateral-scans zur Bissregistrierung durchgeführt werden. Sinnvoll sind in dieser Phase auch Frontalfotos der Patientin mit und ohne Lächeln sowie eine detaillierte Übermittlung der Farbinformationen. Alternativ kann die modifizierte Situation des Try-In natürlich auch wieder in den vorhandenen Gesichtsscans importiert werden. Dieses Vorgehen wurde im vorliegenden Fall gewählt, da es eine gute Übertragung der ästhetisch relevanten Parameter (Bipupillarlinie, Lippenlinie, Gesichtsform) auf digitalem Weg erlaubt. Sofern keine oder – wie im vorliegenden Fall – nur geringgradige Änderungen am Try-In erforderlich sind, kann nun die definitive Arbeit angefertigt werden.

Zahntechnische Fertigung der definitiven Restauration

Die Herstellung einer verschraubten Brückenkonstruktion mit dem Fertigungssystem erfolgte aus zwei Komponenten: Zuerst wurde eine stabilisierende Unterstruktur aus Reintitan gefräst, die später die Basalfläche der Brückenkonstruktion bildet und auch die Verbindungen zu den Implantatabutments enthält. Standardmäßig wird diese Titanstruktur anodisiert, sodass sie eine goldgelbe Einfärbung erhält. Die metallische Unterstruktur gewährleistet einerseits eine hohe Passungsqualität der Implantat-Abutment-Verbindung und dient andererseits zur Stabilisierung der Gesamtstruktur. Die Oberfläche der metallischen Konstruktion ist mit konischen Passungsflächen ohne Unterschnitte gestaltet, sodass eine

Überkonstruktion aus unterschiedlichen Materialien mit einer geschiebeartigen Passung auf diese Konstruktion zementiert werden kann. Die Oberkonstruktion bildet dann die fehlenden Hart- und Weichgewebsanteile sowie den kompletten Zahnbogen nach. Als Materialien kommen dafür polymerbasierte Werkstoffe oder Zirkonoxidmaterialien infrage. Im vorliegenden Fall wurde die Oberkonstruktion aus einem Multilayer-Kompositmaterial gefertigt. Diese Kombination aus metallischer Unterstruktur und monolithischer Kompositoberstruktur zeigte in Laborversuchen eine signifikant hö-

„Die Oberkonstruktion bildet dann die fehlenden Hart- und Weichgewebsanteile sowie den kompletten Zahnbogen nach.“

here Frakturfestigkeit als konventionell gefertigte implantatgestützte Metall-Kompositbrücken.²² Die notwendigen Fertigungsdaten für die metallische Unter- und Überkonstruktion werden durch eine Separation bzw. Reduktion der vorhandenen Datensätze, die zur Produktion der Proberestauration verwendet wurden, erzeugt (Abb. 9). Für die Fertigung der kompletten definitiven Restauration sind insgesamt 15 Arbeitstage einzuplanen. Die fertiggestellte Arbeit wird zusammen mit den erforderlichen Befestigungsschrauben geliefert (Abb. 10a und b).

Dritter Behandlungstermin

In dieser Sitzung erfolgt die Eingliederung der definitiven Versorgung. Nach dem Entfernen der vorhandenen bzw. provisorischen Versorgung wurde die Brückenkonstruktion auf den MultiBase-Abutments eingeschraubt. Dafür empfiehlt sich eine nochmalige Kontrolle des passiven Sitzes entsprechend dem Sheffield-Test. Hierfür wird nur eine einzelne Schraube an einem distalen Abutment eingeschraubt. Bei diesem Einschraubvorgang darf sich die Gesamtstruktur nicht von den übrigen Abutments abheben. Ist dies ge-

„Die Auswahl der beiden Materialoptionen sollte indikationsbezogen unter Berücksichtigung der entsprechenden Vor- und Nachteile erfolgen.“

währleistet, können nacheinander alle Befestigungsschrauben mit dem erforderlichen Drehmoment angezogen werden (Astra EV MultiBase Abutment, 15 Ncm; Abb. 11). Die Patientin war mit dem erzielten ästhetischen Ergebnis sehr zufrieden. Es ist empfehlenswert, dass der Patient die Restauration erst einmal für fünf bis sieben Tage zur Probe trägt. Dabei kann er selbst noch mal das kaufunktionelle und ästhetische Resultat beurteilen. Vor allem kann aber überprüft werden, ob eine ausreichende Zugänglichkeit für die Maßnahmen der häuslichen Mundhygiene besteht. Das heißt, der Patient sollte bei diesem Termin auch bereits eine Auswahl geeigneter Hilfsmittel (Interdentalbürsten) erhalten, deren Handhabung in der Praxis noch einmal instruiert und geübt wird.

Beim nachfolgenden Kontrolltermin (sieben Tage nach Eingliederung) berichtete die Patientin über keinerlei Beschwerden im Zusammenhang mit dem Zahnersatz. Die Konstruktion wurde noch einmal abgenommen und gereinigt. So ließ sich sehr gut feststellen, ob eine ausreichende Reinigungsfähigkeit der Restauration bestand. Da dies gewährleistet war, konnte die Arbeit wieder eingeschraubt und die Schraubenzugangsöffnungen verschlossen werden. Hierfür wurde direkt über der Befestigungsschraube zunächst eine 1 bis 2 mm starke Schicht aus Teflonband platziert und die Öffnung mit einem Füllungskomposit in passender Farbe adhäsiv verschlossen.

Diskussion

Das im vorliegenden Fallbericht verwendete System ermöglicht die Herstellung einer implantatgestützten, verschraubten Brückenversorgung in einem komplett digitalen Workflow. Kern des Systems sind die Nutzung indikationspezifischer Scanbodies mit deutlich

vergrößerten Referenzflächen und die Anwendung einer modifizierten Scanstrategie mit einem Intraoralscanner, der einen hochauflösenden Scan ermöglicht. Mit dieser Technologie konnte im vorliegenden Fall eine gute Passung der Ganzkieferkonstruktion erzielt werden. Bislang liegen jedoch lediglich Untersuchungsergebnisse des Herstellers vor, die eine verbesserte Passung bestätigen, eine Validierung durch externe Untersuchungen steht noch aus. Grundsätzlich ist mit diesem Fertigungssystem die Herstellung einer implantatgetragenen Brückenkonstruktion in drei Behandlungsterminen möglich. Dies stellt eine erhebliche Reduktion der notwendigen Behandlungstermine im Vergleich zu einem analogen Vorgehen dar. Es ist jedoch zu berücksichtigen, dass durch notwendige Änderungen an der Probestauration unter Umständen mehrere – also zusätzliche – Termine zur Einprobe erforderlich sein können.

Das hier vorgestellte Verfahren ist an einige Grundvoraussetzungen gebunden. Zuerst ist zu berücksichtigen, dass die Anfertigung nur auf Multi-Unit Abutments erfolgen kann, die kompatibel mit den systemspezifischen Scanbodies des EVO+ Systems sind. Hier ist also zu prüfen, ob eine entsprechende Systemkompatibilität des verwendeten Implantatsystems besteht. Zudem ist das System nur für aktuelle Intraoralscanner freigegeben (z. B. i700, Medit; TRIOS 4, 3Shape). Die Brückenkonstruktion wird als Verbundkonstruktion aus einer metallischen Unterstruktur und einer monolithischen zahnfarbenen individualisierbaren Oberstruktur gefertigt. Der Vorteil dieser Hybridkonstruktion liegt in einer signifikant höheren Dauerfestigkeit und einem geringeren Risiko von Materialfrakturen im Vergleich zu konventionellen Brückenversorgungen.²² Für die gefräste monolithische Oberstruktur, die mit der metallischen Unterstruktur adhäsiv verbunden wird,

kommen entweder Kompositmaterialien oder aber Zirkonoxidkeramiken zum Einsatz. Die Auswahl der beiden Materialoptionen sollte indikationsbezogen unter Berücksichtigung der entsprechenden Vor- und Nachteile erfolgen.^{8,23}

Kompositbasierte Strukturen bieten den Vorteil, dass sie sich kostengünstiger fertigen lassen, bei Bedarf einfach zu modifizieren oder zu reparieren sind.⁴ Diesen Vorteilen steht ein höheres Risiko eines Materialverschleißes oder für Verfärbungen gegenüber.^{4,23,24} Monolithische Zirkonoxidkeramiken bieten demgegenüber den Vorteil einer dauerhaften Ästhetik ohne Verfärbungsrisiko sowie eine erhöhte Verschleißfestigkeit. Andererseits können derartige Konstruktionen nur bedingt modifiziert oder repariert werden. Zudem sollte beim Einsatz monolithischer Zirkonoxidkeramikrestaurationen bei verblendeten Restaurationen im antagonistischen Kiefer berücksichtigt werden, dass in diesem Fall für die verblendeten Restaurationen ein erhöhtes Risiko für Verblendkeramikfrakturen besteht.^{6,8} Im vorliegenden Fall wurde eine Kompositrestauration angefertigt, da die Patientin im antagonistischen Kiefer mit verblendeten implantatgestützten metallkeramischen Restaurationen versorgt war. Insgesamt stellt das EVO+ System eine interessante Erweiterung der Einsatzmöglichkeiten des digitalen Workflows dar. Die Generierung ausreichender Daten zur klinischen Langzeitbewahrung ist jedoch anzustreben.

Kontakt

Prof. Dr. Sven Rinke, M.Sc., M.Sc.
Dr. Holger Ziebolz, M.Sc.
 Praxisklinik für Zahnmedizin
 Geleitstraße 68
 63456 Hanau
 rinke@ihr-laecheln.com

exocad

INSIGHTS
2022
Palma de Mallorca

EXPAND YOUR VISION.



Lernen Sie von den Besten.

Erleben Sie unsere dentalen Trendsetter und Pioniere vom 3. bis 4. Oktober 2022 auf der Sonneninsel Mallorca. Workflow-revolutionierende Tipps, Tricks und neue Lösungsansätze warten auf Sie. Sammeln Sie Fortbildungspunkte, besuchen Sie unsere große Dentalausstellung und relaxen Sie gemeinsam mit uns bei Live-Musik auf unserer Welcome-Party.

BUCHEN
SIE JETZT
IHR
TICKET!

exocad.com/insights2022

