

# cosmetic

## dentistry \_ beauty & science

2<sup>2004</sup>

### **\_ Fachbeitrag**

Ästhetische  
Parodontalchirurgie

### **\_ Spezial**

Psychologie der Ästhetik –  
Teil 2

### **\_ Bericht**

Erste Jahrestagung  
der DGKZ





# Wohin die **Reise** geht



Jemand hat gesagt: Ich weiß nicht, ob es besser wird, wenn es anders wird, aber ich weiß, es muss anders werden, wenn es besser werden sollte.

Beamte sind Menschen, die genau wissen, was nicht sein darf. Und aus dieser geistigen Ebene machen sie Politik. Besonders die Krankheitspolitik wird getragen von Menschen, die genau wissen, was nicht sein darf. Ulla Schmidt hat in einem grundlegenden Dienstleistungsgewerbe gearbeitet, Andrea Fischer ist ausgebildete Druckerin und Horst Seehofer machte eine Lehre im Landratsamt Ingolstadt. Unser noch amtierender Finanzminister ist gelernter Geschichtslehrer und der Außenminister hat überhaupt keine abgeschlossene Berufsausbildung usw. Im Volksmund nennt man einen, der etwas tut, was er nicht gelernt hat, einen Pfuschler. Was können wir da erwarten? Nichts!

Prof. Lauterbach (das Sprachrohr von Ulla Schmidt) hat am zahnärztlichen Unternehmertag in Berlin klar erklärt: Die Kammern und KV/KZVen werden abgeschafft. Sie behindern laut BMG den freien Wettbewerb. Wir werden in den nächsten Jahren völlig neue medizinische Versorgungssysteme in Europa finden. Ärzte und Zahnärzte werden nur noch am Rande gebraucht. Diese neuen Systeme werden mit dem Schlagwort Megacare beschrieben. Natürlich werden Ärzte und Zahnärzte in solchen Systemen beschäftigt. Aber Einzelkämpfer haben keine Zukunft. Das Problem von uns Zahnärzten ist, dass wir im Grunde Einzelkämpfer sind. Aber das bringt uns nicht weiter. Der Megamarkt der Zahnmedizin ist die Cosmetic Dentistry. Emnid hat es 2003 gezeigt:

- \_ 81 % der Deutschen finden schöne Zähne für wichtig
- \_ 65 % sind bereit mehr Geld für schöne Zähne auszugeben
- \_ 57 % der Deutschen sind mit dem Aussehen ihrer Zähne nicht zufrieden
- \_ 58 % sind der Meinung, dass die Attraktivität eines Menschen von schönen Zähnen geprägt ist
- \_ 40 % assoziieren schöne Zähne mit Erfolg und Kompetenz

Schöne Zähne sind sexy! Dies ist die Meinung der Mehrheit.

Aber beim Lächeln bilden Lippen, Zähne und Zahnfleisch eine Einheit. Das letzte Treffen der American Academy of Periodontology stand unter dem Thema: Plastic Oral Surgery. Dies ist das zeitgenössische Synonym für Ästhetische Parodontalchirurgie.

Bernimoulin hat 1975 den koronalen Verschiebelappen zur Rezessionsdeckung beschrieben.

Raetzke in Frankfurt und Langer in New York haben beide 1985 das subepitheliale Bindegewebstransplantat zur Rezessionsdeckung herangezogen. Diese Techniken sind seit einem Vierteljahrhundert erprobt. Fragen Sie sich selbst, wie oft decken Sie eine Rezession, wann machen Sie aus kosmetischen Gründen eine chirurgische Kronenverlängerung und wann haben Sie vor einer Brückenversorgung den Kieferkamm so verformt, dass das Endresultat, die Brücke, einfach schöner wird.

Eine Anfrage bei einer privaten Krankenversicherung ergab: Wahrscheinlich beziehen sich weniger als ein Promille der Rechnungen auf die Plastic Oral Surgery. Diese Zahl ist sicherlich sehr ungenau, da eine direkte Zuordnung in unserem GOZ-Dschungel sehr schwer fällt. Diese Zahl zeigt aber auch sehr deutlich, dass das Potenzial in diesem Bereich bei weitem nicht genutzt wird. Wenn, wie oben gesagt, sich die Versorgungsstrukturen in den nächsten Jahren grundlegend ändern werden, dann ist es wichtig, dass Sie Ihrer Praxis ein Alleinstellungsmerkmal, einen USP geben. Mit diesen speziellen Spitzenleistungen werden wir wichtige Kooperationspartner für diese Megacare-Systeme sein.

Plastic Oral Surgery ist High-End-Zahnmedizin. Dies ist ein Bereich, dessen Dimension noch nicht erkannt ist. Ich weiß, kein Bereich der Zahnmedizin hat ähnliche Wachstumschancen. Aber in der Cosmetic Dentistry gilt:

Was ich denke, das sehe ich.

Was ich sehe, das tue ich.

Was ich tue, führt zu den Resultaten, die ich erhalte.

Wenn Sie also in Ihrem zahnmedizinischen Umfeld etwas verändern möchten, beginnen Sie im Kopf. Sie werden dann Ihre Patienten ganz anders sehen. Und am Ende haben Sie eine Praxis, die richtig Freude macht! Ab in die Zukunft mit Cosmetic Dentistry, heute mit Plastic Oral Surgery!

Ihr Dr. Josef Schmideder





# Ästhetische Parodontalchirurgie

**Autor\_** Dr. Hans-Dieter John

**\_ Gute ästhetische Gesamtergebnisse** sind immer eine Leistung aus vielen Einzeldisziplinen. Gerade in Fällen, in denen die anatomischen Voraussetzungen eingeschränkt sind, spielt die ästhetisch-chirurgische Therapie eine bedeutende Rolle. Mit Hilfe von Eingriffen wie Kronenverlängerungen, Bindegewebstransplantaten oder Kieferkammkorrekturen kann gezielt das ästhetisch angestrebte Ziel vorbereitet werden. Anhand von Praxisbeispielen wird gezeigt, welche Erfolgsfaktoren entscheidend für den Einsatz sind.

## **\_ Einleitung**

In der Vergangenheit wurden verschiedene chirurgische Techniken vorgestellt, die die Voraussetzungen für ästhetische Restaurationen schaffen sollten. Vor allem sollten ungünstige anatomisch-funktionelle Ausgangssituationen möglichst vorhersagbar so vorbereitet werden, dass nachfolgende prothetische Maßnahmen erfolgreich sein konnten. Hierbei kamen vor allem aufbauende, formende oder resektive Techniken zum Einsatz. In den letzten zehn Jahren hat sich der Bedarf an ästhetisch hochwertigen Behandlungen kontinuierlich gesteigert. Dadurch konnten viele Techniken auf ihre Praxis-tauglichkeit und Langlebigkeit überprüft werden. Im Folgenden werden Techniken vorgestellt, die zwar einen hohen Ausbildungsgrad des Zahnarztes erfordern, aber im täglichen Einsatz verlässliche Ergebnisse zeigen.

Sowohl die chirurgische Kronenverlängerung sollte zum Repertoire des ästhetisch-chirurgisch tätigen Behandlers gehören wie auch der Einsatz von Bindegewebstransplantaten. Bei allen Techniken hängt der langfristige Erfolg vor allem vom Erreichen eines stabilen biologisch-funktionellen Zustandes ab. Die Erfahrung zeigt, dass die Techniken in jedem Fall die biologischen Gesetzmäßigkeiten am Ort des Einsatzes berücksichtigen müssen – sonst wird unter funktionellen und biologischen Einflüssen schnell eine Verschlechterung des Ergebnisses eintreten.

## **\_ Chirurgische Kronenverlängerung**

Die chirurgische Kronenverlängerung kann verschiedene Ziele verfolgen. Zum einen können die Zähne bei einem „Gummy smile“ gezielt verlängert werden, um das Lachen harmonischer zu gestalten.<sup>1</sup> Zum anderen dient es zur Wiederherstellung einer sinnvollen biologischen Breite, wenn der zu bearbeitende Zahn großen Substanzverlust erlitten hat.<sup>2</sup>

In diesem Fall dient die Verlängerung einer Vergrößerung der funktionellen Fläche des Zahnes zur besseren Verankerung von Kronen auf diesen Pfeilerzähnen. Das Ergebnis ist vor allem dann langzeitstabil, wenn es gelingt, die biologische Breite in die prothetische Konstruktion zu integrieren. Liegt der Kronenrand zu nahe am Alveolarknochen, wird sich unter Entzündungserscheinungen eine neue biologische Breite bilden.

**Abb. 1\_** Rezession an 13.

**Abb. 2\_** BT eingebracht und fixiert.

**Abb. 3\_** Ergebnis nach einem Jahr.

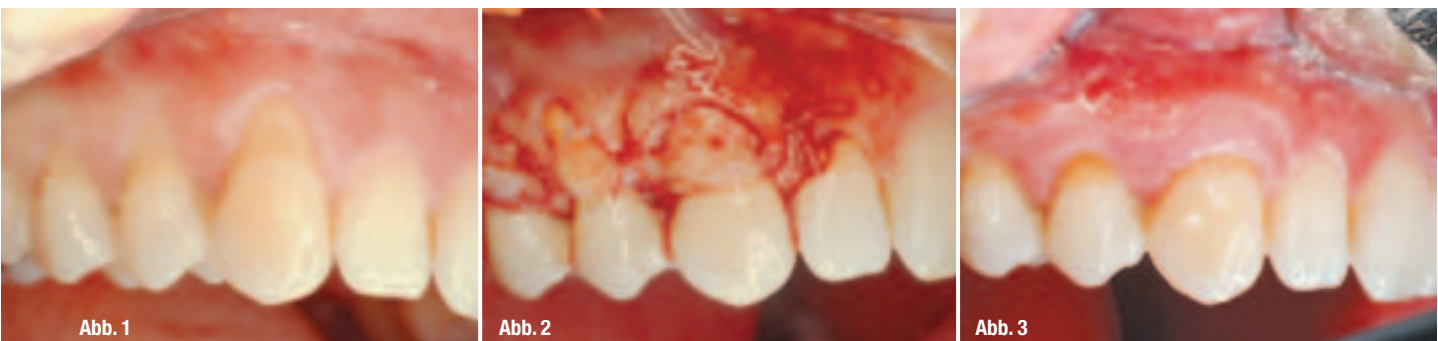

Abb. 1

Abb. 2

Abb. 3



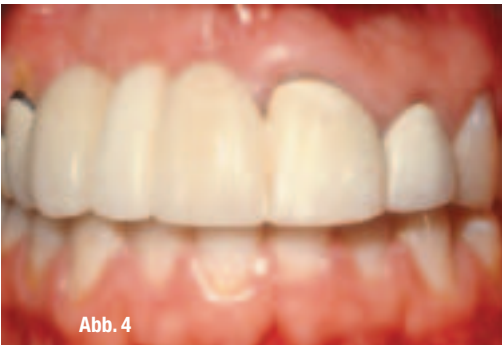

Abb. 4

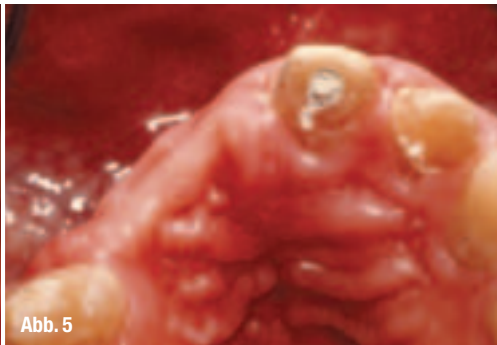

Abb. 5

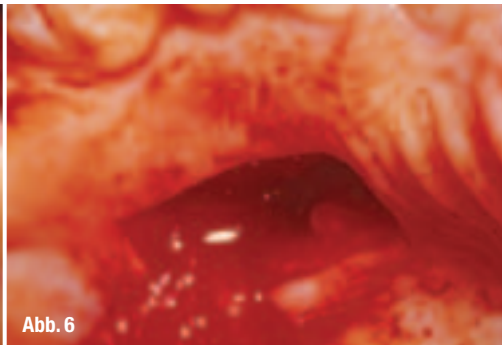


Abb. 6

**Abb. 4\_** Ausgangssituation atrophierte Kieferkamm.

**Abb. 5\_** Starker vertikaler und horizontaler Einbruch.

**Abb. 6\_** Entnahmestelle des BTs.

### 1. Gummy smile

In der Praxis erfordert die Kronenverlängerung das Verständnis, dass das Weichgewebe langfristig dem Verlauf des Knochens folgt. Insbesondere im gesunden, unberührten Gebiss ist daher die Indikation zur Verlängerung der klinischen Kronen streng zu stellen. Der Eingriff stellt einen Wahleingriff dar. Daher ist ein sicheres Erreichen des gewünschten Ergebnisses für den Patienten eine *Conditio sine qua non*. Eine schonende Operationstechnik stellt sicher, dass nur die geplante Reduktion stattfindet. Im Praxiseinsatz ist daher eine Routine in parodontalchirurgisch-resektiven Eingriffen von Vorteil. Je nach Indikation wird nach der vorsichtigen Inzision und Mobilisierung der Gingiva die geplante Menge an Knochen um die betroffenen Zähne entfernt. Feine chirurgische Rosenbohrer oder diamantierte chirurgische Schleifer eignen sich gut für den Abtrag. Eine ausreichende Kühlung des Arbeitsgebietes ist wichtig, damit durch Nekrosen des Knochens nicht unkalkulierte Einbrüche das Wunschresultat gefährden. Die keratinisierte Gingiva bleibt möglichst vollständig erhalten. In Einzelfällen kann eine Konturierung sinnvoll sein. Sollten tatsächliche Überschüsse nach der Abheilung vorhanden sein, ist es leicht, die Gingiva mit rotierenden Schleifkörpern (z.B. Rotringdiamant in der Turbine) sogar ohne Lokalanästhesie zu modellieren.

### 2. Prothetische Kronenverlängerung

Sie dient zwei Zielen: Die funktionelle Fläche des Zahnes soll vergrößert und die biologische Breite wieder hergestellt werden. Vor allem in fortgeschrittenen Fällen nach mehrfachen Zahnverlusten ist die Zahnschubstanz so reduziert, dass es auf jeden si-

cheren Pfeiler ankommt. Auch hier wird gezielt der Knochen abgetragen, sodass ein ausgeglichenes Verhältnis zwischen Restverankerung des Zahnes und geplanter prothetischer Belastung entsteht. Auch hier ist zunächst eine sichere Abheilung abzuwarten, sodass regelmäßig mit langzeitprovisorischen Restaurationen gearbeitet werden sollte (Abb. 13).

### \_ Bindegewebstransplantate im Praxiseinsatz

Verschiedene Techniken wurden beschrieben, um gingivale Rezessionen zu therapieren. In den letzten Jahren hat sich das Bindegewebstransplantat (BT) als Routinetechnik durchgesetzt. Der Vorteil liegt vor allem in der Potenz des Bindegewebs-transplantats (BT), Rezessionen zu decken – sowohl funktionell wie auch ästhetisch gelungen. Die früher eingesetzten Gingivatransplantate setzen bei der Entnahme einen größeren Defekt und haben durch ihre Eigenfärbung der Entnahmestelle ein eingeschränktes ästhetisches Resultat verursacht. Das BT kann am Gaumen leicht entnommen werden und nimmt nach vollständigem Umbau Struktur und Färbung der Umgebung an. So können Rezessionen sicher gedeckt werden (Abb. 3,16).

Beim Einsatz eines BT sind einige essenzielle Regeln zu befolgen. In der Vorbehandlung ist eine besonders genaue Einschätzung der Empfängerstelle entscheidend. In Fällen mit approximalem Knochenverlust und Verlust der Papillen wird jede aufbauende Technik scheitern müssen. Der Patient sollte daher genau informiert werden,

um realistische Erwartungen an den Eingriff zu stellen. In jedem Fall bedarf die Wurzeloberfläche an der Empfängerseite einer gründlichen Reinigung. Jedwede Kunststoffrestauration sollte entfernt werden. Ein Benetzen der Wurzeloberfläche mit Zitratlösung oder antibiotische Spülungen sind nicht Voraussetzung für den Erfolg, aber ein sorgfältiges mechanisches Debridement ist unerlässlich.

**Abb. 10\_** Konturieren des Zahnfleisches.

**Abb. 11\_** Ausformen durch Langzeitprovisorien.

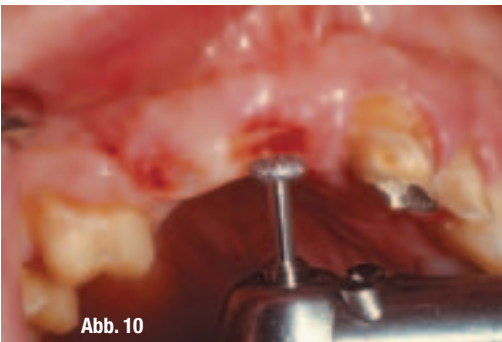


Abb. 10

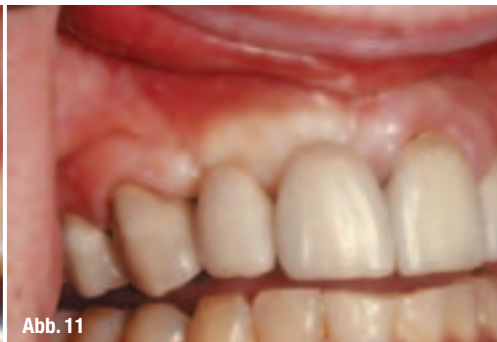

Abb. 11



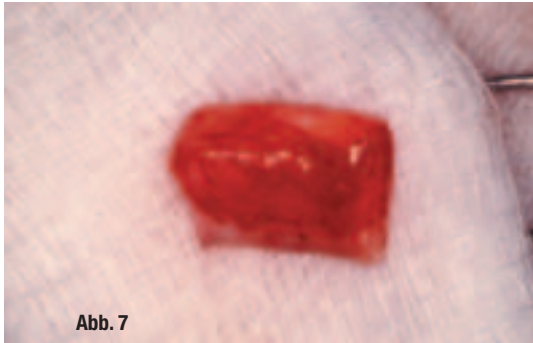


Abb. 7

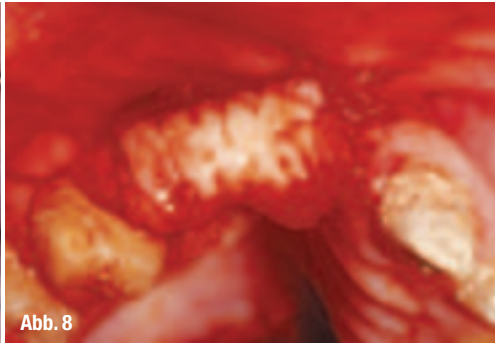


Abb. 8

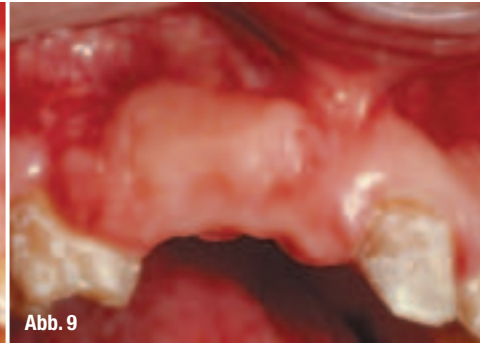


Abb. 9

An der Empfängerstelle wird ein Spaltlappen präpariert, um die Blutversorgung des BT aus dem Bindegewebe und dem Periost sicherzustellen. Die horizontalen Inzisionen sollten wenigstens so hoch sein wie die Schmelz-Zement-Grenzen der benachbarten Zähne. Der Lappen wird über die mukogingivale Grenze hinaus mobilisiert, um ihn spannungsfrei zurücklegen zu können. Je nach Größe des BTs und der zu deckenden Flächen können mehrere Zähne abgedeckt werden. Um die Blutversorgung des Transplantats zu sichern, sollte lateral genügend Abdeckung durch den Lappen entstehen. Die Nahttechnik trägt einen entscheidenden Teil zum Erfolg bei: Verwendet werden sollten Nähte der Größe 6-0, 7-0 oder 8-0. Aufeinanderliegenden Kontakt zwischen BT und bedeckenden Lappen sollte gesichert werden, um die Ernährung und den Ein- und Umbau des Transplantats zu begünstigen. Die Gaumenseite der Spenderregion kann mit einer Gaumen-Verbandsplatte abgedeckt werden, um dem Patienten die Heilung so komfortabel wie möglich zu gestalten.

### Korrekturen des Kieferkammes

Korrekturen des Kieferkammes können aus verschiedenen Gründen notwendig werden. Die häufigen Indikationen sind

- als vorbereitende Maßnahme für das Ausformen eines Pontics im zahnlosen Abschnitt;
- als vorbereitende Maßnahme für das Setzen eines Implantats;
- zur Wiederherstellung regelmäßiger Kieferformen nach Zahnverlusten.

Es werden horizontale und vertikale Defekte unterschieden. Die größte Herausforderung stellt der Aufbau eines horizontal und vertikal verkleinerten Abschnitts des Kieferkammes dar. Die Korrektur kann mit verschiedenen Techniken und Materialien durchgeführt werden. Auch hier ist eine genaue Diagnostik des Defektes Voraussetzung für einen Erfolg. Materialien, die bei modernen Verfahren zum Einsatz kommen, sind Bindegewebs-Transplantate (BT), Eigenknochen und alloplastische oder xenogene Materialien.

Bei kleineren Defekten reicht zur Ausformung und Unterfütterung des zahnlosen Abschnitts ein BT für das Ausformen eines Pontics. Hierbei hat sich das Formen des augmentierten Bereichs mit Hilfe von Ovate pontics bewährt (Abb. 8, 11). Gestartet wird mit der Modellation möglichst direkt nach der Unterfütterung. In Abständen von einigen Wochen kann ein Anpassen der provisorischen Restauration notwendig sein, um ein optimales Ergebnis zu erzielen. Erst nach vollständiger Stabilisierung des Transplantats kann die endgültige Arbeit eingegliedert werden.

Größere Defekte und implantologische Vorbereitungen bedürfen fester Füller. Hier ist der goldene Standard noch immer der eigene Knochen des Patienten. In der Regel steht er aber nicht in ausreichender Menge zur Verfügung, sodass die Kombination von Eigenknochen und Ersatzmaterialien am häufigsten eingesetzt wird. Aktuelle Studien (Wallace et al. 2001, Marx et al. 1998) belegen, dass der Anteil autologen Knochens wenigstens 20-30 Prozent vom Gesamtvolumen einnehmen sollte. Bei jedem Eingriff im Weichgewebe ist der Einsatz

- Abb. 7\_** Bindegewebs-Transplantat vor dem Einsetzen.
- Abb. 8\_** Einlagerung des BTs.
- Abb. 9\_** Zustand nach Einheilung des Transplantats.

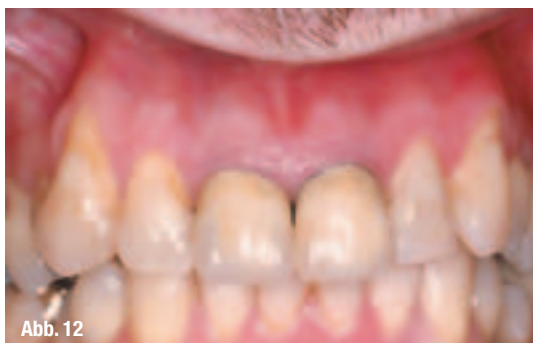

Abb. 12

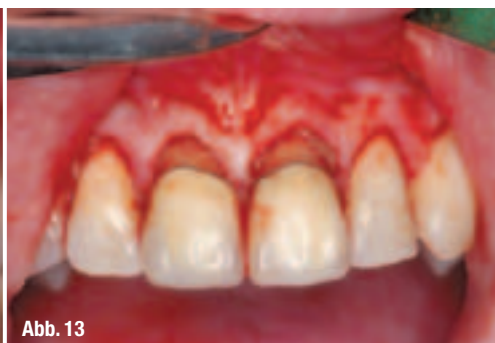

Abb. 13

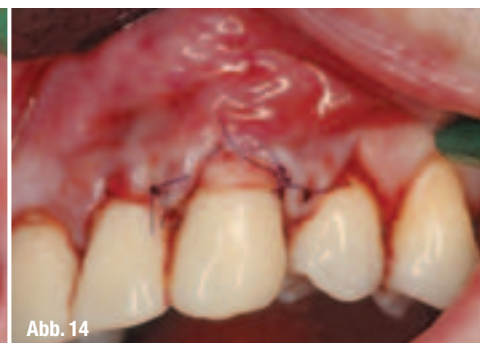


Abb. 14

- Abb. 12\_** Ausgangssituation.
- Abb. 13\_** Kronenverlängerung an 11 und 21.
- Abb. 14\_** BT an 23.

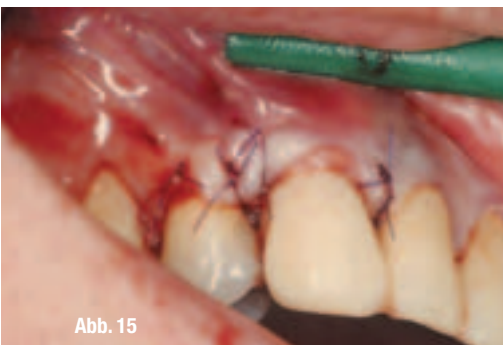

Abb. 15

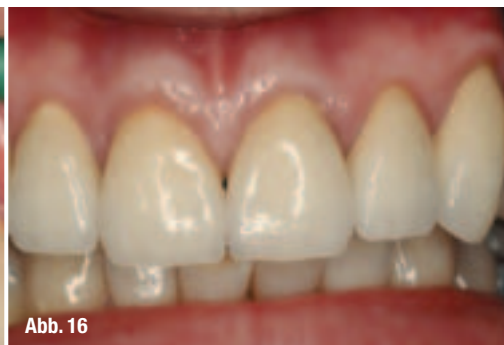

Abb. 16

**Abb. 15\_** BT an 13.  
**Abb. 16\_** Die endgültige  
Restaurations.

von Plasmakonzentraten (PRP) von Vorteil: Die Weichteilheilung ist signifikant verbessert und die Gefahr einer Wundinfektion herabgesetzt. In jedem Fall muss ein Einwachsen von Bindegewebe verhindert werden. Daher ist der Einsatz einer Membran obligat. Die neuen Entwicklungen der resorbierbaren Membranen ergeben klare Vorteile für diesen Membrantyp.

### Patientenfälle

Das erste Beispiel zeigt einen typischen Fall einer Bindegewebsrezession, die mit einem BT sicher regeneriert werden kann. Neben dem störenden ästhetischen Gefühl der Patientin zeigte der Zahn Überempfindlichkeiten der freiliegenden Wurzelregion. Diese Missempfindungen wurden durch den Eingriff behoben (Abb. 1–3).

Im zweiten Fall stört ein atrophiertes Kieferkamm, dessen prothetische Versorgung dem Patienten nicht gefiel. Zu lange klinische Kronen resultierten aus der Atrophie des Kiefers. Mit einem großen BT wurde der Kamm zunächst aufgebaut und nach Abheilung ausgeformt. Mit Diamantschleifern konnte das Gewebe für Ovate pontics präpariert werden. Die endgültige Ausformung übernahm die langzeitprovisorische Brücke. Nach einer stabilen Phase von etwa 3–6 Monaten kann sich die prothetische Restauration anschließen (Abb. 4–11).

Das dritte Behandlungsbeispiel zeigt, dass häufig eine Kombination mehrerer Therapien eingesetzt werden sollte. Die ungünstige Ausgangslage mit multiplen Rezessionen und zu kurzen mittleren Schneidezähnen erforderte den Einsatz von BTs und eine Kronenverlängerung von 11 und 21. Nach langzeitprovisorischer Phase zur Stabilisierung der Aufbauten konnte der Patient endgültig restauriert werden (Abb. 12–16).

### Zusammenfassung

Mit den drei genannten Techniken stehen zuverlässige und erprobte Verfahren für den ästhetisch-chirurgischen Einsatz zur Verfügung. Besonderes Augenmerk ist der Diagnostik und einer richtigen

Indikationsstellung für die Operationstechniken zu widmen. Apparative Voraussetzungen wie eine Lupenbrille oder ein Operationsmikroskop verbessern die Resultate nachweislich. Vor jedem Eingriff ist vor allem bei Wahleingriffen zu prüfen, ob das gewünschte oder erhoffte Ergebnis sicher erreicht werden kann. Falsche Erwartungen bei Behandler oder Patient können trotz objektiv guter Leistungen zu Enttäuschungen führen. Ästhetisch motivierte Patienten sind Anspruchspatienten und bedürfen daher einer besonderen Führung in der Praxis. Denn letztlich werden nur zufriedene oder begeisterte Patienten aktiv neue ästhetisch interessierte Patienten ansprechen. \_

Literatur beim Verfasser.

Literatur beim Verfasser.

<b>_Autor</b>	<b>cosmetic</b> dentistry
	<p><b>Dr. Hans-Dieter John</b></p> <p>1978–1984 Studium der Zahnmedizin in Freiburg/Br., Nov. 1984 Promotion zum Dr. med. dent., Aug. 84–Juli 85 Kieferchirurgische Weiterbildung beim Bundeswehr Krankenhaus Hamburg.</p> <p>Aug. 85–Dez. 90 Zahnärztliche Tätigkeit als Leiter einer Bundeswehr Zahnstation und privat Zahnärztliche Tätigkeit mit Schwerpunkt Parodontal- und Implantatprothetik, Juli 91–Juli 93 Fachärztliche Weiterbildung in Parodontologie und Implantologie an der Indiana University School of Dentistry (unter Dr. O'Leary und Dr. Hancock) mit zweiter Promotionsarbeit zum MSD (über Growth Factors im Zusammenhang mit Guided Bone Regeneration).</p> <p>Seit September 93 Spezialisierte Privatpraxis für Parodontologie und Implantologie in Düsseldorf.</p> <p>Seit Februar 94 Zahnärztliche Leitung des Instituts für Parodontologie und Implantologie.</p> <p>Seit Mai 95 Board certified als „Diplomate of the American Board of Periodontology“.</p> <p>Seit März 98 Lehrauftrag an der Universität Würzburg, Abteilung für Parodontologie.</p> <p>Seit 98 „Fellow of the Academy of Osseointegration“.</p> <p>1999 Ernennung zum „Spezialist der deutschen Gesellschaft für Parodontologie“, seit Juni 2000 Lehrauftrag an der Universität Münster, Abteilung für Parodontologie.</p>

**Korrespondenzadresse:**

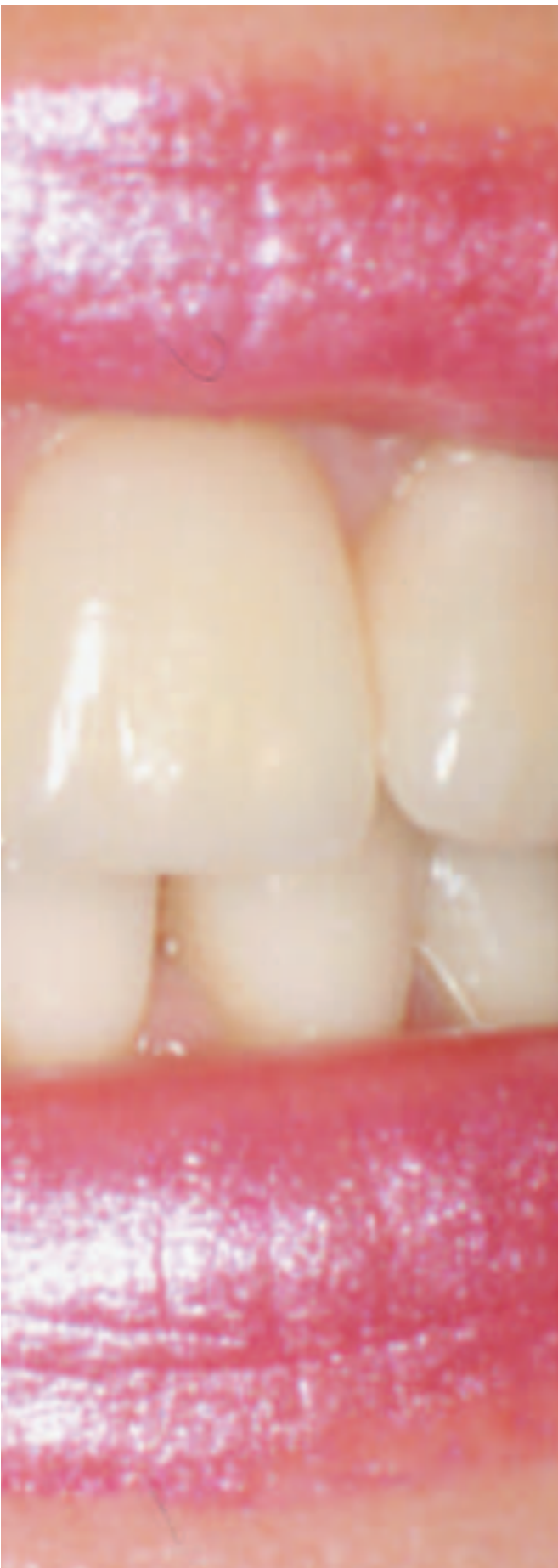Dr. Hans-Dieter John  
IADR – International Academy  
for Dental Reconstruction –  
Grabenstr. 5  
40213 Düsseldorf  
Tel.: 02 11/8 66 00 22  
Fax: 02 11/8 66 00 12  
E-Mail: info@hdjohn.com



# Verfahren zur Korrektur unästhetischer Kronenränder

Autoren\_ Dr. Gerhard M. Iglhaut, Dr. Peter Roth

Restaurierte Wurzeloberflächen führen häufig zu einem unbefriedigenden ästhetischen Erscheinungsbild und behindern eine Regeneration von Weichgewebsverlusten. Anhand eines Fallbeispiels wird im vorliegenden Artikel ein Konzept zur Korrektur von störenden und überextendierten Kronenrändern präsentiert.



**Nahezu 80 Prozent der Patienten** zeigen beim Sprechen und Lachen Anteile der approximalen Gingiva oder den vollständigen girlandenförmigen Verlauf der Gingiva.<sup>1</sup> Eine perfekte Frontzahnästhetik definiert sich nicht ausschließlich vom Erscheinungsbild der klinischen Zahnkronen („weiße Ästhetik“), sondern ebenso maßgeblich vom harmonischen Verlauf gingivaler Strukturen („rosa Ästhetik“). Die Restauration unästhetischer Frontzähne umfasst meist die Korrektur von Zahnhartsubstanz und umgebender Weichgewebe. Dies begründet die zunehmende Bedeutung der plastischen/ästhetischen Parodontalchirurgie in den letzten 20 Jahren.

Mit der Entwicklung von Techniken der Rezessionsdeckung freiliegender Wurzeloberflächen lassen sich Weichgewebsverluste mit hoher Vorhersehbarkeit regenerieren.<sup>2,3,4,5,6</sup> Präparierte Wurzeloberflächen jedoch verhinderten die plastische Deckung von Wurzeloberflächen und damit die Wiederherstellung der harmonischen Gingivakontur. Der nachfolgende Fallbericht demonstriert die Möglichkeit des Wiederaufbaus von Weichgewebe vormals restaurierter Wurzeloberflächen nach Entfernung der Kronen.

### **Fallbericht**

Die 42-jährige Patientin äußerte bei ihrem Hauszahnarzt (Prothetiker) ihre Unzufriedenheit über die vorhandenen Frontzahnkronen 11, 12, 21 und 22. Die Zähne 12 und 22 erschienen ihr zu lang, die dunklen Kronenränder empfand sie sehr kompromittierend (Abb.1). Sie wünschte sich die Entfernung o.g. Restaurationen und eine Neuversorgung mit einem natürlichen und ästhetischen Aussehen. Die klinische Untersuchung und Ästhetikanalyse ergab einen dento-gingivalen Komplex von 3 mm (Normal Crest-Typ nach Kois<sup>7</sup>) und eine hohe Lachlinie. Die methodische Analyse muss in einer logischen Reihenfolge vorgenommen werden und hat ihren Ausgangspunkt mit der Festlegung der idealen Schneidekantenposition der mittleren Schneidezähne (Inzisallinie<sup>8,10</sup>). Im Idealfall sollte diese Linie mit Bipupillarlinie und Mundwinkelgeraden parallel verlaufen. Die bestimmenden Faktoren der Schneidekantenposition sind Alter und Geschlecht des Patienten, Länge und Krümmung der Oberlippe sowie die Wünsche des Patienten.<sup>9</sup> Für die Patientin ergab sich eine Schneidezahndarstellung bei entspannter Oberlippe von 3–3,5 mm. Gemäß den Parametern dentaler Ästhetik entsprachen die klinischen Kronen der Zähne 11,13, 21 und 23 dem Normbereich, die Kronen 12 und 22 waren ca. 3 mm zu lang. Die gingivalen Zenite der Zähne 11,13, 21 und 23 waren auf gleichem Niveau und somit akzeptabel. Die Zenite der lateralen Schneidezähne sollten etwa 0,5–1 mm koronal unter der Gingivali-

\_ Fallbeispiel

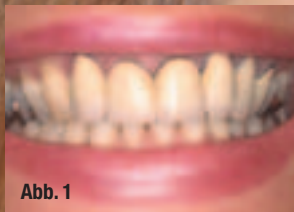
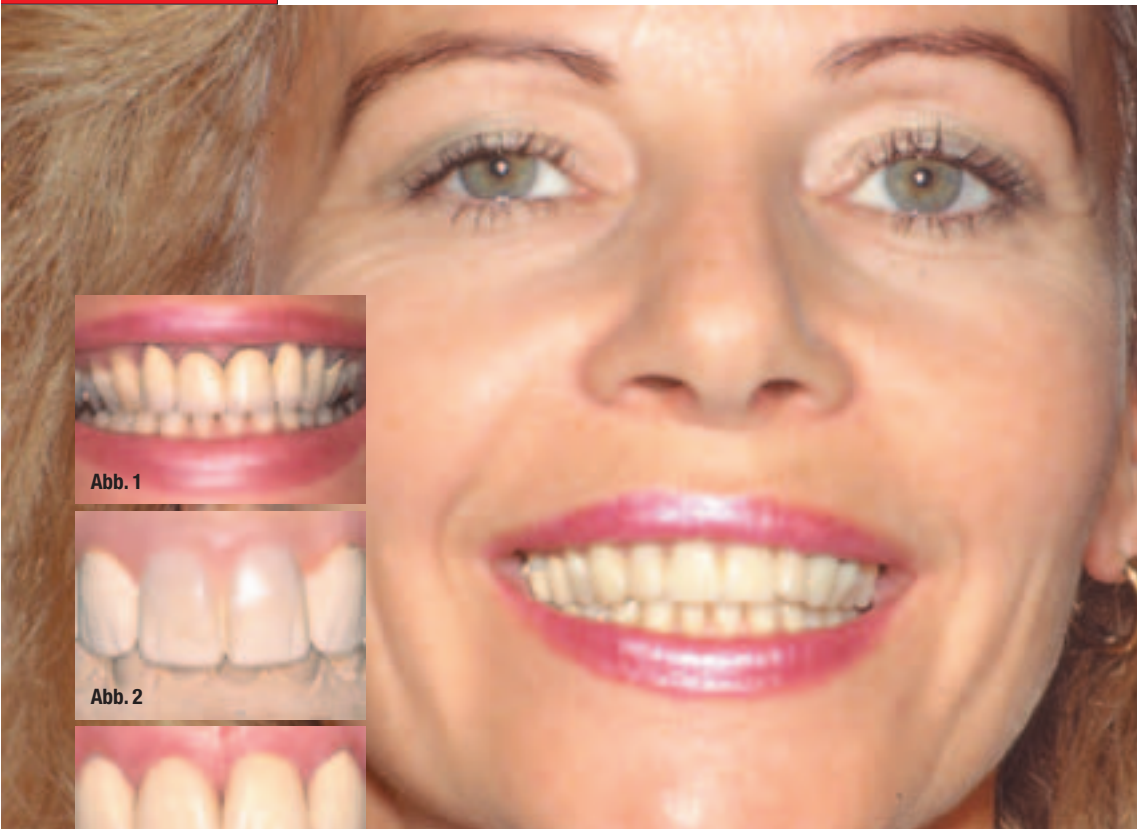
Abb. 1

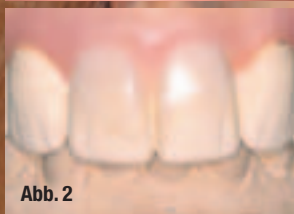

Abb. 2

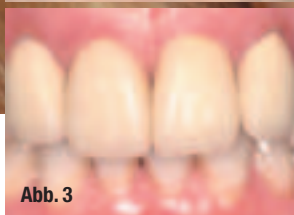

Abb. 3

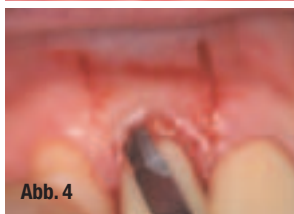

Abb. 4

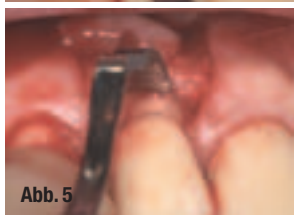


Abb. 5

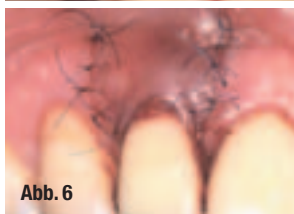


Abb. 6

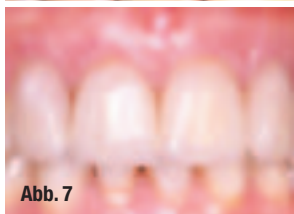

Abb. 7

nie liegen.<sup>10</sup> Im Falle der Patientin waren sie ca. 2 mm oberhalb der Gingivalinie. Daraus resultierte die Notwendigkeit der Weichgewebekorrektur bei beiden lateralen Schneidezähnen um 2,5–3 mm. Im nächsten Schritt wurde unter Mithilfe des Zahntechnikers eine idealisierte Frontzahnästhetik in Form eines Wax-up neu definiert (Abb. 2) und der Patientin vorgestellt. Nach Einwilligung der Patientin wurde das Wax-up dubliert und auf dem Dublikatmodell eine OP-Schiene hergestellt. Dem folgte die Entfernung der vorhandenen Frontzahnkronen und Nachpräparation der Zahnstümpfe durch den Prothetiker. Die neuen Kronenränder wurden somit neu definiert und mit entsprechenden Langzeitprovisorien versorgt (Abb. 3). Die provisorischen Kronen wurden in idealer Zahnlänge und Dimension angefertigt. Deutlich erkennbar sind die ehemals von Kronen abgedeckten, nun freiliegenden Wurzeloberflächen der Zähne 12 und 22, woraus sich der Umfang der chirurgischen Therapie (Rezessionsdeckung) eindeutig definiert. Diese Rezessionen entsprechen der Klasse 1 nach Einteilung von Miller<sup>11</sup> bei Gingiva-Morphotyp sog. high scalloped gingiva. Ausreichende Tiefe des Vestibulum indizierte die koronale Verschiebelappenplastik<sup>5</sup> als Technik der Wahl. Unter Lokalanästhesie (2 x Ultracain DS/1,8 ml, Fa. Höchst) wurde an den Zähnen 12 und 22 bilateral auf Höhe der Schmelz-Zementgrenze eine bogenförmige, vertikale Inzision von ca. 10 mm

Lappendicke, beugt Lappenperforationen vor und sichert eine spannungsfreie Lappenmobilisation. Im nächsten Schritt wurde eine Abflachung der Wurzeloberfläche mit Kürette (McCall 13/14, Fa. Stoma) und Meißel (Rhodes Back Action, Fa. Stoma) vorgenommen (Abb. 5) und die Wurzeloberfläche mit EDTA-Gel (Pref-Gel, Fa. Biora) konditioniert. Zur Verdickung der Gingiva wurden zwei Bindegewebs-transplantate nach Langer<sup>12</sup> vom weichen Gaumen entnommen. Die Entnahmestelle war distal des Zahnes 13 und mesial des Zahnes 16 im Abstand von ca. 1,5–2 mm vom Gingivarand. Diese Region gewährleistet eine ausreichende Dicke und Größe der Transplantate.<sup>13</sup> Die Entnahme erfolgte nach einer modifizierten Technik nach Hürzeler und Weng.<sup>14</sup> Die Bindegewebs-transplantate wurden in Größe und Dicke entsprechend dem Empfängergebiet getrimmt und mit resorbierbaren Einzelknopfnähten (6-0 Safil-Quick, DSM 11-Nadel, Fa. Braun) fixiert. Nach partieller Entepithelisierung der Papillen wurden die Wundlappen spannungsfrei nach koronal unter vollständiger Deckung der Bindegewebs-transplantate und Rezessionen verlagert und mit Einzelknopfnähten (7-0 Premilene, PRCm 10-Nadel) fixiert (Abb. 6). Die Patientin wurde angehalten, über drei Wochen jegliche mechanische Hygienemaßnahmen in der Oberkieferfrontzahnregion zu unterlassen und mit 0,2%iger CHX-Lösung in dieser

Länge deutlich über die mukogingivale Grenze hinaus vorgenommen (Abb. 4). Die Mobilisation des Wundlappens erfolgte als reiner Mukosa-Lappen unter Belassen des Periostes auf der knöchernen Unterlage ausschließlich mit Einsatz einer Mikroklinge (SM 69, Fa. Swann-Morton, auch benannt „Beavertail“). Die grazile Gingiva erforderte eine besonders schonende und präzise Vorgehensweise. Der Eingriff wurde minimalinvasiv nach mikrochirurgischen Prinzipien mit Vergrößerungshilfe (OP-Mikroskop Pro Magis, Fa. Zeiss) durchgeführt. Zur Vermeidung von Lappentraumatisierung wurde auf die Verwendung von Gewebepinzetten verzichtet. Weiterhin gewährleistet eine Mobilisation mit Skalpell eine gleichmäßige

Zeit zu spülen (2 x täglich 1 Min. konz.). Für die ersten drei postoperativen Tage wurden ihr Ruhe und Schonung angeraten. Bei komplikationsloser Wundheilung konnten die Mikrofäden bereits nach fünf Tagen entfernt werden.

Bereits nach drei Wochen zeigte sich ein harmonischer Gingivaverlauf und ansprechende Ästhetik der Oberkieferfrontzahnregion. Nach Stabilisierung dieser Weichteilaufbauten wurde vom Prothetiker die definitiven Restaurationen sechs Monate post OP durchgeführt. Die Zähne 11, 12, 13, 21, 22 und 23 wurden mit Vollkeramik-Kronen (gepresste Authentic überschildert) versorgt und adhäsiv (Cumdente Adhäsiv mit thixotropem Composit Viscous, Fa. Cumdente) eingegliedert. Die zahntechnischen Arbeiten wurden von ZTM Bernd Scherer, Niederrieden, durchgeführt. Die metallfreien Restaurationen generieren eine natürliche weiße Ästhetik mit hoher Transluzenz (Abb. 7). Die harmonische Kontur der Gingiva trägt zu einem ansprechenden Gesamtergebnis dieser komplexen Therapiemaßnahmen verglichen zur Ausgangssituation bei. Die Patientin war mit ihrem neuen Lachen sichtlich zufrieden.

### Zusammenfassung

Methoden und Techniken zur Korrektur der Gingiva stehen heute vielfältig mit hoher Vorhersehbarkeit zur Verfügung. Über Möglichkeiten zur Deckung vormals restaurierter Wurzeloberflächen wird in der Literatur nur sehr spärlich berichtet.<sup>15</sup> Mit der vorliegenden Fallpräsentation wird ein Konzept vorgestellt, wie erfolgreich entsprechende Wurzeloberflächen mit Weichgewebsaufbau regeneriert und weiße und rosa Ästhetik zu einem positiven Erscheinungsbild korrigiert werden können.

Dies erfordert eine perfekte interdisziplinäre Zusammenarbeit, da diese Behandlungsmaßnahmen exakt aufeinander abgestimmt werden müssen. Von großer Bedeutung ist eine präzise Untersuchung, Befundung und Diagnosestellung.

Darauf aufbauend muss vom restaurativ tätigen Zahnarzt das Endergebnis für Chirurgen und Patient klar definiert werden. Die Umsetzung sollte diskutiert und ein Behandlungsplan in Absprache erstellt werden. Der zeitliche Rahmen ist für den Patienten von großer Bedeutung und sollte möglichst gestrafft werden. Trotzdem sollten Ausheilphasen genau eingehalten werden. Erst bei entsprechender Stabilität der Weichgewebsaufbauten (Reevaluation nach sechs Monaten!) kann mit der definitiven Versorgung begonnen und von einem langzeitstabilen Ergebnis ausgegangen werden. Der Patient sollte in den täglichen Hygienemaßnahmen geschult werden, um ein Rezidiv der Rezession mittels starker Druckausübung zu vermeiden. Wir empfehlen aus diesem Grunde eine schallaktivierte, maschinelle Handzahnbürste (Sonicare, Fa. Philips).

### Danksagung

Dieser Artikel ist meiner Frau Rita und unseren Kindern Karina und Theresa gewidmet. Ohne ihren Support und hohe Toleranz wäre mein Schaffen nicht möglich. Weiter danke ich meinem Mentor Prof. Edward P. Allen für seine fachliche wie menschliche Unterstützung.

*Literatur beim Verlag erhältlich.*

<b><u>Autor</u></b>		<b>cosmetic</b> dentistry
	<b>Dr. Gerhard Michael Iglhaut</b>	Studium der Zahnmedizin von 1977–1982 an der Justus Liebig Universität, Gießen. Im Anschluss drei Jahre wissenschaftlicher Mitarbeiter in der Abt. Oralchirurgie selbiger Universität unter Leitung von Prof. H. Kirschner. Erlangung der Zusatzbezeichnung Oralchirurg, später Tätigkeitsschwerpunkt Implantologie (BDIZ) und Spezialist der Parodontologie (EDA). Seit 1987 in freier Praxis in Memmingen niedergelassen. Nationale und internationale Referententätigkeit in den Bereichen Implantologie, Parodontologie, plastische Parodontalchirurgie und parodontale Mikrochirurgie, gehört dem Lehrkörper der APW/DGI im Rahmen der Curricula an und ist Mitglied in zahlreichen zahnärztlichen Organisationen, u.a. Neue Gruppe, DGI, DGP und der AAP.
	<b>Dr. Peter Roth</b>	Studium der Zahnmedizin an der Albert-Ludwigs-Universität Freiburg von 1962–1968. Promotion im Jahre 1968. Bis 1970 Assistent in der Praxis Dr. Türk mit kieferchirurgischer Belegstation, und im Anschluss bis 1976 als Assistent und später Partner in der Praxis Dr. Dechant mit Schwerpunkt kieferchirurgische Unfallversorgung. Seit 1976 ist er in eigener Praxis in Kempten mit Schwerpunkt funktionsorientierte und restaurative Zahnmedizin, Parodontologie und zahnärztlicher Chirurgie. Im Zeitraum 1982–2000 engagierte er sich als 2. Vorsitzender des Zahnärztlichen Arbeitskreises Kempten e.V. Seit 1987 Referententätigkeit auf dem Gebiet der Vollkeramik und Adhäsivtechnik. 2002 Ernennung zum Spezialisten für rekonstruktive Zahnmedizin, Ästhetik und Funktion (EDA)

# Lasereinsatz in der ästhetisch- kosmetischen Parodontalchirurgie

Autor\_Dr. Georg Bach

Bis vor wenigen Jahren ein (vermeintlicher) Gegensatz: Laser und ästhetisch-kosmetische Parodontalchirurgie: In der Tat bedingt der Einsatz monochromatischen Lichtes in der rekonstruktiven Parodontalchirurgie auch ein gewisses Maß an Umdenken, was die Applikation und Anwendung des Laserlichtes an Strukturen des Zahnbettes betrifft; Lasereffekte, die sonst bewusst in Kauf genommen oder gar erwünscht sind, hier ist z.B. die Karbonisation zu nennen, sind im Rahmen parodontalchirurgischer Operationen gänzlich unerwünscht. Folgender Beitrag möchte den Einsatz von Laserlicht in der Parodontalchirurgie darstellen und dessen Wertigkeit beschreiben.

„Ästhetische Zahnmedizin“, dieser Begriff war bis vor wenigen Jahren allein auf den Ersatz und die Veränderung von Farbe, Oberfläche, Form und Position von Zahnhartsubstanz beschränkt. Dies wurde jedoch dem Anspruch von Patienten und Behandlern bezüglich des Erreichens eines ästhetischen Gesamtbildes mit einem harmonischen Zusammenspiel von Zähnen, Zahnfleisch und Lippen nicht gerecht.

So erfuhr der Begriff „ästhetische Zahnmedizin“ eine wesentliche Erweiterung um den Bereich der ästhetisch-orientierten Parodontalchirurgie, der von wesentlichen Fortschritten in der Parodontalchirurgie flankiert und ermöglicht wurde. In den vergangenen Jahren wurden zahlreiche regenerative Techniken entwickelt, deren Ziel die Schaffung oder Wiedergewinnung eines möglichst

idealen Zahnfleischsaumes ist und die ursprünglich als „plastische oder ästhetische Parodontalchirurgie“ bezeichnet wurden. Aktuell hat sich der Begriff der ästhetisch-orientierten Parodontalchirurgie durchgesetzt.

## \_\_Konditionierung der Wurzeloberfläche

Das primäre Ziel einer parodontalen Therapie ist es, die erkrankte Wurzeloberfläche biologisch für ein gesundes Parodontium kompatibel zu machen. Dies beinhaltet die Entfernung von Endotoxin, Bakterien und anderen Wirkstoffen, die in dem Zement auf der Wurzeloberfläche angetroffen werden. Die ästhetisch-orientierte Parodontalchirurgie weicht zumeist von diesem generellen Schema ab, da hier in der Regel nach Sanierung einer marginalen Paro-



Parodontopathie der entsprechende rekonstruktive Eingriff vorgenommen wird. Somit entfällt der Zwang einer Konditionierung der Wurzeloberfläche zu meist. Festzuhalten ist, dass vor der Durchführung eines ästhetisch-orientierten Parodontaleingriffs vorbereitende Maßnahmen, die Wurzeloberfläche betreffend, stattgefunden haben müssen. Hierzu dienen in der Regel Scaling und Root planing, welche in der Lage sind, annähernd alle entdeckbaren bakteriellen Endotoxine zu entfernen.

Auf Grund der Wechselwirkung mit den periodontalen Strukturen und der nach wie vor nicht geklärten Beeinflussung der Wundheilung des Attachments wird vom Einsatz von Zitronensäure zur Konditionierung der Wurzeloberfläche im Rahmen eines ästhetisch-orientierten Parodontaleingriffs abgeraten.

### **Nahtmaterial und Nahttechnik**

Die Naht dient dem festen Verschluss der Wunde nach einem chirurgischen Eingriff und der genauen Repositionierung der Wundränder zueinander, um die Heilung per primam intentionem zu unterstützen, zu fördern und zu beeinflussen. Eine Heilung per secundam intentionem, also per granulationem, ist in der ästhetisch-orientierten Parodontalchirurgie aus ästhetischen und funktionellen Gründen obsolet. Hier muss auch der erfahrene Laserchirurg umdenken. Hatte er bis dato das monochromatische

### **Photothermischer Effekt des Laserlichts auf Mikroorganismen**

Eine große Übereinstimmung in der einschlägigen internationalen Literatur ist in dem Punkt festzustellen, der die Wirkung von Laserlicht bestimmter Wellenlängen auf gramnegative und anaerobe Keime, also solche, die für das Entstehen und Fortschreiten einer marginalen Parodontopathie verantwortlich sind, beschreibt.

Alle Autoren betonen die suffiziente Schädigung dieses „Markerkeim“spektrums durch CO<sub>2</sub>- (Deppe und Horch, München; Romanos, Frankfurt), Er:YAG- (Schwarz, Düsseldorf; Sculean, Mainz) und Diodenlaserlicht (Bach, Schmelzeisen und Krekeler, Freiburg). Es ist in jedem Falle ratsam, diesen Effekt des monochromatischen Lichtes auf die im Zahnzement enthaltenen Bakterien auch im Rahmen eines ästhetisch-orientierten parodontalchirurgischen Eingriffes zu nutzen, selbst dann, wenn eine ursprünglich angetroffene marginale Parodontopathie bereits saniert ist.

Bei korrekter Wahl von Leistungs- und Zeitparametern, die wellenlängenabhängig teilweise erheblich differieren, kann eine Schädigung von periodontalen oder pulpären Strukturen ausgeschlossen werden. Die Laserlichtdekontamination von keimbesiedelten Zahn- (oder auch Implantat-)oberflächen ist ein gesichertes Verfahren, es liegen seit geraumer Zeit zahlreiche entsprechende Langzeitstudien vor.



Licht vor allem dann eingesetzt, wenn er exzessive Wundblutungen und eine Nahttechnik vermeiden wollte, muss nun auf Nahtmaterial unbedingt zurückgegriffen werden, um das gewünschte ästhetische Ergebnis zu gewährleisten. Auf Grund der allgemein sehr geringen Gewebereaktion und Narbenbildung sind polyfile (geflochtene) Nahtmaterialien erste Wahl; zwar weisen die monofilen Nahtmaterialien eine geringere Plaqueakkumulation auf, diese sind aber generell glatter und steifer als polyfile Materialien und damit schwieriger zu handhaben und erfordern eine höhere Anzahl von Knoten, die es in der ästhetisch-orientierten Parodontalchirurgie zu vermeiden gilt. In der Regel wird resorbierbaren Materialien – zumeist auf Polyglukolsäurebasis – der Vorzug gegeben.

### **Angiosomenkonzept**

Auf Grund der bekannten Wirkungen von Laserlicht auf intraorales Gewebe:

- photochemischer
- photothermischer
- ionisierender Natur

ist bei der „Strategie der Laserschnittführung in der ästhetisch-orientierten Parodontalchirurgie“ besondere Aufmerksamkeit geboten.

Hier steht vor allem die photothermische Wirkung im Vordergrund. Wenn die Temperatur des Gewebes während der Laserwirkung ca. 150 Grad Celsius erreicht, wird das Gewebe karbonisiert (verkohlt), ein Effekt, der in der ästhetisch-orientierten Parodontalchirurgie absolut unerwünscht ist. Die photoablativ Wirkung kann auch Blutgefäße betreffen, die im

**Abb. 1** Ausgangssituation zeigt insuffiziente Vestibulumtiefe und hoch inserierende Muskelfasern. Eine lokale Entzündung der marginalen Gingiva war zu sehen.

**Abb. 2** Karbonisierte Fläche des Vestibulums nach Laserbestrahlung.

**Abb. 3** Klinisches Ergebnis acht Monate nach dem operativen Eingriff.

Rahmen eines parodontalchirurgisch-regenerativen Eingriffes jedoch Aufgaben bei der Ernährung eines Lappens/Transplantates o.ä. hätten. Auch hier wäre eine entsprechende Laserwirkung unerwünscht. Hier muss großer Wert auf angiogenetische Aspekte gelegt werden; das Wiedereinsprossen von Blutgefäßen ist essentieller Bestandteil der Wundheilung und der Regeneration. Auch bei der Laserschnittführung besteht eine zentrale Forderung, die nach einem Versorgungs- oder Angiosomenkonzept.

In diesem Zusammenhang können drei Konzepte der Schnittführung formuliert werden:

- a) ästhetisches Konzept (keine Narben, Platzierung in Übergangsbereichen, keine Kreuzung ästhetischer Zonen, Erhalt physiologischer Strukturen, Rekonstruktionen mit ortständigem Gewebe)
- b) plastisch-geometrisches Konzept (z.B. Verschiebelappen; hier ist ein achten auf Geometrie wichtig)
- c) Versorgungsgebiete-; Angiosomenkonzept (beachtet die Endstromgebiete der Arterien, von Taylor wiedereingeführt [ursprünglich von 1880], im Mund-Kiefergebiet modifiziert von Wetzel).

In der ästhetisch-orientierten Parodontalchirurgie ist folgendes operatives Vorgehen sinnvoll:

- \_ Anatomie „lesen“ (einfach? schwierig?)
- \_ Strukturveränderungen erkennen
- \_ Verlauf der Blutgefäße beachten (Hauptgefäße laufen von posterior nach anterior, Nebengefäße parallel und die Alveolarfortsätze sind nahezu blutgefäßfrei; auf den Alveolarfortsatz ist eine klare Trennlinie – es gibt also keine alveolarfortsatzüberschreitende Blutgefäßversorgung).

#### Chirurgisches Vorgehen

Nach Berücksichtigung dieser Gesichtspunkte sind folgende Schnittführungen mittels monochromatischen Lichtes empfehlenswert:

- \_ UK: auf dem Alveolarfortsatz; Entlastungen median (frontal) bzw. senkrecht im 4er-Bereich (lateral).
- \_ OK: teilbezahnt auf dem Alveolarfortsatz (nur frontale, keine dorsale Entlastung).
- \_ Eine Alternative ist im zahnlosen OK/-

UK die absolut vestibuläre Schnittführung, bei der man tunnelierend arbeitet.

- \_ Beim Einzelzahn: Marginale Schnittführung, keine Entlastungen, hier sind auch Periostschlitzen möglich.

#### Grenzen der Anwendung von Laserlicht in der ästhetisch-orientierten Parodontalchirurgie

Als Fazit der vorangestellten Überlegungen können folgende Leitgedanken der Laserschnittführung in der ästhetisch-orientierten Parodontalchirurgie formuliert werden, die gleichzeitig auch die Grenzen der Laseranwendung für diesen Bereich darstellen:

- \_ Vor der Schnittführung Erstellung eines Konzeptes – „am Anfang zu Ende denken“
- \_ Veränderungen in der Anatomie erkennen
- \_ Beachten eines Angiosomenkonzeptes – Grenzen der Versorgungsgebiete (Blutgefäße) geben Schnittführung vor
- \_ Intaktheit der Vaskularisation beachten, photothermische und photoablativ Laserwirkungen beachten
- \_ keine minderperfundierte Areale mit Laserlicht applizieren bzw. ausschneiden.

#### Geeignete Laserwellenlängen für die ästhetisch-orientierte Parodontalchirurgie

##### Erbium:YAG-Laser:

Er:YAG-Laser können seit der Präsentation der aktuellen, dritten Gerätegeneration in der ästhetisch-orientierten Parodontalchirurgie erfolgreich eingesetzt werden; diese hatten ihre ursprünglichen Haupteinsätze in der konservierenden Zahnheilkunde:

Der Gedanke, Zahnhartsubstanz ohne rotierende Instrumente bearbeiten zu können, ist ein lang gehegter Traum in der Zahnheilkunde. Bereits zu Ende der 70er und Anfang der 80er Jahre wurden vornehmlich im asiatischen Raum Versuche unternommen, mittels Laser Kavitäten in Zähne zu präparieren oder Karies zu exkavieren. Doch die Gruppe um Yamamoto gab enttäuscht diese Versuche auf und kam zum Schluss, dass eine Zahnhartsubstanzbearbeitung mit den damals verfügbaren Lasersystemen nicht möglich ist. Der Durchbruch erfolgte erst Mitte der 80er Jahre, als es dem deutschen Forscherteam Kel-

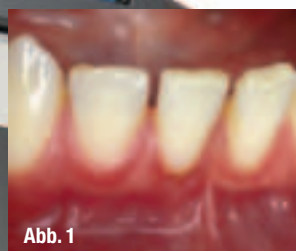
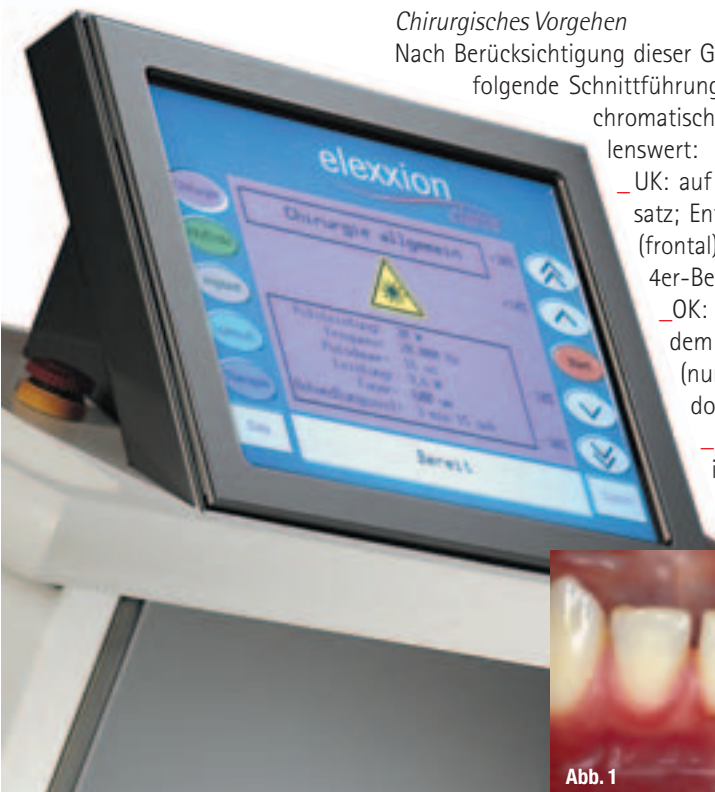
Abb. 1

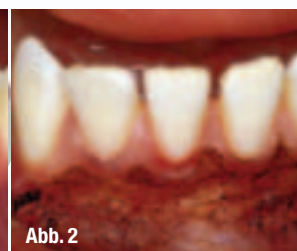

Abb. 2

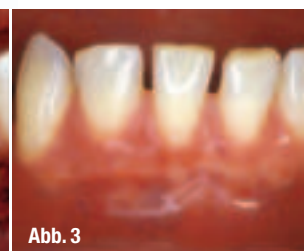

Abb. 3

ler und Hibst gelang, den Er:YAG-Laser zu etablieren. Er ist bis dato der einzige Laser, der wissenschaftlich abgesichert, als geeignet bezeichnet werden kann, Zahnhartsubstanz bearbeiten zu können. In die Zahnhartsubstanz werden durch das Er:YAG-Laserlicht kleine Defekte „geschossen“, die für eine retentiv verankerte Restauration optimale Haftbedingungen bieten. Allerdings sind an die Ränder der Laser-Kavität nicht die Ansprüche bezüglich definierter und eindeutiger Grenzfläche zu stellen, wie bei der mechanischen Präparation. Die Ulmer Arbeitsgruppe um Keller und Hibst regte nach entsprechenden In-vitro-Studien bei bestehenden marginalen Parodontopathien auch die Bearbeitung von Wurzelzement-Oberflächen mit dem Er:YAG-Laser an. Somit steht der Er:YAG-Laser auch parodontalchirurgischen Anwendungen zur Verfügung. Schwarz, Sculena und Reich konnten in jüngst veröffentlichten Publikationen auf die hohe Wertigkeit des Er:YAG-Lasers in der Parodontologie und Implantologie eindrucksvoll hinweisen. Die hier getroffenen Aussagen könnten ggf. auch auf den neu am Markt befindlichen Millennium-Waterlase-Laser, der eine eng mit dem Er:YAG-Laser verwandte Variante darstellt, übertragen werden. Hier wurden entsprechende Studien begonnen, deren Auswertungen sind in Bälde zu erwarten.

*Gaslaser:*

Gas- oder CO<sub>2</sub>-Laser sind die am längsten auf dem Markt vertretenen Laser und werden seit Ende der 80er Jahre in der Zahnheilkunde eingesetzt. Sie emittieren Laserlicht der Wellenlänge 10,6 µm und absorbieren außerordentlich gut auf Wasser, was ihre gute „Schneidewirkung“ in intraoralen (wasserenthaltenden) Geweben erklärt. Das Laserlicht wird durch einen Spiegelgelenkarm oder eine Hohlfaser zum Zielort geleitet, was unter Umständen im Seitenzahngewebe gewisse Handlingschwierigkeit bereitet. Viele Autoren betonen das hohe Maß an Blutungsarmut beim Schneiden mit einem Gaslaser. Es können nahezu alle chirurgischen Schnittführungen in der Zahn-, Mund- und Kieferheilkunde mit einem CO<sub>2</sub>-Laser durchgeführt werden. Unter dem Gesichtspunkt der ästhetisch-orientierten Parodontalchirurgie ist vor allem die geringe Eindringtiefe des Gaslaserlichtes von Vorteil. Ein weiteres Gebiet, in dem der CO<sub>2</sub>-Laser höchst erfolgreich ein-

gesetzt wird, beschreibt Deppe (Uni München), der zusammen mit Horch eindrucksvoll die Dekontamination keimbesiedelter Zahn- und Implantatoberflächen unter Ermöglichung eines Reattachments bzw. einer Reosseointegration beschreibt.

*Diodenlaser:*

Diodenlaser sind seit Mitte der 90er Jahre auf dem Dentalmarkt erhältlich, sie bringen einige besondere materialspezifische Eigenschaften ein, die ihren Einsatz in der Zahnmedizin interessant machen. Wegen ihrer geringen Abmessungen beanspruchen die Geräte wenig Platz, die Erzeugung des Laserlichts erfolgt direkt durch kohärente Kopplung nach Anlegen der elektrischen Energie am Halbleiter. Da bei diesem Lasertyp Strom direkt in Laserlicht umgewandelt werden kann („Injektionslaser“), wird ihm weltweit große Beachtung geschenkt.

Keimbesiedelte Oberflächen, wie sie dem Therapeuten gerade bei Periimplantitis und der Parodontitis marginalis Schwierigkeiten bereiten, können mit Diodenlasern bestrahlt und damit dekontaminiert werden. Durch einen photothermischen Diodenlaser-Effekt werden die Keime abgetötet. Leistung und Applikationsdauer des Laserlichtes werden so gewählt, dass es nicht zu thermischen Schäden an Pulpa und Knochen oder Hartsubstanz kommt. Krekler, Schmelzeisen und Bach (Freiburg) konnten die ausgezeichnete Integrationsfähigkeit des Diodenlasers in bewährte Schemata der Periimplantitis und Parodontitis in einer 5-Jahres-Studie belegen.

Diodenlaser werden auf Grund ihrer guten Absorption auf der oralen Schleimhaut ebenfalls erfolgreich für Schnittführungen in der zahnärztlichen Chirurgie eingesetzt, dies gilt vor allem seit der Präsentation der neuen Dioden-hochleistungslaser, die mit der Hochpulstechnik arbeiten und einen wesentlichen Fortschritt im Sinne einer minimalinvasiven Schnittführung darstellen.

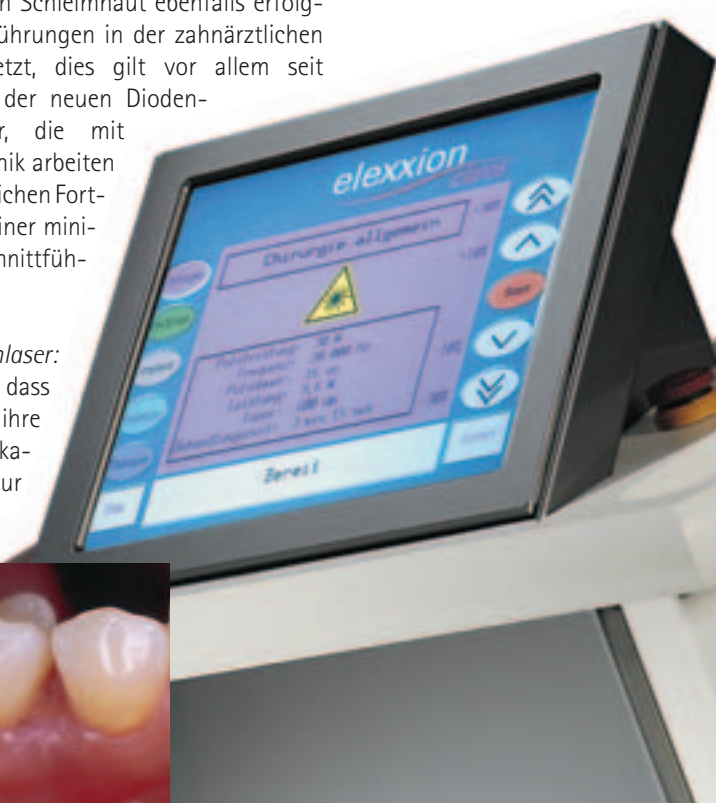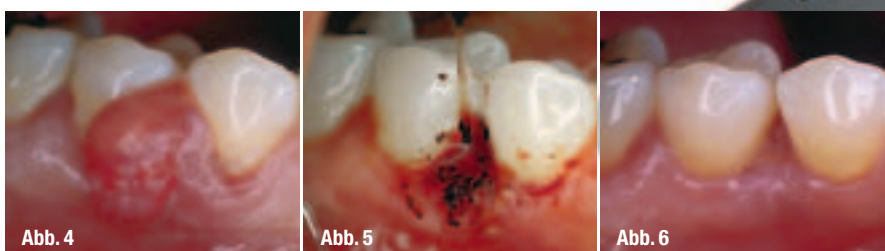*Mehrwellenlängenlaser:*

Die Erkenntnis, dass jede Wellenlänge ihre spezifischen Indikationen hat, führte zur

**Abb. 4\_** Ausgangssituation.

**Abb. 5\_** Chirurgische Entfernung des Tumors mit dem Dioden-Laser (Ceralas 15, Biolitec, Jena, Deutschland) zeigt eine starke Koagulation des OP-Gebietes.

**Abb. 6\_** Postoperatives Ergebnis nach zehn Tagen.



Entwicklung von Geräten mit mehreren (zumeist zwei) Wellenlängen. Damit wurden Geräte mit möglichst breitem Einsatzspektrum geschaffen, die sich allerdings durch einen recht hohen Preis auszeichnen. Sollte bei einem Gerät eine Kombination zwischen zwei der o.g. Wellenlängen gewählt worden sein, dann macht auch der Einsatz eines dergestalteten Mehrwellenlängenlasers in der ästhetisch-orientierten Parodontalchirurgie Sinn (z.B. durch eine besonders für die Schnittführung geeignete Wellenlänge und eine, deren Einsatz besonders im Rahmen der Dekontamination sinnvoll ist).

### **\_\_Laserwellenlängen, die für die ästhetisch-orientierte Parodontalchirurgie nicht geeignet sind**

*Nd:YAG-Laser:*

Aus dem nordamerikanischen Raum wurden Anfang der 90er Jahre vor allem von Myers und Myers die Neodym-Laser (Nd:YAG) propagiert, dessen Einsatz in Parodontologie und Endodontie erfolgt. Die damals angegebenen Forderungen nach Veränderung der Zahnzementoberflächen im Rahmen einer PAR-Behandlung im Sinne einer „Laserkürettage“ wurden zwischenzeitlich zurückgenommen, da das Dehydrieren und Ablösen von Konkrementen mittels dieses gepulsten Lasers oftmals mit einer starken Temperaturerhöhung verbunden ist und zu Schäden der Pulpa und der periodontalen Stützgewebe führen kann. Romanos und Nentwig stellen in aktuellen Studien vielmehr die keimabtötende Wirkung bei Applikation von Nd:YAG-Licht geringer Leistungen hervor.

Auf Grund ihrer hohen Eindringtiefe in das introrale Gewebe mit den damit verbundenen photothermischen und photoablativen Wirkungen sind Nd:YAG-Laser für die ästhetisch-orientierte Parodontalchirurgie nicht geeignet. Ihr Einsatzgebiet beschränkt sich heute wesentlich auf den Sektor der Wurzelbehandlungen: Vor allem der Aachener Gruppe um Gutknecht sind wissenschaftlich abgesicherte Daten über die Verwendung des Nd:YAG-Lasers in der Endodontie zu verdanken. Gutknecht und Mitarbeiter haben in aufwändigen Studien nach intrakanalärer Nd:YAG-Laserbestrahlung eine „Verglasung“ der Kanallinnenwände marktoter Zähne festgestellt, welche zur Keimreduktion beiträgt und Seitenkanälchen verschließt, also die Erfolgsaussicht endodontischer Maßnahmen deutlich erhöht. Auch hier sollten, um Hartgewebs- oder thermische Schäden zu verhindern, Laserleistung und Zeitdauer sehr vorsichtig gewählt werden.

Ebenfalls für den Einsatz in der ästhetisch-orientierten Parodontalchirurgie nicht geeignet sind: Nd:YAP („Lokki“), Argon-, Diodium-Laser (dioden-gepumpter Nd:YAG-Laser), Holmium:YAG-Laser.

### **\_\_Zusammenfassung**

Zwei Lasertypen können erfolgreich in der ästhetisch-orientierten Parodontalchirurgie eingesetzt werden:

- a) Laser, die eine minimalinvasive Schnittführung ermöglichen, unter Vermeidung unerwünschter photothermischer und photoablativer Effekte
- b) Laser, die für die Dekontamination geeignet sind und somit gute Voraussetzungen für ein Reattachement nach Laserlichtapplikation bieten.

In jedem Falle verlangt die Anwendung des Laserlichtes in der ästhetisch-orientierten Parodontalchirurgie auch vom geübten Laseranwender ein hohes Maß an Umdenken: In gewisser Weise werden einige der sonst bei der Laseranwendung geschätzten und erwünschten Wirkungen des monochromatischen und kohärenten Lichtes auf das i.o. Gewebe konterkariert, indem diese nun tunlichst vermieden werden sollen. Korbonisationseffekte (wie beim Stoppen überstarkten Gewebeblutungen oder als „steriler Wundverband“) sind in der ästhetisch-orientierten Laserzahnheilkunde obsolet. Auch hohe Eindringtiefen, ggf. bis in Höhe des Alveolarknochens, sind unerwünscht. Demnach können nur solche Wellenlängen eingesetzt werden, die den Forderungen eines minimalinvasiven Vorgehens genügen: Gaslaser, Er:YAG- und Diodenlaser werden in der zahnärztlich-parodontalen Chirurgie (Schnittführung) mit Erfolg eingesetzt. Bei den Dioden- und Gaslasern betonen ferner viele Autoren deren hohe Wertigkeit bei der Dekontamination keimbesiedelter Oberflächen im Rahmen einer marginalen Parodontopathie. Losgelöst von den Bedürfnissen der ästhetisch-orientierten Parodontalchirurgie gilt: Der Einsatz eines Lasers in einer Zahnarztpraxis ist im hohen Maße von den Schwerpunkten des/der Behandler abhängig, zudem sind unbedingt die wellenlängenabhängigen Indikationen eines Hardlasers, aber auch seine eindeutigen Kontraindikationen zu beachten. \_\_

**Abbildungsnachweise:**  
OA Dr. med. dent. Georg E. Romanos,  
Frankfurt am Main

**Literaturliste**  
beim Verlag erhältlich

<b>__Autor</b>		<b>cosmetic</b> dentistry
		<b>Dr. Georg Bach</b>
		Geb. 1964. Studium der Zahnmedizin in Freiburg 1985–1991, Promotion 1991. Weiterbildung in Oralchirurgie. Seit 1995 Niedergelassen in Freiburg. Gutachter der KZBV. Mitentwicklung am ersten Dioden-Hardlaser. Seit 1999 active member bei der DGZI und ICOI. Spezialist für Laseranwendungen in der Zahnheilkunde (DGL) (seit 01.2004), zahlreiche Veröffentlichungen.



# Wichtige Aspekte der **Ästhetischen** Implantologie

Autor\_ Dr. Marius Steigmann



- \_ Dreidimensionale **Positionierung** des Implantates
- \_ Diagnose des **Weichgewebes**
- \_ Abstützung des Weichgewebes bei **Sofortimplantation**
- \_ Prothetische **ästhetische Regeln**

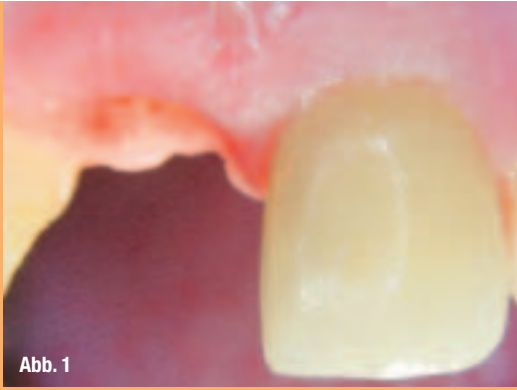

Abb. 1

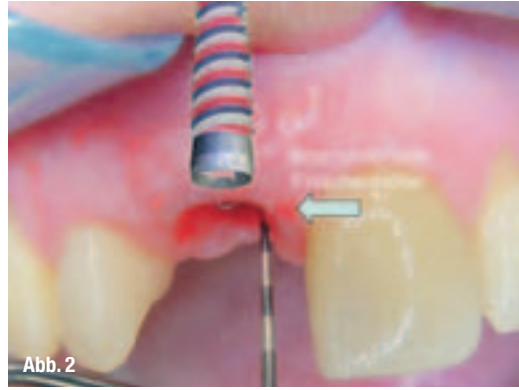


Abb. 2

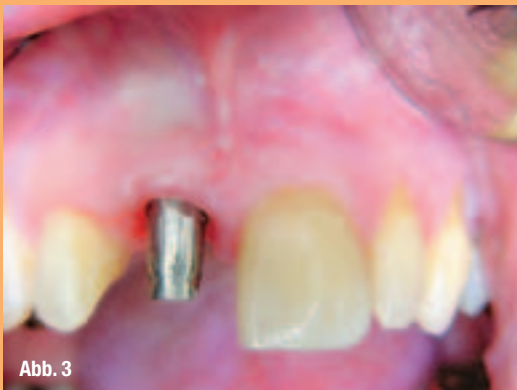

Abb. 3

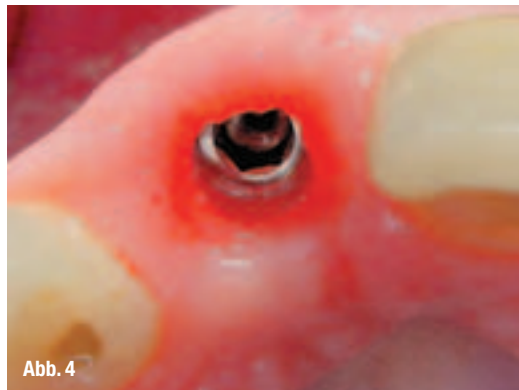

Abb. 4

**Abb. 1\_** Dickes flaches Parodontium.

**Abb. 2\_** Ideale dreidimensionale Implantatposition im Verhältnis zur Schmelz-Zement-Grenze.


**Abb. 3\_** Ideale dreidimensionale Implantatposition mesiodistal. vestibulopalatinal.

**Abb. 4\_** Implantatposition mesiodistal.

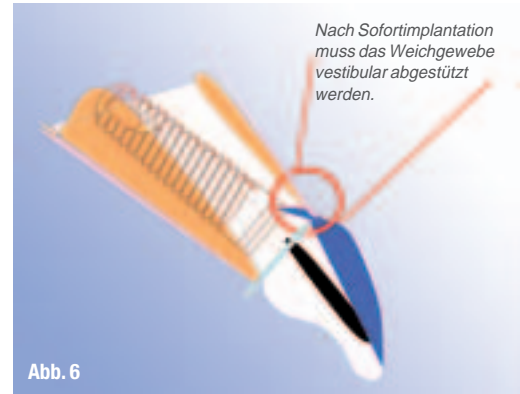
**\_Nach Extraktion** eines klinisch nicht mehr zu erhaltenden Zahnes stehen Zahnarzt und Patient vor der Entscheidung, welche prothetische Versorgung im jeweils vorliegenden Fall einen adäquaten Ersatz für den extrahierten Zahn darstellt. Bei dieser Entscheidung sollte in jedem Fall berücksichtigt werden, dass auf Grund der fehlenden physiologischen Belastung eine Knochenresorption von 40–60 % innerhalb der ersten drei Jahre zu beobachten ist, die anschließend mit 0,25–0,5 % pro Jahr kontinuierlich fortschreitet. Ein derartiger Alveolarknochenverlust kann nicht nur zu ästhetischen Problemen führen, sondern auch zu funktionellen. Für eine implantatgestützte Versorgung ist dann oft keine ausreichende Restknochenhöhe vorhanden. Zwei Implantate stellen in den meisten Fällen eine ideale, der Ausgangssituation funktionell und ästhetisch ebenbürtige Lösung dar. Bei einem ausreichenden Knochenangebot an der Extraktionsstelle kann heutzutage praktisch jeder Zahn durch ein Implantat ersetzt werden. Zu diesem Zeitpunkt steht der Alveolarkamm in der Regel noch in unveränderter Höhe und Breite für die Aufnahme des Implantates zur Verfügung. Dadurch können längere und breitere Implantate mit

einem günstigeren Kronen-Wurzel-Verhältnis gesetzt werden, die eine höhere Stabilität gewährleisten. Die Resorption des Alveolarkamms kann dadurch verhindert werden. Die Sofortimplantation reduziert zudem noch die Anzahl der Eingriffe und führt daher zu einer besseren Akzeptanz beim Patienten. Natürlich ist die **dreidimensionale Implantatposition** einer der wichtigsten Faktoren in der chirurgischen Phase, wobei die Abstände zu den Nachbarzähnen und zur Schmelzzementgrenze (Margo gingivalis bei Gingivarezessionen) wichtig sind. Mesiodistal und vestibulopalatinal sollte das Implantat ideal positioniert sein (Abb. 1, 2, 3). Für ein ästhetisches Resultat ist nach Sofortimplantation eine **Abstützung des vestibulären Weichgewebes** notwendig (Abb. 5 und 6) (Garber und Salama). Sonst würde dieses Weichgewebe kollabieren und kosmetisch zu einem Kompromiss führen. Die Abstützung kann durch Sofortversorgung stattfinden, indem eine provisorische Krone auf das Implantat gleich nach der Implantation gesetzt wird. Diese Versorgung sollte ohne Okklusion stattfinden, da sonst die Osseointegration durch Mikrobewegungen gestört wird.

**Abb. 5** Bei einer Sofortimplantation sollte das Weichgewebe unterstützt werden.



**Abb. 6** Leichte Angulation des Implantats nach palatinal führt zur Änderung der prothetischen Versorgung.



Andere Möglichkeiten, das Weichgewebe abzustützen, sind z. B. Gingivaformer oder anatomisch hergestellte Gingivaformer aus lighthärtendem Komposit o.ä. Acht Wochen nach dem chirurgischen Eingriff beginnt sich die Papille wieder zu bilden (Zander 1961). Die provisorische Abstützung ist auch eine ständige interproximale Stimulation, was zu einem erhöhten Grad der Keratinisierung führt (Stahl).

Meistens ist eine Sofortimplantation möglich. Es gibt aber auch akute Entzündungen, die eine Sofortimplantation zumindest infrage stellt.

Aus ästhetischer Sicht stellt sich die Frage, ob bei einer späteren Implantation auch dieselben ästhetischen Resultate zu erzielen sind. Um dies zu beantworten, ist eine genaue **Diagnose des Weichgewebes** notwendig. In der Literatur wurden zwei Biotypen von Parodontium (Ochsenbein) beschrieben.

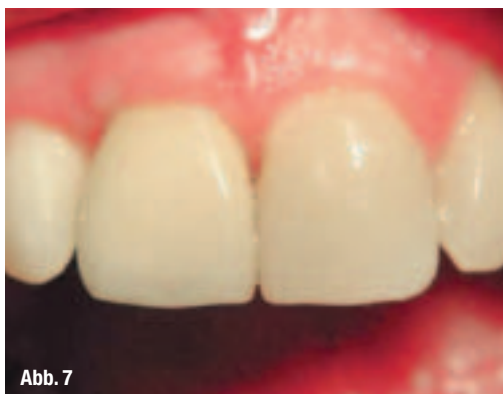Ein dickes und ein dünnes Parodontium. Beim dünnen Parodontium hat man aus ästhetischer Sicht schlechte Karten. Bei diesem Biotypus sind die Veränderungen nach einer Exzision extrem. Es findet eine starke Resorption des dünnen unterliegenden Knochens und ein Kollabieren des Weichgewebes statt.

Bei dem dicken Parodontium (Abb. 1) finden nach Exzision wenig Veränderungen statt. In so einem Fall führt eine spätere Implantation nicht zu großen Veränderungen. Es findet keine Resorption des

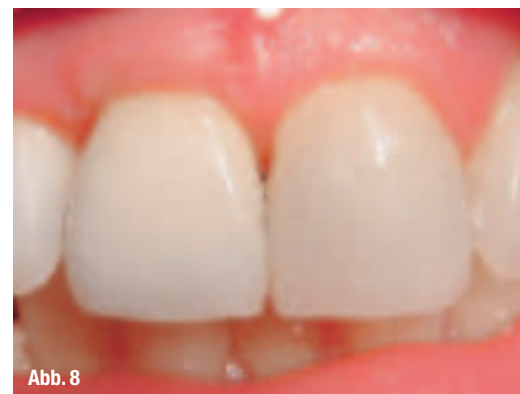unterliegenden Knochens statt, da dieser viel dicker und stabiler ist im Vergleich zum dünnen Biotypus. Beim dicken flachen Parodontium sind die Kontaktpunkte im apikalen Drittel (Abb. 8) der klinischen Krone, wobei beim dünnen Parodontium der Kontaktpunkt im inzisalen Drittel liegt. Diese diagnostischen Feststellungen sind uns auch bei der endgültigen prothetischen Versorgung sowie beim Provisorium nützlich. Sie können als **prothetische ästhetische Regeln** angesehen werden. \_

<b>_Autor</b>	<b>cosmetic dentistry</b>
	<p><b>Dr. Marius Steigmann</b></p> <p>Dr. Steigmann studierte 1982 bis 1987 Zahnheilkunde. Er schloss sein Studium 1987 am I.M.F. Neumarkt ab. Seit 1993 Privatpraxis in Neckargemünd, Deutschland. Er ist Autor zahlreicher klinischer und wissenschaftlicher Beiträge. Dr. Steigmann ist aktives Mitglied zahlreicher Gesellschaften, einschließlich DGZI, BDIZ und ICOI. Er ist ebenfalls ICOI-Diplomat und Referent für die Studiengruppen der DGZI in Deutschland.</p>

**Abb. 7** Endgültiges Resultat Zahn 11, Zahn 21 mit Veneer.



**Abb. 8** Weichgewebsadaptation an metallokeramischer Versorgung nach einem Jahr. Prothetische Elemente des Biotypus, angewandt in der Herstellung der Krone.







# Die inzisionsfreie Implantation – ein Weg zum optimalen ästhetischen Ergebnis

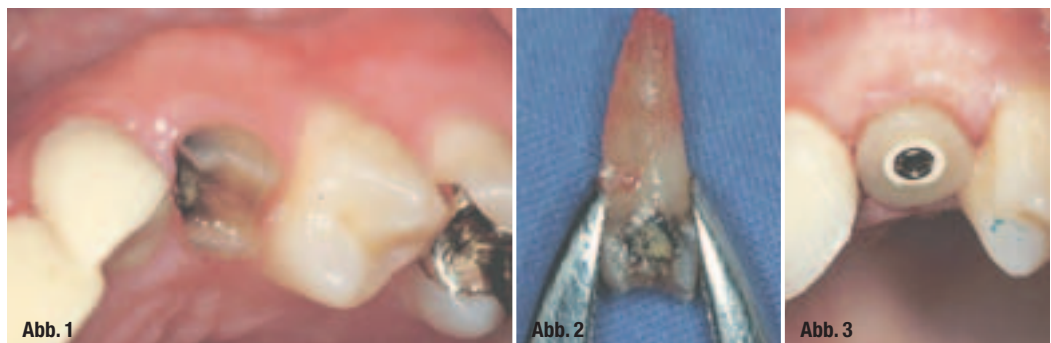**Autor\_** Dr. med. dent. Dr. phil. nat. A. H. Valentin

Die moderne zahnärztliche Implantologie ist heute aus der täglichen Praxis nicht mehr wegzu-denken. In keinem anderen Fachgebiet der Zahn-medizin haben die letzten zehn Jahre derartige revolu-tionäre Fortschritte gebracht. Veränderte Oberflä-chendesigns der Implantate im Makro- und Mikro-design als auch Knochenersatzwerkstoffe auf mikrobiologischer Basis haben im Sinne des „Biologic Response Modifying“ die Indikationspalette der ehemaligen „Notfalltherapie“ grundlegend veränd-ert.

Während zu Beginn der jungen Wissenschaft die Os-seointegration im Vordergrund des Interesses stand, sind für den Praktiker heute die Methoden der früh-zeitigen Implantatbelastung als auch das vorher-sagbare ästhetische Ergebnis im Munde des Patien-ten zum Fokus der Bemühungen geworden. Diese Fortschritte haben wesentlich zur allgemeinen Ak-zeptanz der Implantologie beigetragen und verdie-nen unsere kritische Aufmerksamkeit. Auf Grund jahrzehntelanger Erfahrungen mit der sog. Spätim-

plantation im ausgeheilten, jedoch leider atrophier-ten Kieferknochen haben die Implantologen schmerz-lich lernen müssen, dass es wesentlich schwieriger und aufwändiger ist, verloren gegangene anatomische Strukturen naturgetreu zu rekon-struieren als diese zu erhalten. Ebenso wie der Zahn-erhalt naturgemäß zu den vornehmsten Aufgaben der Zahnheilkunde gehört, ist der Erhalt der periim-plantären Hart- und Weichgewebsstrukturen das Erfolgsrezept der modernen Implantologen gewor-den.

Entscheidend für das Endergebnis ist in erster Linie der Zeitpunkt der Implantation nach dem jeweili-gen Zahnverlust. In diesem Zusammenhang ist es mitt-lerweile unumstritten, dass eine extraktionsnahe Im-plantation nicht nur zum Erhalt der Alveolarfort-satzmorphologie beiträgt, sondern auch in Kombi-nation mit einer transgingivalen Einheilung zum Er-halt der papillären Strukturen führen kann. In zwei-ter Linie, jedoch mindestens genauso wichtig, ist der Modus der Implantation. Neben zahnanalogen Im-



**Abb. 1\_** Situation vor Extraktion.

**Abb. 2\_** Extrahierter Zahn.

**Abb. 3\_** Situation nach Extraktion,  
Sofortimplantation und Versorgung  
mit Gingivaformer.

plantatdurchmessern sind auch dem ehemaligen Wurzelquerschnitt des Zahnes nachgeahmte Zahnfleischformer (z.B. Estheticap, Fa. Friadent GmbH) geeignete Hilfsmittel, das Austrittsprofil (Emergence Profile) des Implantates aus dem Sulkus natürlich zu rekonstruieren.

In diesem Sinne stellt einmal das (verzögerte) Sofortimplantat als Festkörper in der Extraktionsalveole eine direkte mechanische Unterstützung der oftmals dünnen lamellären Knochenanteile dar und verhindert größtenteils die physiologische Defektheilung durch Minimierung des Defektraumes. Analog zu dieser Hartgewebsunterstützung erhält der individualisierte Gingivaformer im transgingivalen Einheilungsmodus die Papillen- und Faserarchitektur des ehemaligen Zahnsulcus. Die simultane Anwendung dieser beiden Philosophien trägt meist zu einer drastischen Reduzierung knöchern-augmentativer Techniken oder Weichgewebsrekonstruktionen (z.B. Gingivatransplantate, Bindegewebsrekonstruktion u.a.m.) bei und erhöht den Patientenkomfort entscheidend. Zum anderen wird durch dieses Vorgehen das Einsetzen großdimensionierter Implantate begünstigt, welche mit einer größeren funktionellen Osseointegrationsoberfläche die Implantatstabilität als auch den Langzeiterfolg der Implantation positiv beeinflussen können, d.h. verbesserte Ästhetik und bessere Funktionalität gehen hier Hand in Hand.

Bei allen chirurgischen Eingriffen ist es ratsam, die iatrogene Traumatisierung der zu erhaltenden Gewebe zu minimieren. Dieser Grundsatz der Chirurgie findet im Bereich der zahnärztlichen Implantologie seinen Höhepunkt bei dem Verfahren der inzisionsfreien Implantation.

Dieses Verfahren bedeutet, dass das (Sofort-)Implantat zum Zeitpunkt der Extraktion ohne Schnitt, Naht oder Lappenbildung in die bestehende Extraktionsalveole eingebracht und der transgingivalen Heilung überlassen wird. Grundsätzlich ist dieses Vorgehen nur bei optimalen anatomischen Voraussetzungen empfehlenswert (vollständiger Erhalt der knöchernen und papillären Begrenzungen nach vorsichtiger Zahnentfernung) und entsprechender chirurgischer Expertise des Operateurs anzuwenden. Es ist dabei unumgänglich, dass nach endgülti-

ger Bohrung des Implantatbettes der Behandler die vollständige knöcherne Integrität prüft, da unbemerkte knöchernen Dehiszenzen oder Periostverletzungen zu einem Frühverlust der Implantate führen können und die Indikation der inzisionsfreien Implantation stark einschränken. In einem solchen Fall von intraoperativen Dehiszenzen, welcher vom Behandler ursprünglich als inzisionsfrei geplant und durchgeführt wurde, kann man intraoperativ auf Flaptechnik umstellen und mittels eines breit angelegten, durch Papillenrandschnittinzision gewonnenen Lappens die entsprechenden augmentativen Maßnahmen durchführen, und zwar ohne dass vertikale Entlastungsinzisionen angebracht werden. Die inzisionsfreie Implantationstechnik mit individualisierter transgingivaler Einheilung und großvolumigen Implantaten stellt sicherlich vom atraumatischen Procedere, der postoperativen Patientenbelastung als auch vom ästhetischen Endergebnis ein derzeitiges Behandlungsoptimum dar. Allerdings ist es behandler-spezifisch relativ störungsanfällig und bleibt somit auf bestimmte optimale Ausgangssituationen beschränkt. Eine frühzeitige nicht funktionelle und provisorische Versorgung des so eingesetzten Implantates bleibt davon unberührt und obliegt dem Vertrauen des Operateurs in die Primärstabilität des Implantates. \_

\_Autor

cosmetic  
dentistry



**Dr. med. dent. Dr. phil. nat.  
A. H. Valentin  
Visiting Professor (Nippon  
Dental University, Japan)**

1986 Approbation und Promotion Zahnmedizin  
1990 Facharzt für Oralchirurgie, Promotion in Biologie und Humangenetik, 1991 Gründung Privatpraxis für Oralchirurgie in Mannheim, 1998 Gast-Professur an der Nippon Dental University, Tokyo, 2003 Gründung des Institutes für Oralchirurgie in Mannheim

**Abb. 4** \_ Versorgung mit Definitiv-Pfosten.

**Abb. 5** \_ Der Pfeil zeigt auf die interne Kompression der Gingiva durch das „Emergence Profile“ der Krone, welche dann im nächsten Bild zu einem absolut natürlichen und perfekten Gingivaverlauf führt.

**Abb. 6** \_ Endergebnis.

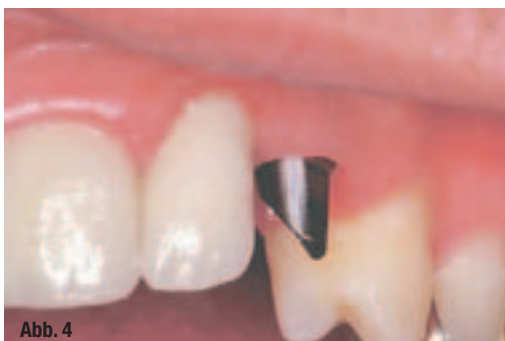

Abb. 4

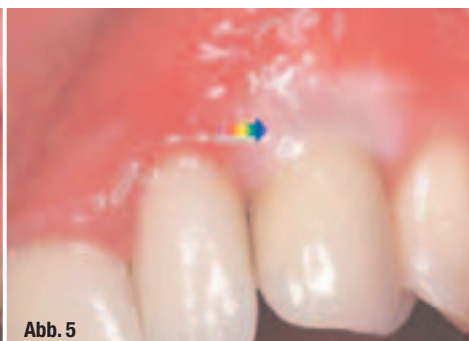

Abb. 5

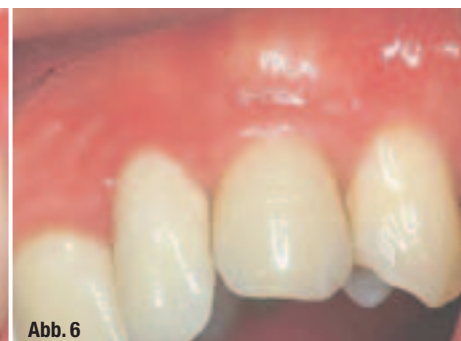

Abb. 6

Kieferorthopädie, Mukogingivalchirurgie und Prothetik

# Dento-faziale Ästhetik ist eine multidisziplinäre Aufgabe

**Autor**\_Priv.-Doz. Dr. med. dent. Nezar Watted

**Co-Autoren**\_Dr. med. dent. Tobias Teuscher, Waffa Watted DMD

**\_Zur Erzielung** einer möglichst optimalen Versorgung trägt die auf allen Sektoren der Zahnheilkunde fortschreitende Entwicklung und technische Verbesserung bei.<sup>16,38</sup>

Kieferorthopädische Maßnahmen können aber auch vorbereitend zu einer prothetischen Versorgung im Kindes- und Jugendalter aus ganz unterschiedlichen Gründen indiziert sein.

Durch die mittlerweile nahezu uneingeschränkte Möglichkeit zur kieferorthopädischen Therapie erwachsener Patienten kann eine orthodontische Vorbehandlung der Ausgangspunkt für eine prothetische Versorgung sein, die sich durch tadellose Ästhetik, uneingeschränkte Funktion und hervorragende Parodontalprophylaxefähigkeit auszeichnet.<sup>12, 14, 15, 16, 23, 29</sup>

Beim Erwachsenen können kieferorthopädisch vorbereitende Maßnahmen z.B. infolge von Zahnverlusten unterschiedlichster Art sinnvoll sein. Die Patientengruppe der Erwachsenen beinhaltet zudem nicht selten die Fälle, bei denen bereits im Kindes- bzw. Jugendalter eine kieferorthopädische Behandlung empfehlenswert gewesen wäre, die aber damals nicht möglich oder nicht gewollt war. Mit dem steigenden Ästhetikbedürfnis der Bevölkerung und der medienvermittelten Kenntnis der zahnärztlichen Möglichkeiten ist ein ständig zunehmendes Interesse und eine höhere Bereitschaft dieser Erwachsenen zu einer kieferorthopädischen Behandlung zu verzeichnen.<sup>35</sup>

Die Überlegungen des prothetisch arbeitenden Zahnarztes hinsichtlich einer kieferorthopädi-

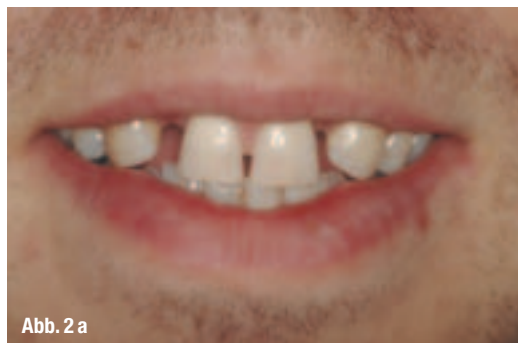

Abb. 2 a

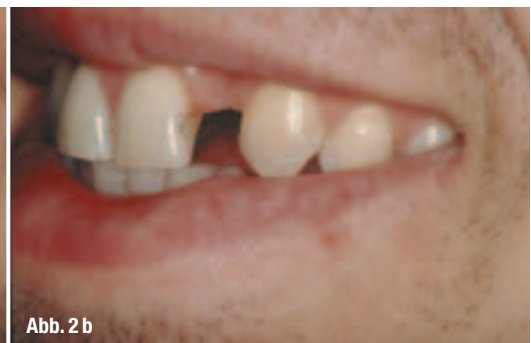

Abb. 2 b

**Abb. 2 a, b**\_ Die Lachaufnahmen zeigen die hohe Lachlinie und den dentoalveolären Defekt in Regio 12 und 22.

schen Vorbehandlung eines erwachsenen Patienten können abhängig vom Ausgangsbefund neben der individuellen Optimierung der Ästhetik und Verbesserung der Funktion, vor allem die gesteigerte Hygienefähigkeit der geplanten prothetischen Restaurationen, eine Pfeilervermehrung und die Verbesserung der Pfeilerqualität sein.<sup>7, 20, 29, 30</sup>

Die Planung der präprothetischen Kieferorthopädie erfordert in der Erwachsenenbehandlung neben den routinemäßig angefertigten Unterlagen einen sowohl klinisch als auch röntgenologisch erhobenen Parodontalstatus. Eventuell vorliegende Kiefergelenksprobleme sollten durch eine ausführliche Funktionsanalyse aufgedeckt werden. Innerhalb der Behandlungsplanung ist die Zusammenarbeit aller an der Lösung beteiligten Disziplinen erforderlich (Abb. 1).<sup>27, 33</sup>

Es muss eine gemeinsame Lösung getroffen werden, die in Anbetracht folgender Beurteilungskriterien Bestmögliches verspricht:

- \_ Ästhetische Verbesserung
- \_ Funktionelle Verbesserung
- \_ Stabilität des Resultates
- \_ Parodontalsituation bei Behandlungsende und Langzeitprognose
- \_ Wahrscheinlichkeit apikaler Resorptionen durch Zahnbewegungen
- \_ Einzubeziehende Pfeilerzähne und Ausmaß der Beschleifmaßnahmen
- \_ Belastbarkeit und Compliance des Patienten
- \_ Zufriedenheit des Patienten bezüglich der formulierten Wünsche und Erwartungen.

Die sich an eine präprothetisch-kieferorthopädische Behandlung anschließende Retentionsphase darf nicht unerwähnt bleiben. Die Behandlungsergebnisse sind beim Erwachsenen in gleicher Weise wie bei Kindern rezidivgefährdet.<sup>32</sup> Die Dauer der Retention hängt dabei von Art, Ausmaß und Geschwindigkeit der Behandlungsdurchführung ab. Um das Risiko eines Rezidivs vor allem in der ästhetisch wertvollen Frontzahnregion möglichst gering zu halten, empfiehlt sich z.B. nach Korrektur rotierter Zähne oder dem Schluss eines Diastema mediales ein geklebter Retainer.<sup>3, 4, 40</sup>

Die folgende klinische Falldemonstration soll die interdisziplinäre Zusammenarbeit von Kieferorthopäden und Prothetiker demonstrieren.

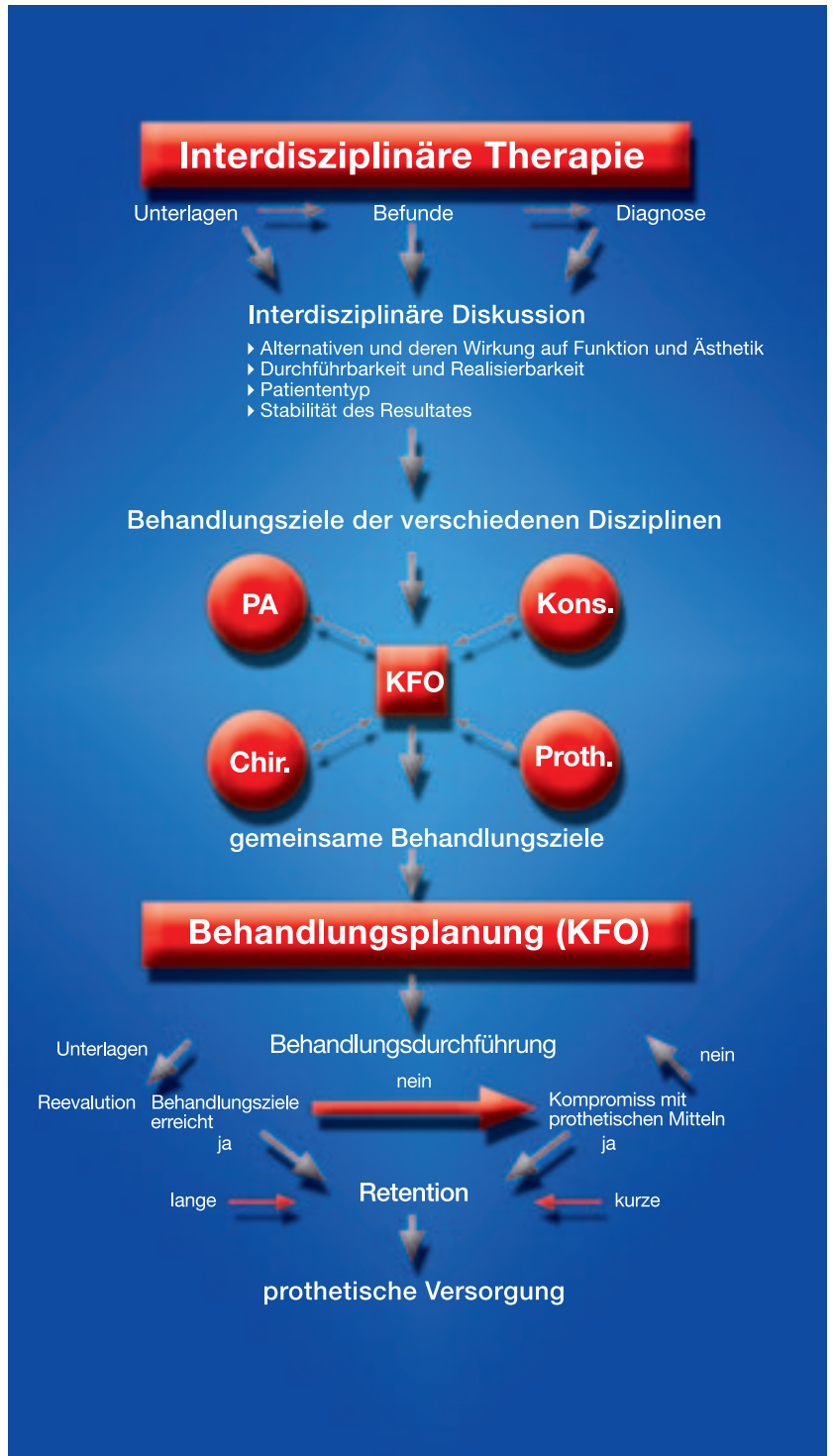### \_ Klinische Falldarstellung

#### Diagnose

Der Patient stellte sich im Alter von 27 Jahren für eine Beratung vor. Ihn störte die ästhetisch unbefriedigende Situation in der Oberkieferfront. Die seitlichen Schneidezähne waren fünf Jahre zuvor extrahiert worden, da diese sich trotz Wurzelka-

nalbehandlung und Wurzelspitzenresektion als nicht erhaltungswürdig erwiesen hatten. Infolge der relativ langen Zeitspanne vom Zeitpunkt der Extraktion bis zur Erstvorstellung war der Alveolarfortsatz deutlich atrophiert. Auf Grund der eher hoch verlaufenden Lachlinie war dieser Defekt beim Lachen deutlich zu sehen, was den Patienten zusätzlich störte (Abb. 2a und b). Zusätzlich hatten sich die Extraktionslücken durch Zahnwanderungen verengt.

Abb. 1\_ Ein Flussdiagramm zur Darstellung der Planungs- bzw. Therapieschritte eines interdisziplinären Falles.



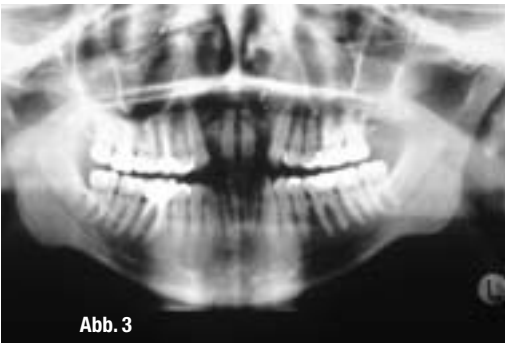


Abb. 3

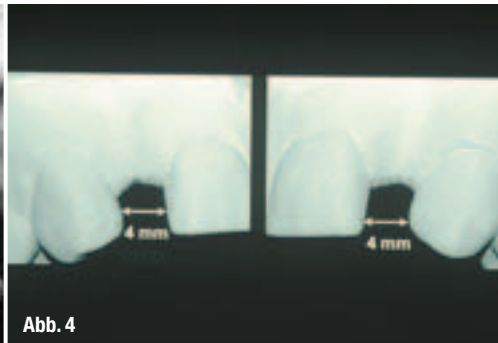


Abb. 4

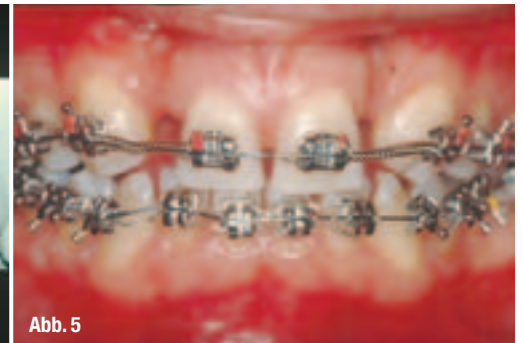

Abb. 5

**Abb. 3** \_ Das OPG zeigt konservierende, endodontische und prothetische Versorgungen. In Regio 22 sind Amalgamreste retrograder Wurzelfüllung zu sehen.

**Abb. 4** \_ Die Lücken für Zähne 12 und 22 sind eingengt.

**Abb. 5** \_ Intraorale Aufnahme in Okklusion mit einligierten Bögen; Druckfedern wurden zur Schließung des Diastemas und zur Vergrößerung der eingengten Lücken angebracht.

Die intraoralen Aufnahmen zeigen zu Behandlungsbeginn eine Angle Klasse I Okklusion rechts und links. Auf der Frontalaufnahme sind die Knochendefekte im Bereich der extrahierten seitlichen Schneidezähne zu sehen. Die Parodontalverhältnisse waren klinisch als gut zu bewerten.

Das angefertigte OPG zeigt (Abb. 3), dass mit Ausnahme der seitlichen Schneidezähne alle Zähne vorhanden waren. Die Weisheitszähne hatten die Okklusionsebene erreicht. Sowohl endodontische als auch konservierende bzw. prothetische Versorgungen waren zu verzeichnen. In Regio 22 sind Amalgamreste der retrograden Wurzelfüllung zu sehen. Die parodontale Situation war röntgenologisch unauffällig und die Knochenverhältnisse ließen eine orthodontische Behandlung zu.

Die Fernröntgenaufnahme zeigt keine skelettalen Auffälligkeiten.

Im Rahmen der Modellanalyse konnte, eine harmonische Breitenrelation der mittleren zu den seitlichen Inzisivi voraussetzend, im Oberkiefer ein Platzbedarf von 6 mm ermittelt werden. Im Unterkiefer lag ein Engstand von insgesamt 4 mm vor, der sich auf die Frontzahnregion konzentrierte (Abb. 4).

### Therapieplanung

Zur Herstellung eines lückenlosen, ästhetisch ansprechenden Oberkieferzahnbogens bestanden zwei Alternativen:

— Orthodontischer Lückenschluss: Positionierung der Eckzähne anstelle der seitlichen Schneidezähne. Dieses Vorgehen hätte eine Ausgleichsex-

traktion von zwei Prämolaren im Unterkiefer erfordert. Der Engstand in der Unterkieferfront und die vertikale Frontzahnstufe hätten für dieses Vorgehen gesprochen.

— Lückenöffnung für den prothetischen Ersatz von 12 und 22. Die Engstände im Unterkiefer müssten durch anderweitige Platzbeschaffungsmaßnahmen (Strippen) aufgelöst werden.

Die erste Behandlungsalternative hätte zu einer Verschlechterung des facialen Erscheinungsbildes geführt. Infolge der Ausgleichsextraktion von 34 und 44 und des hauptsächlich von mesial durchgeführten Lückenschluss wäre es zu einer Abflachung des Mundprofils gekommen.<sup>39</sup> Bei dieser Behandlungsvariante wäre auf Grund der größeren Zahnbewegungen mit einer wesentlich längeren Behandlungsdauer zu rechnen gewesen.

Dem Patienten wurden Vor- und Nachteile beider Alternativen erläutert. Er entschied sich letztendlich für die Nonextraktionstherapie mit prothetischem Zahnersatz.

Unabhängig von der Art des prothetischen Ersatzes musste ausreichend Platz im Zahnbogen geschaffen werden. Als Zahnersatz wurden Implantate gegen Klebebrücken abgewogen. Da der Patient eine Knochenaugmentation ablehnte, schied die Insertion von Implantaten auf Grund des geringen Knochenangebotes aus.

### Therapeutisches Vorgehen

In der orthodontischen Phase wurde für die geplanten Zahnbewegungen eine festsitzende Apparatur eingegliedert. Auf Grund der Achsenstellung

**Abb. 9** \_ Das subepithelial entnommene Bindegewebsstransplantat.

**Abb. 10** \_ Platzierung des Transplantates in das vorbereitete Transplantatbett und primärer Wundverschluss.

**Abb. 11 a, b** \_ Intraorale Situation nach Eingliederung der prothetischen Versorgung. Harmonische Relation der 1er zu den ersetzten 2ern bei harmonischem Gingivaverlauf.

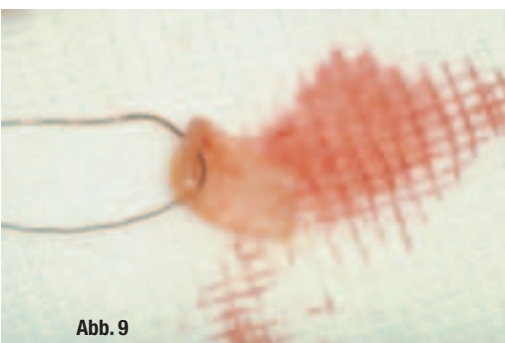


Abb. 9

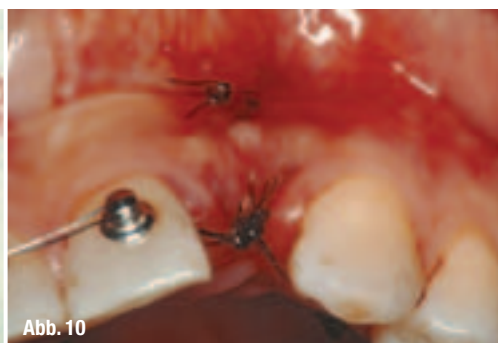

Abb. 10

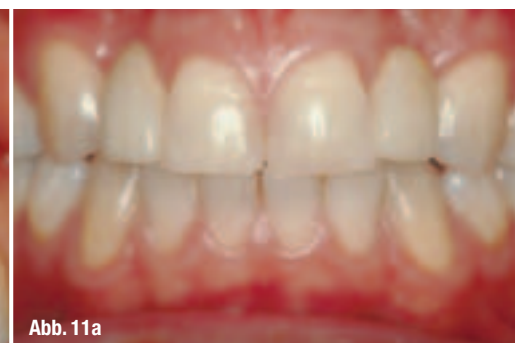

Abb. 11a

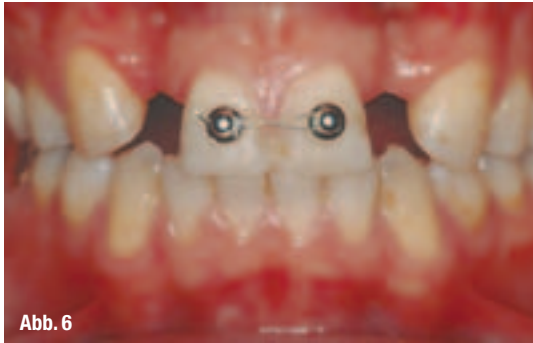

Abb. 6

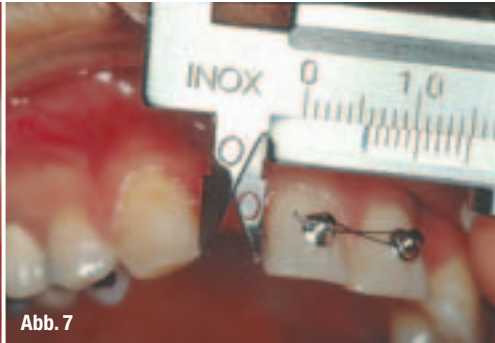


Abb. 7

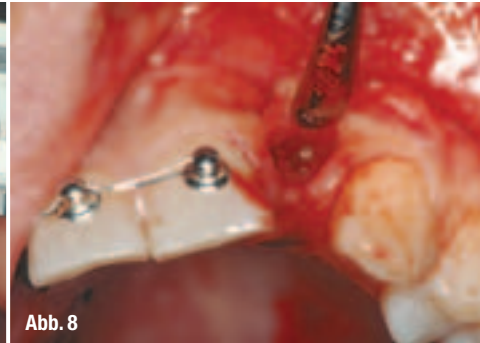

Abb. 8

der Unterkieferfront sollte eine übermäßig labiale Kippung bei der Auflösung des Engstandes vermieden werden. Um dies weitestgehend umzusetzen, wurde im gesamten Frontzahngebiet inklusive der Mesialfläche der Unterkiefer Eckzähne um insgesamt 2,0–2,5 mm gestrippt (0,20–0,25 je Approximalfläche).<sup>5, 8–10, 25, 31</sup> Im Oberkiefer wurden die Zähne 11/21 mesial und distal sowie die Eckzähne mesial gestrippt (Abb. 6). Die Form der Zähne und der Verlauf der Gingiva ließ dies zu.

Nach acht Monaten kieferorthopädischer Behandlung waren alle orthodontischen Behandlungsziele erreicht worden. Die Zahnbögen waren ausgeformt, die Lücken für die seitlichen Frontzähne geöffnet. Im Seitenzahngebiet blieb die Okklusion unverändert, die Frontzahnstufe war in sagittaler und vertikaler Richtung physiologisch (Abb. 6 u. 7). Die Fernröntgenaufnahme lässt die dentalen Veränderungen erkennen.

Das OPG zeigt keine Auffälligkeiten, Wurzelresorptionen waren nicht zu verzeichnen.

Zur Retention wurde an den Unterkiefer Eckzähnen ein Retainer aus halbrundem Draht fixiert. Im Oberkiefer wurden die beiden mittleren Schneidezähne so lange mittels Knöpfchen und Drahtligaturen miteinander verbunden, bis die prothetische Versorgung eingegliedert war. Zusätzlich wurden im Ober- und Unterkiefer Retentionsplatten eingesetzt. Die Retentionsphase bis zur prothetischen Versorgung dauerte zehn Wochen.

Zur Verbesserung der dento-gingivalen Ästhetik im Frontzahnbereich und für eine bessere Gestaltungsmöglichkeit des prothetischen Zahnersatzes

wurden direkt nach der kieferorthopädischen Behandlung mukogingivalchirurgische Maßnahmen durchgeführt. Ein Bindegewebstransplantat wurde in den Defektbereich (Regio 12 und 22) eingelagert. Das Gewebe wurde aus der inneren Oberfläche der palatinalen Mukosa gewonnen, was gleichzeitig das Volumen begrenzte (Abb. 8–10).<sup>21</sup> Nach erfolgter Wundheilung wurden die beiden Zahnlücken in der Oberkieferfront mit Klebebrücken aus Keramik versorgt. Die Verblockung der mittleren Oberkieferschneidezähne durch Ligaturen wurde so lange gehalten, bis die prothetische Versorgung definitiv eingegliedert wurde.

Die intra- und extraoralen Bilder zeigen die zufrieden stellenden Veränderungen durch die interdisziplinäre Behandlung (Abb. 11 a, b u. 12 a, b).

#### Diskussion

Die orale Rehabilitation von Patienten mit dentalen und/oder skelettalen Dysharmonien kann den Einsatz mehrerer zahnärztlicher Fachdisziplinen erforderlich machen.<sup>33</sup> Häufig ist eine befriedigende prothetische Versorgung erst nach kieferorthopädischer und/oder chirurgischer Vorbehandlung möglich. Mit einer derartigen Kombinationsbehandlung können in geeigneten Fällen nicht nur ästhetisch bessere, sondern auch im Hinblick auf Funktion und Prophylaxe von Parodontalerkrankungen bessere Resultate erzielt werden.<sup>12, 14, 15, 23</sup> Bei dem vorgestellten Patientenbeispiel wäre eine rein prothetische Versorgung mit einer konventionellen Verblendbrücke möglich gewesen, hätte allerdings das Beschleifen von vier gesunden Zäh-

**Abb. 6\_** Neutrale Okklusion mit gesicherter sagittaler und vertikaler Frontzahnstufe; die Frontalaufnahme zeigt die Alveolardefekte in Regio 12 und 22. Die Zähne 11 und 21 wurden mittels Köpfchen und Drahtligatur verblockt, bis die prothetische Versorgung definitiv eingegliedert wurde.

**Abb. 7\_** Die Lücken wurden rechts und links symmetrisch vergrößert (ca. 6 mm).

**Abb. 8\_** Vorbereitung des Transplantatbettes durch Tunnelierung und Herstellung eines Mukosalappens unter Belassung des Periostes und ohne die „Papillen“ distal vom 1er und mesial von dem 3er miteinzubeziehen.

**Abb. 12 a, b\_** Lachtaufnahme: ästhetisch gutes Ergebnis.

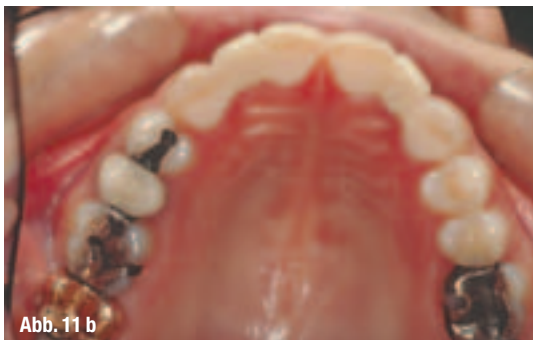

Abb. 11 b

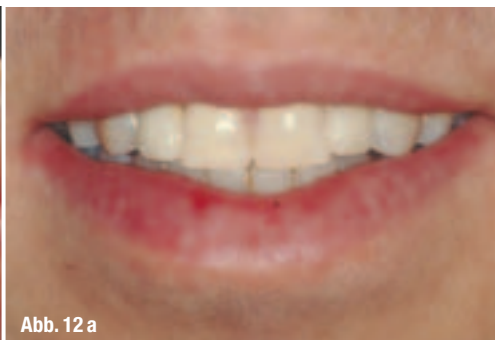

Abb. 12 a

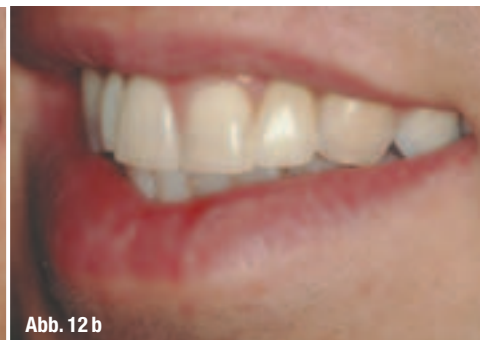

Abb. 12 b

nen erforderlich gemacht. Der Alveolardefekt wäre entweder belassen oder durch den Zahnersatz kompensiert worden. Ebenso möglich gewesen wäre eine rein kieferorthopädische Behandlung durch den Lückenschluss. Dies wäre allerdings mit der Extraktion von zwei Unterkieferprämolaren und einem Kompromiss im Mundprofil des Patienten verbunden gewesen, da der Lückenschluss hauptsächlich von mesial erfolgt wäre.<sup>39</sup>

Fälle mit einer knappen vertikalen und sagittalen Frontzahnstufe bergen erhebliche Probleme, wenn mit orthodontischen Mitteln die Frontzähne protrudiert und gleichzeitig eine ausreichende Front- und Eckzahnführung erreicht werden soll. Frontzähne dürfen nicht beliebig extrudiert werden, und eine Intrusion ganzer Seitenzahnsegmente ist nur ausnahmsweise mit großem Aufwand und fraglicher Stabilität möglich.

Die Entscheidung über die Extrusion der Frontzähne hängt u.a. davon ab, wie z.B. die Krümmung der Oberkieferinzisivi in Relation zur Unterlippe und die Lachlinie verläuft. Ein „gummy-smile“ ist unbedingt zu vermeiden.<sup>18, 19, 24, 26, 36</sup> Auf Grund des „Average smiles“<sup>36</sup> war bei dem Patienten eine Extrusion der Oberkieferfront zur Kontrolle des Überbisses ohne weiteres möglich.

Die Schmelzreduktion (Strippen) in der Unterkieferfront wurde nach entsprechender Überprüfung der Parodontalverhältnisse<sup>28</sup>, der Papillenform<sup>34</sup>, der Form der Interapproximalräume<sup>13</sup>, der Zahnform<sup>34, 37</sup>, der Lokalisation der Kontaktpunkte<sup>34</sup> und deren Form, der interradikulären Knochendicke<sup>17</sup> und der zu strippenden Menge<sup>8-10</sup> durchgeführt. In der Vergangenheit wurden Kieferkammdeformitäten durch das Design des prothetischen Zahnersatzes ausgeglichen. In jüngerer Zeit wurden mehrere chirurgische Verfahren zur Restauration von Deformitäten an teilweise zahnlosen Kieferkammern (Nichtanlage, Zahntrauma mit Verlust der betroffenen Zähne) vor der Anfertigung des prothetischen Zahnersatzes eingeführt, um dem Bestreben nach möglichst idealer Ästhetik gerecht zu werden.<sup>1, 2, 6, 11, 21</sup>

Langer und Calgana<sup>21</sup> führten ein Verfahren ein, das ein subepitheliales, autogenes Bindegewebs-transplantat zur Augmentation eines teilweise zahnlosen Kieferkammes anwendete. Dieses Verfahren wurde später von Garber und Rosenberg<sup>11</sup> mit dem Ziel verändert, mehrere Designs von Beuteln für die Implantation von autogenem Bindegewebe anzuwenden. Langer und Calgana<sup>21, 22</sup> selbst beschrieben später die Anwendung eines subepithelialen Bindegewebe-transplantats, das zwischen einem facialen Pediklappen und einem zahnlosen Kieferkamm positioniert wurde. Abrams<sup>1</sup> stellte das „Rollverfahren“ vor, das sich eines entepithelialisierten, bindegewebigen Stieltransplantates bedient.

## Zusammenfassung

Ein klassisches interdisziplinäres Management stellt die präprothetische Kieferorthopädie in Zusammenarbeit mit der Parodontologie (Mukogingivalchirurgie) für ein möglichst optimales Ergebnis hinsichtlich der Funktion, Ästhetik und Stabilität dar. So ist z.B. im Falle einer Nichtanlage bzw. eines Verlustes von seitlichen Oberkieferschneidezähnen die Frage zu klären, ob ein kieferorthopädischer oder ein prothetischer Lückenschluss durchgeführt werden soll und ob etwa im zweiten Fall eine orthodontische Vorbehandlung helfen kann, ein besseres Ergebnis zu erzielen.

Im vorliegenden Artikel wird die gemeinsame Befunderhebung, spezifische Planung und fallgerechte Behandlungsdurchführung am Beispiel eines Patienten vorgestellt, dessen Therapie nur in Zusammenarbeit von Kieferorthopädie, Prothetik und Parodontologie ein optimales Ergebnis versprach. \_

Literatur beim Verlag erhältlich.

<b>_Autor</b>	<b>cosmetic dentistry</b>
	<p><b>Priv.-Doz. Dr. med. dent. Nezar Watted</b></p> <p>1983–1985 Studium der Mathematik und Volkswirtschaft an der Hebrew University in Jerusalem/Israel, 1985–1991 Studium der Zahnmedizin an der Julius-Maximilians-Universität Würzburg, 1992–1994 Zahnarzt in einer Privatpraxis, 1994 Wissenschaftlicher Angestellter in fachzahnärztlicher Weiterbildung auf dem Gebiet der Kieferorthopädie an der Poliklinik für Kieferorthopädie der Julius-Maximilians-Universität Würzburg, 1995 Promotion zum Dr. med. dent. 1997 Erlangung der Gebietsbezeichnung „Kieferorthopädie“, 1997–2002 Leitender Oberarzt der Poliklinik für Kieferorthopädie der Julius-Maximilians-Universität Würzburg, 2001 Habilitation an der Medizinischen Fakultät der Julius-Maximilians-Universität Würzburg, 2001 Ernennung zum Privat-Dozenten, 2002 Lehrauftrag an der Universitätsklinik und Poliklinik für Zahn-, Mund- und Kieferkrankheiten der Bayerischen Julius Maximilians-Universität Würzburg.</p> <p>Die Hauptarbeitsgebiete sind Ästhetik in der Kieferorthopädie, kombiniert kieferorthopädisch-kieferchirurgische Behandlung, kombiniert parodontologisch-kieferorthopädische Therapie parodontal geschädigter Gebisse sowie die Funktionskieferorthopädie.</p>





# Marktinformation

## PHARMATECHNIK

### Der PC-Notarzt kommt, wenn nichts mehr geht



Wenn der Drucker nicht mehr arbeitet, der Bildschirm schwarz ist oder die Tastatur klemmt, entstehen Ausfallzeiten, die nicht nur Ärger, sondern auch den Verlust von Einnahmen bedeuten. Und genau das wollen wir Ihnen (er-)sparen!

Egal, mit welchem System Sie arbeiten, wir stehen Ihnen mit Rat und vor allem mit Tat zur Seite. Gleich, welches Hardware-Problem bei Ihnen auftaucht, unsere Spezialisten sind in maximal vier Stunden

bei Ihnen vor Ort und beheben die aufgetretene Störung. Gegebenenfalls reparieren und tauschen wir die Hardware aus. Schnell, kompetent und kostengünstig leisten wir unseren Beitrag zur Reduzierung der Kosten für Sie und Ihre Praxis.

#### Die Vorteile:

— In max. vier Stunden sind wir bei Ihnen vor Ort (garantiert durch 13 Geschäftsstellen)

— Preiswerte Anfahrtspauschale (gilt überall im Bundesgebiet, keine km-Gebühr)  
— Sensationell günstige Arbeitskosten  
— Marktübliche Materialkosten

Unser Know-how beruht auf der 25-jährigen Erfahrung mit EDV-Systemen für das Gesundheitswesen. Über 7.000 Zahnärzte, Allgemeinärzte und Apotheken schätzen bereits heute diesen Service.

Mit beinahe 500 Mitarbeitern in 13 Geschäftsstellen in ganz Deutschland, einem hauseigenen Fuhrpark mit über 250 Fahrzeugen sowie einer Experten-Hotline: 01 80/58 66 37 37, die von Mo. bis Fr. 8–18 Uhr immer für Sie da ist, sorgen wir dafür, dass Ihre Praxis schnell wieder auf vollen Touren läuft.

Und unser Techniker hilft Ihnen schnell und kompetent vor Ort.

#### PHARMATECHNIK GmbH & Co. KG

Tel.: 0 81 51/44 42-2 00

Fax: 0 81 51/44 42-72 00

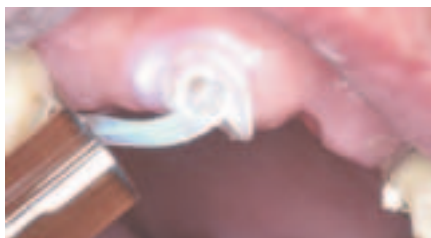E-Mail: [zahnarzt@pharmatechnik.de](mailto:zahnarzt@pharmatechnik.de)

## Losер & Co

### everStick Fasern verstärken jede Restauration

Silanisierte Glasfasern zur Verstärkung von Kunststoffen sind nichts Neues, sie konnten sich jedoch auf Grund verschiedener Handlingnachteile nicht durchsetzen. Trotzdem werden in Finnland und im gesamten Skandinavien die Fasern der Firma Stick Tech bereits seit mehr als fünf Jahren erfolgreich eingesetzt. Mit den everStick Faserbündeln und Geweben wird die Fasertechnologie für jeden Praktiker leicht anwendbar. everStick Fasern sind silanisiert, mit PMMA beschichtet und zusätzlich in lichthärtendes Komposit eingebettet. So sind die Fasern in jeder klinischen Situation vor einer Lichthärtung leicht form- und adaptierbar.

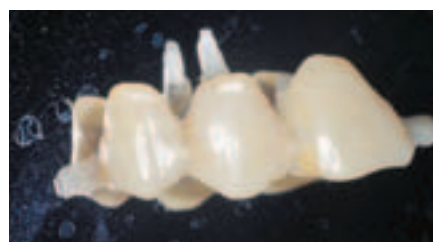everStick Kunststoff-Restaurationen ermöglichen Biegefestigkeiten von 900–1.280 Mpa, dies entspricht den Werten von Metallerkeramik. Zudem lassen sich die Fasern nach indirekter Verarbeitung im Labor in der Praxis später mit Kunststoff „chemisch aktivieren“, d.h. sie verbinden sich wieder mit jedem Kunststoffmaterial. Dies



bedeutet spaltfreie und ästhetische Restaurationen mit höchster Retention.

#### everStick Indikationen:

— Individueller Glasfaser-Wurzelstift, auch verblockt (besonders geeignet auch bei ovalen Kanälen oder im Molarenbereich)  
— Kronen- und Brückengerüste – auch zur Interimsversorgung  
— Klebe- und Inlay-Brückengerüste



— Schienen, Retainer  
— Verstärkung von Teil- und Totalprothesen  
— Faserverstärkte provisorische Kronen und Brücken.

Weitere Informationen:

#### Losер & Co

Tel.: 0 21 71/70 66 70

Fax: 0 21 71/70 66 66

E-Mail: [info@loser.de](mailto:info@loser.de)

## New Image

### New Image Dental mit neuer Filiale in Berlin

Es war nur eine Frage der Zeit. Bereits vor anderthalb Jahren, als New Image Dental neben der Mainzer Zentrale eine erste Filiale in Hamburg eröffnete, war die Expansion in Richtung Osten beschlossene Sache. Nun, im Herbst 2004, ist es soweit: Mit der Eröffnung einer Dependence in der Bundeshauptstadt reagiert die auf Zahnärzte spezialisierte Unternehmensberatung auf die in den letzten Jahren ständig steigenden Kundenzahlen im Großraum Berlin.

Stefan Seidel, Gründer und Geschäftsführer von New Image Dental, sieht der Zukunft der neuen Zweigstelle und der allgemeinen Marktentwicklung positiv entgegen: „Der Bedarf der Zahnärzte an kompetenter und individueller Beratung wächst – und diese Entwicklung ist uns natürlich ein Riesenantrieb. Die neue Filiale in Berlin belegt dieses Wachstum und dokumentiert unseren Anspruch, möglichst nah am Kunden zu sein.“ New Image Dental, die als Fullservice-Agentur Zahnärzte aus dem gesamten Bundesgebiet betreut, arbeitet künftig also von drei Standorten aus. Die Eröffnung einer weiteren Filiale in München ist für 2005 geplant.

#### Herr Seidel, anderthalb Jahre nach der Eröffnung von NID Hamburg jetzt auch eine Filiale in Berlin.

##### Warum?

Zunächst einmal stellen wir in den letzten Jahren gerade im Großraum Berlin einen enormen Anstieg des Beratungsbedarfs fest, sodass die Eröffnung einer eigenen



Zweigstelle vor Ort nur eine logische Konsequenz unserer Unternehmensphilosophie ist, möglichst nah an den Praxen unserer Kunden zu sein. In hohem Maße ausschlaggebend ist aber auch die überaus positive Entwicklung unserer Filiale in Hamburg, die uns darin bestätigt, auch im Raum Berlin diese Nähe zum Kunden herzustellen.

#### Warum ist die Kunden-nähe so wichtig?

Eine Beratungsleistung, wie wir sie unseren Kunden bieten, ist sehr kommunikationsintensiv und durch eine sehr intensive Beziehung zum Kunden geprägt. Viele Kunden arbeiten mit allen Abteilungen in unserem Haus zusammen – vom Personalberater über den Grafikdesigner bis hin zu seinem Hauptansprechpartner, seinem persönlichen Kundenbetreuer. Bei einem so intensiven Kontakt und auch vielen persönlichen Terminen sind lange Anreizezeiten für beide Seiten kontraproduktiv. Je näher wir in der Beratungssituation am Kunden sind, desto kürzer und intensiver sind die Kommunikationswege und desto rascher können wir Erfolge sichern.

#### Die Stärke von New Image Dental war bislang die Bündelung von Spezialistenwissen aus vielen unterschiedlichen Fachgebieten. Welche Strategie wird NID Berlin verfolgen?

Die Strategie lautet auch



hier: den Zahnarzt erfolgreich machen. Dies geschieht mit Hilfe einer sehr individuellen Praxisberatung, die durch das Know-how unserer Spezialisten in unserem Haus sichergestellt wird. Bewährtes wird selbstverständlich auch in Berlin übernommen. Daher ist die Interaktion aller Standorte so wichtig.

#### Wie reagieren Ihre Berliner Kunden auf die neue Filiale?

Die freuen sich natürlich sehr darauf, dass ihr Ansprechpartner in Sachen Praxiserfolg nun unmittelbar vor Ort ist und dass sie künftig das Beratungs- und Seminarangebot von NID noch besser nutzen können.

#### Herr Seidel, wir danken Ihnen für das Gespräch.

#### New Image Dental GmbH Agentur für Praxismarketing

Tel.: 0 61 36/95 55 00

Fax: 0 61 36/95 55 50 33

E-Mail: DLV-New-Image@t-online.de

Internet: www.new-image-dental.de

## Shofu

### Beautifil und FL-BOND

Beautifil ist ein auf PRG-Technologie (prereacted Glaslonomer = vorreagierter Glaslonomer) basierendes Komposit, modifiziert mit S-PRG (Surface prereacted = Oberflächenvorreagiert). Diese einzigartige Technologie optimiert die Eigenschaften von fluoridabgebenden, ästhetischen, langlebigen Restaurationen und bietet darüber hinaus eine perfekte farbliche Anpassung durch die Eigenschaft Licht zu streuen.

Auf Grund der schmelzähnlichen und damit antagonistenfremdlichen Oberflächenhärte des S-

PRG Füllstoffs eignet sich das Produkt für den Front- und Seitenzahnbereich.

Mit dem systemzugehörigen Haftvermittler FL-BOND (ebenfalls mit PRG-Technologie) ist ein ausgezeichnete Haftverbund, eine Verdopplung der Fluoridabgabe und somit Restaurationen mit optimalem Randschluss möglich.

Über nähere Details zu diesen neuen Produkten informiert Sie gern

#### Shofu Dental GmbH

Tel.: 0 21 02/86 64-0

Fax: 0 21 02/86 64-64

E-Mail: info@shofu.de



# Vom „Arbeiter“ zum „Direktor“

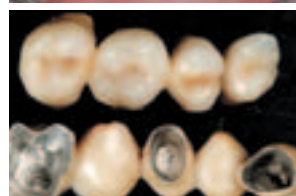
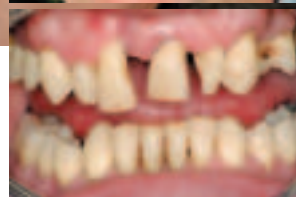Autoren\_ Frank Diedrich, Erich Haase

## \_Fallbeispiel



**\_Man muss die Patienten** nehmen wie sie kommen. Allerdings, nimmt man sich ihrer an, verdienen sie es, dass man sie als Persönlichkeit respektiert. Vorurteilslos. So wie sie sind, einerseits, und so, wie sie gern sein würden, wenn ...

Genug der Plattitüden. Werden wir konkret. Begegnen wir einem Patientenfall wie den vorliegenden, so heißt es erst einmal durchatmen. Auf ein Kopfschütteln oder einer Körpersprache, die einen Anflug von Entsetzen signalisiert, wird ohnehin aus Taktgründen zu verzichten sein. Es darf davon ausgegangen werden,



dass der Patient weiß, dass mit ihm etwas zu geschehen hat. Er weiß nur nicht, was das sein wird. Er will also eine Auskunft, mehr noch eine klare Antwort. Diese soll ihm Gewissheit geben, dass das, was er in Aussicht gestellt bekommt, einen positiven Einfluss auf seine physische und psychische Befindlichkeit nimmt.

Genau an diesem Punkt will sich der Patient abgeholt fühlen. Er sollte, bevor man in die therapeutischen Belange oder in die Rehabilitation geht, Gelegenheit bekommen, sich zu seinen Wünschen und Vorstellungen zu äußern, also sein Anliegen von der Seele zu reden. Er wird in diesem „Erkundungsgespräch“ sicherlich auch auf seine persönliche und berufliche Situation eingehen und auch sein Umfeld so schildern, wie er sich selbst in diesem angesiedelt sieht, respektive angesiedelt werden möchte. Aus seinen mehr oder weniger offenen Äußerungen können sich Zahnarzt, später auch sein Techniker ein Bild der Persönlichkeit machen. Aus einem Patienten kristallisiert sich ein Mensch, das Individuum.

In dieser Falldokumentation wird spätestens zu diesem Zeitpunkt offensichtlich, dass im Stuhl nicht ein vermeintlicher Arbeiter sitzt, sondern ein Herr Direktor. Dieser hat hart daran gearbeitet, dass aus ihm das geworden ist, was er heute ist: ein Manager mit einer höheren Verantwortung.

Sein Beruf sah er als Berufung. Seine ganze Zeit steckte er ins Geschäft. Für ihn persönlich blieb wenig. In bestimmter Beziehung vernachlässigte er sich sogar, wie seine orale Situation sehr deutlich zeigt. Seiner Tüchtigkeit wurde Respekt gezollt. Sein Ansehen entwickelte sich nicht aus seinem Aussehen.

Trotzdem fühlte sich dieser so erfolgreiche Geschäftsmann nicht wohl in seiner Haut. Wozu sich tagtäglich abrackern, wenn man sich dafür nicht einmal etwas sehr Persönliches leistet.

Vor diesem Hintergrund erschien der Patient auch im Dental-Labor des Keramikers Frank Diedrich: sich selbst etwas Gutes tun, nachdem man jahrelang seine eigene Person zurückgestellt hatte. In so einem Fall spielt das Geld keine Rolle. Nur das Beste ist gut genug. Man muss nur wissen, wo man dieses Beste erhält.

Im Verlaufe der Behandlung bekommt der Patient es mit, dass der Zahnarzt zwar ebenfalls sein Bestes gibt, er es aber nicht allein ist, der sich den Wünschen des Patienten stellt. Dass sein Praxisteam im Verbund mit einem externen Spezialisten der Zahnprothetik sich seiner annimmt, wertet die Behandlung, seine ganz individuelle Behandlung auf. Sie bestätigt ihn, warum eine solche Totalrehabilitation so viel kostet und das dieses „so viel“ für ihn gerade gut genug ist – weil er es sich im Verlaufe des Lebens ehrlich verdient hat. Ehrlich verdientes Geld für ehrlich erbrachte Leistung schafft – unabhängig von der Qualität der eingesetzten Arbeit – die Basis für seine Patientenzufriedenheit und trägt zur hohen Identifikation mit seinem Zahnersatz bei.

In diesem Fall ging es also nicht darum, dem Patienten ein neues „Gesicht“, eine andere Persönlichkeit, zu schenken. Es handelte sich bei ihm nicht um einen Arbeiter, aus dem es einen Direktor zu machen galt. Er war es bereits und wurde als solcher akzeptiert. Ihm war das Gefühl zu vermitteln: „Du verdienst angemessene schöne Zähne, von uns bekommst Du sie.“ Der erste Schritt bestand darin, die parodontale Situation, die als sehr kritisch zu betrachten war, nachhaltig zu verbessern. Danach wurde er mit einem ersten Build-Up versorgt. Dieses gab dem Patienten die Möglichkeit, sich in seinem veränderten Aussehen seiner Umgebung zu präsentieren. Die Reaktion der Menschen, seiner Umgebung, aber auch sein Eigenbild, das mit dem ersten Build-Up einherging, motivierten den Patienten, sich der aufwändigen Behandlung zu unterziehen.

Die Aufklärung des Patienten, was im Detail zu machen ist, erfolgte äußerst zielgerichtet und bedurfte nur eines geringen Überzeugungsaufwandes. Der Patient saß bereits im Boot des Teams Zahnarzt/Zahntechniker. Er sollte aber nicht nur dort sitzen, sondern auch sich kräftig in die Riemen legen. Deshalb wurde ihm mit auf seinen bevorstehenden Leidens- und Freudensweg Klarheit darüber verschafft, was er während und vor allem nach der Be-

handlung selbst zu tun hätte, um zu der Verbesserung seiner oralen Situation längerfristig beizutragen.

Die Farbe wurde präzise bestimmt, und zwar mit dem Vita Toothguide 3D-Master. Für die perfekte Lösung dieses Falles (wie auch für alle anderen, nota bene) war eine eindeutige Definition der Zahnfarbe unerlässlich. Das neue Vita System bietet Frank Diedrich die Gewähr dafür, weitaus genauere Farbprotokolle schreiben zu können als dies mit der Vitapan classical möglich ist.

Auch die eingesetzte Verblendkeramik spielt im Zusammenhang mit der Farbauswahl eine qualitätssichernde Rolle. Die Wol-Ceram Gerüste aus der Vita In-Ceram Alumina Hochleistungskeramik wurden mit der Verblendkeramik VM 7 verblendet. Die klinischen Vorteile dieser neuen Feinstruktur-Keramik liegen im Abrasionsverhalten (nahezu identisch mit dem Schmelz natürlicher Zähne), in der homogenen Oberfläche und dem natürlichen Glanz und einer feinabgestimmten Transluzenz. Der Zahn-techniker weiß die Standfestigkeit, das Brennverhalten und die Farbpräzision zu schätzen.

Das Zusammenspiel der involvierten Personen und die sorgfältige Auswahl der Materialien und deren professioneller Einsatz sorgten für die hohe Qualität der prothetischen Versorgung.

Aber das eigentliche Endprodukt ist nicht die gelungene Arbeit, die zu allgemeiner Bewunderung Anlass gibt – wie der Patient sein „Feedback“ formuliert, sondern die Zufriedenheit, das Glück und Wohlbefinden des Patienten. Mit seinem neuen Lachen fühlt sich der Patient wohl in seiner Haut. Das Störende wurde ihm genommen, er ist befreit, befreit in der Nahrungsaufnahme, im Sprechen und vor allem beim Lachen. Er hat immer gern gelacht, weil er ein offener, positiv eingestellter Mensch ist, aber heute lacht er noch ein gewaltiges Stück lieber, öfters und noch stärker aus dem inneren Herzen.

Zum Titel eine kurze Bemerkung des Autors dieses Berichtes: Ihm lag fern, „Arbeiter“ (so es diese überhaupt noch im Sinne des Proletariats gibt) zu diskreditieren. Auch „Arbeiter“ können schöne Zähne haben und sie haben es nicht weniger als Direktoren verdient, sie zu bekommen, falls sie noch keine schönen haben.

Fotos: Ralph Matzerath, Haan  
Laborarbeit: Frank Diedrich, Haan

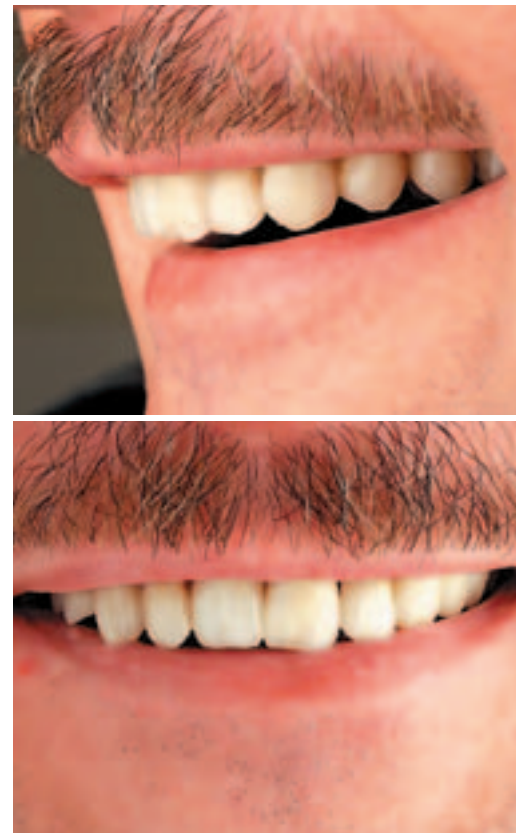



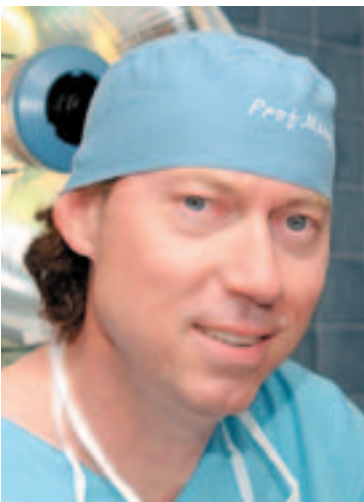Abb. 1



Abb. 2

# Ein Ästhetikkonzept der **Superlative**

Autor\_Heike Geibel



Mit der im Juni 2003 eröffneten Bodensee-Klinik in Lindau setzt Prof. Dr. Dr. Mang ein Ästhetikkonzept der Superlative um. Rund um das Thema Schönheit wird hier wirklich alles unter einem Dach geboten.

„Europas größte und modernste Fachklinik für plastisch/ästhetische Chirurgie“ öffnete im Juni 2003 in Lindau am Bodensee ihre Pforten. Prof. Dr. Dr. Mang erfüllte sich mit der Umsetzung dieses Ästhetikkonzeptes der Superlative einen Lebens Traum. Auf der malerischen Insel der Stadt mit Blick auf den See findet der Patient alles rund um das Thema Schönheit. Die Bodensee-Klinik hat fünf Operations-säle, eine Intensivstation, einen Aufwachraum, ein Forschungslabor und natürlich einen Hörsaal. Es gibt 50 Betten für den stationären Aufenthalt, vom normalen Einzelzimmer bis hin zu großen Suiten, für den gehobenen Anspruch. Neben der gesamten Schönheitschirurgie steht ein Team für Zahnästhetik genauso zur Verfügung wie ein Top-Spezialist für Knie- und Hüftgelenksersatz und ein Facharzt für modernste Venen- und minimalinvasive Chirurgie. Fünf weitere Ärzte, alles Spezialisten ihres jeweiligen Fachgebietes, sowie drei Assistenzärzte unterstützen Prof. Mang bei seiner Arbeit. Insgesamt werden in der Bodensee-Klinik ca. 50 Mitarbeiter beschäftigt. Im Health- und Beauty-Center z.B. leisten Kosmetiker, Diätassistenten, Ernährungsberater, Hairstylisten, Masseur und Physiotherapeuten ihren Part der Schönheitsbehandlung. Prof. Mang, ein Visionär, der sich, wie viele, die ihrer Zeit voraus sind, in der Vergangenheit auch gegen Widerstände durchsetzen musste, hat schon sehr früh erkannt, dass ein optimales ästhetisches Ergebnis nur durch die Zusammenarbeit mit Spezial-

listen zu erreichen ist. Dieses Ziel hat er mit der neuen Bodenseeklinik verwirklicht. Auf die Frage, welche innovativen Entwicklungen auf dem Gebiet der ästhetischen Chirurgie zukünftig zu erwarten sind, sieht er die Zukunft vor allem in der Gentechnologie. Bioengineering, das heißt, die Züchtung von Knorpel- und Hautgewebe z.B. in Form von Ohren wird zwar weiter vorangetrieben, aber die eigentliche Hoffnung ist die Entschlüsselung des „Altersgens“. Diesen Schlüssel wird die Menschheit allerdings wohl nicht so schnell finden und wahrscheinlich werden erst nachfolgende Generationen davon profitieren. Wenn dies geschieht, werden ästhetische Eingriffe vielleicht nicht mehr notwendig sein. Es könnte das Gen für Haarausfall oder Parodontose oder anderes gefunden werden, und viele Therapien werden überflüssig. Dies alles kann ein Segen, aber auch ein Fluch sein und Prof. Mang hofft sehr, dass die Wissenschaft sehr sorgfältig und verantwortungsbewusst mit diesem Thema umgeht. Bis uns all diese Erkenntnisse zur Verfügung stehen, liegt das Interesse der Forschung nach Meinung von Prof. Mang u.a. auch darin, Operationen immer schonender und minimalinvasiver zu gestalten. Ein großes Potenzial besteht z.B. auch in der Standardisierung der verschiedenen Eingriffe. Anders als in der plastischen Unfallchirurgie, bei der jeder Fall völlig anders ist und der Chirurg erst am Patienten die weitere Vorgehensweise entscheiden kann, ist die ästhetische Chirurgie planbar und standardi-

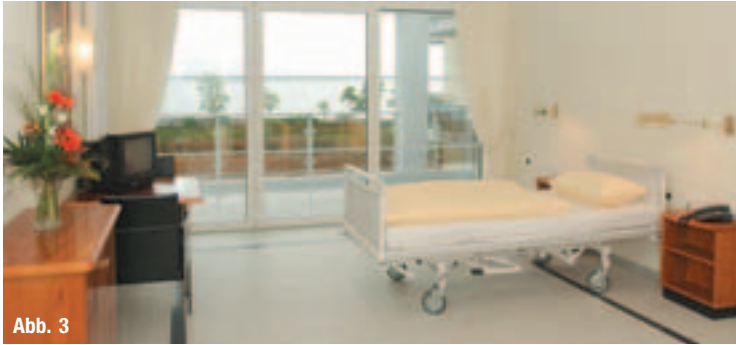

Abb. 3



Abb. 4

sierbar. Standardisierung bedeutet: Ergebnisse werden reproduzierbar, die Sicherheit für Patient und Chirurg wächst. Dies hat sich Prof. Mang zur Aufgabe gemacht und die Idee für sein „Manual of aesthetic surgery“ war geboren. Für dieses Buch hat er Operationstechniken und die entsprechenden Ergebnisse weltweit studiert und verglichen. Die Essenz aus seinen in Jahrzehnten gesammelten Erkenntnissen will er an andere Chirurgen weitergeben und somit die ästhetische Chirurgie sicherer, qualitativ besser und somit seriöser gestalten. Dem Manual liegt auch eine CD-ROM bei, sodass der Leser audiovisuell jeder Operationstechnik beiwohnen kann.

Prof. Mang gibt sein Wissen nicht nur in Büchern und Vorlesungen weiter, sondern hat für interessierte Ärzte die Möglichkeit geschaffen, ihm bei Operationen über die Schulter zu schauen und praktische Erfahrungen zu sammeln. Die Teilnahme kostet 250,- €, die der Prof.-Mang-Stiftung zugute kommen. Aus den Stiftungsmitteln werden z.B. Operationen von mittellosen Kindern aus aller Welt finanziert, die so in der Bodenseeklinik behandelt werden können. Weiterhin wird zurzeit u.a. auch eine Schule und ein Waisenhaus in einer der ärmsten Regionen Rumäniens aufgebaut.

Laut Prof. Mang besteht ein sehr hoher Bedarf an Fortbildung im Bereich der ästhetischen Chirurgie, da im Rahmen der universitären Ausbildung kaum etwas zu diesem Thema gelehrt wird. Er bedauert sehr, dass es möglicherweise noch zehn Jahre dauern kann, bis die Universitäten dieses Thema aufgreifen und in den Lehrplan einbinden.

Die ästhetische Chirurgie ist, nach Ansicht von Prof. Mang, zu Unrecht ein Stiefkind der Medizin. Sehr viele Innovationen und Entwicklungen, die heute anderen Bereichen der Chirurgie zugute kommen, haben ihren Ursprung in der ästhetischen Chirurgie. Zum Beispiel erzielt die Tumor- und Narbenchirurgie heute wesentlich bessere Ergebnisse, durch Methoden und Techniken, die in der ästhetischen Chirurgie entwickelt wurden. Die Anforderung, Narben fast unsichtbar zu gestalten, zwang die ästhetische Chirurgie Eingriffe minimalinvasiv durchzuführen und neue Wege zu gehen. Heute ist dies Standard in den verschiedensten Fachgebieten der Chirurgie.

Auch die Laserchirurgie wurde zuerst für die ästhetische Chirurgie entdeckt und hat heute in vielen anderen Bereichen Einzug gehalten. Da die ästhetische Chirurgie keine existenzielle Notwendigkeit für den Patienten darstellt, sondern einfach der Wunsch nach einem schöneren Äußeren ist, konnte es hier keine Stagnation geben. Immer neue, bessere und sichere Methoden wurden zum Wohle aller Patienten entwickelt.

Neben der Fähigkeit optimale Operationsergebnisse erzielen zu können ist, Prof. Mang der Ansicht, dass der ästhetische Chirurg vor allem auch psychologische Kenntnisse mitbringen muss. Er sollte in der Lage sein, in intensiven Gesprächen mit dem Patienten zu erkennen, ob dieser für einen Eingriff tatsächlich geeignet ist oder ob zum Beispiel seelisch/psychologische Probleme vorliegen, die natürlich durch einen Eingriff nicht zu beseitigen sind. Diese Patienten sollte man selbstverständlich nicht operieren, sondern z.B. an einen Therapeuten verweisen. Prof. Mang lehnt bei durchschnittlich zehn Prozent der Anfragenden eine Operation ab. Hier sollte man wirklich sehr genau prüfen und mit Fingerspitzengefühl vorgehen, um sich und den Patienten zu schützen. Trotz der Ablehnungsquote von ca. zehn Prozent existiert eine Warteliste mit über tausend Patienten mit einem Jahr Wartezeit. Der Markt „Schönheit und Jugend“ wächst nach Aussage von Prof. Mang weiter, insbesondere weil dieser Bereich nicht mehr nur den „Schönen und Reichen“ vorbehalten ist, sondern auch die Verkäuferin von nebenan auf ihre Brust-OP spart. Es ist kein Phänomen einer Randgruppe, sondern interessiert heute fast jeden. Für ein ästhetisches Gesicht sind schöne Zähne zwingend notwendig. Aus diesem Grund plädiert auch Prof. Mang für mehr interdisziplinäre Zusammenarbeit zwischen Zahnärzten, Mund-, Kiefer-, Gesichtschirurgen, Kieferorthopäden und ästhetischen Chirurgen. Hier können Synergien wachsen, die den Patienten und auch den Behandlern zugute kommen. \_

Abb. 1\_ Bodenseeklinik

Abb. 2\_ Empfangsbereich

Abb. 3\_ Patientenzimmer

Abb. 4\_ Beauty-Center

„Sehr viele **Entwicklungen**, die heute anderen Bereichen der Chirurgie zugute kommen, haben ihren **Ursprung** in der ästhetischen Chirurgie.“

# Was ist Schönheit?

## Psychologie der Ästhetik – Teil 2

**Autor\_** Lea Höfel

**Welche Mechanismen** arbeiten zusammen, wenn wir unser Gegenüber als schön, schlicht oder hässlich beurteilen? Welche charakteristischen Merkmale der äußerlichen Erscheinung des anderen führen zu dieser Entscheidung? Um diese Frage näher zu untersuchen, erfinden wir vorerst einen typischen Beginn einer Romanze mit dem Paar Nicolas und Alexandra, welche sich nie zuvor begegnet sind. Ihr erstes Zusammentreffen würde bestimmt auf eine ähnliche Art und Weise beschrieben werden wie die Folgende: „Als Nicolas zum ersten Mal seine Augen auf die Schönheit an der gegenüberliegenden Seite des Raumes richtete, konnte er nicht anders als ihre ausdrucksvollen großen braunen Augen zu bemerken, welche von langen Wimpern umrahmt wurden, was er sogar über diese Distanz erkennen konnte. Sein Blick glitt zu ihrem weichen, einladenden Mund, ihre vollen Lippen deuteten ein Lächeln an und offenbarten einen Blick auf makellose weiße Zähne. Ihre hohen Wangenknochen waren perfekt geformt, ihre leicht rosa schimmernde Haut weich wie Alabaster, ihre Nase delikate klein. Seine Augen wanderten zu ihrer schlanken Taille und den sanften Bewegungen ihrer schön geschwungenen Hüften, als sie sich dem Fenster näherte, während der Wind ihr leuchtendes, kastanienbraunes Haar leicht verwehte.“ Einige Minuten später erspähte Alexandra Nicolas



zum ersten Mal: „Alexandra hatte noch nie zuvor so einen gut aussehenden Mann gesehen. Ihr Atem stockte, als seine glänzenden, blauen Augen in einer beunruhigenden Art über ihren Körper glitten, sodass ihr das Blut in die Wangen schoss. Sie konnte ihre Augen nicht von seinen markanten Zügen nehmen, sein Kinn war stark und kantig mit einem interessanten kleinen Grübchen in der Mitte, seine breiten Wangenknochen waren deutlich zu sehen. Er war größer als jeder Mann, den sie jemals gesehen hatte, er füllte fast den Türrahmen mit seinen breiten Schultern. Sogar jetzt, in entspannter Haltung, strahle sein Körper räuberische Macht und Selbstbewusstsein aus, Muskeln an Armen und Brust wölbten sich unter seinem Shirt, Muskeln an Bein und Wade zeichneten sich deutlich durch seine schwarze Hose ab.“<sup>1</sup> Schriftsteller von Romanzen beschreiben recht genau, ob unbewusst oder bewusst, die Mechanismen, die vonstatten gehen, wenn man das Äußere einer anderen Person wahrnimmt. Der Fokus dieses Artikels ist es, genau diese Mechanismen zu beschreiben und weiterhin solche Merkmale zu identifizieren, die zu einem positiven Attraktivitätsurteil führen.

## Wahrnehmung von Schönheit

Studien zu Augenbewegungen ermöglichen es, diejenigen Gesichtszüge herauszufiltern, welche am häufigsten betrachtet werden, wenn man ein Gesicht erblickt. Velichkovsky, Pomplun und Rieser (1996) zum Beispiel analysierten Augenbewegungen von Leuten, die Fotos von Gesichtern anschauten. Areale um Augen, Mund und Nase, Ohren und Stirn wurden häufiger fixiert als andere. Der überwiegende Teil der Augenbewegungsstudien spiegelt diese Ergebnisse wider, sodass neutrale Gesichter normalerweise ein dreieckiges Abscan-Muster hervorrufen, wobei Fixationen an Augen, Nase und Mund überwiegen (Groner, Walder, & Groner, 1984; Walker-Smith, Gale & Findlay, 1977). Betrachtet man Gesichter, die Ärger oder Furcht ausdrücken, so schaut man noch länger und öfter zu diesen Arealen, wobei sorgfältig nach Anzeichen von Gefahr im sozialen Kontext gesucht wird (Green, Williams, & Davidson, 2003), sodass man sich selbst nötigenfalls schnell in Sicherheit begeben kann. Diese Experimente beinhalteten jedoch nicht die Frage nach Attraktivität, und es ist fraglich, ob Menschen aktiv oder ausschließlich nach Schönheitssignalen suchen, wenn sie ein Gesicht betrachten.

Hassebrauck (1998) wollte Erkenntnisse von Augenbewegungs- und Attraktivitätsstudien kombinieren. Er entwickelte ein spezielles Computerprogramm, welches es den Untersuchungsteilnehmer (70 Studenten) seines Experiments ermöglichte,

verschiedene Teile einer per Monitor dargestellten Person aufzudecken. Einzelne Merkmale des Gesichts (Haare, Stirn, Augen, Nase, Wangen, Mund und Kinn) und des Körpers (Oberkörper, Taille und Hüfte, Beine) konnten somit in der präferierten Reihenfolge angeschaut werden. Urteile auf einer Skala von 1 (sehr unattraktiv) bis 9 (sehr attraktiv) wurden nach jedem aufgedeckten Körperteil abgegeben. Die Studenten wurden instruiert, die physische Attraktivität der fremden Person mit der geringst nötigen Information zu beurteilen. Sobald der Betrachtende der Meinung war, er bräuchte keine weitere Information für ein Attraktivitätsurteil, wurden die restlichen Körperteile aufgedeckt

„Schönheit empfindet man über die Sinne, aber sie geht weit über die bloße Empfindung hinaus.“

Immanuel Kant

und ein letztes Urteil wurde abgegeben. Die Ergebnisse zeigten, dass Frauen im Durchschnitt 3,27 Teile aufdeckten, um Männer zu beurteilen, und 3,26, um Frauen zu beurteilen. Männer hingegen schauten sich mehr Gesichts- und Körperteile an, bevor sie zu einer Entscheidung gelangten. Sie deckten 3,82 Teile auf, um die Attraktivität von Männern einschätzen zu können und noch mehr Information benötigten sie für die Beurteilung von Frauen (4,15 Teile). Diese Erkenntnisse stimmen mit der Ansicht überein, dass Männer dem Äußeren von Frauen mehr Aufmerksamkeit schenken als dies umgekehrt der Fall ist. Obwohl Männer mehr Information für ihre Entscheidung sammeln, war ihre Betrachtungszeit jedes Körperteils signifikant kürzer als die der Frauen. Männer brauchten 1,57 Sekunden, bevor sie zu einem Urteil kamen, Frauen 2,02. Systematisiert man die aufgedeckten Körperteile, so wurden die Körperteile einer Frau in der Reihenfolge Augen, Mund, Nase, Oberkörper, Haare, Wangen, Taille und Hüften, Beine, Stirn und letztendlich Kinn aufgedeckt. Verglichen mit Frauen deckten Männer Augen, Mund, Hüfte und Taille eher zeitig auf, wogegen Frauen einen Blick auf das Kinn bevorzugten. Der Autor erklärt diese Befunde mit adaptiven Mechanismen, die sich über den Zeitlauf der Evolution entwickelt haben. Schaut man sich nach einem potenziellen Partner um, so sind offensichtliche positive Zeichen bei Frauen schwerer zu erkennen als bei Männern. Frauen neigen dazu, einen Partner zu suchen, der in der Lage und willig ist, für die gemeinsamen Kinder zu sorgen, er sollte Macht und Stärke ausstrahlen, um seine Familie zu

<sup>1</sup> Diese Szene ist teilweise übernommen und übersetzt aus Judith McNaught, 1989 und Julie Garwood, 1992, 1994.

beschützen. Ein markantes Kinn zum Beispiel ist ein äußerlicher Indikator für Dominanz, groß und muskulös zu sein hilft ebenfalls. Merkmale, die dieser Erwartung entsprechen, werden als attraktiv empfunden. Da diese Zeichen relativ schnell entdeckt werden können, müssen Frauen Männer nicht so genau inspizieren wie dies umgekehrt der Fall ist. Da als attraktiv und männlich bewertete Merkmale leichter erkannt werden, muss das weibliche Informationsverarbeitende System nicht so schnell sein wie das der Männer. Partnerwahl ist somit offensichtlich schwieriger für Männer. Sie suchen nach einer gesunden, jungen Frau, die mehrere Kinder

**Das magische Dreieck –**  
dieser Bereich wird vom Betrachter  
am intensivsten fixiert.



bekommen kann. Aber da man nicht direkt in die Frau schauen kann, um herauszufinden, ob alles in Ordnung ist, müssen sich Männer auf verschiedene äußerliche Zeichen verlassen. Dies führt dazu, dass sie in der Studie von Hassebrauck mehrere Körperteile aufdecken, wobei sie jedoch jedes Merkmal schneller analysieren als dies Frauen tun. Jones (1995) und Cunningham (1986; Cunningham, Barbee & Pike, 1990) erklärten einige der Zeichen, welche auf Jugend (große Augen), sexuelle Reife (volle Lippen, hohe und schmale Wangenknochen) und Gesundheit (klare, glatte Haut, glänzendes Haar) hinweisen. Hassebrauck's Ergebnisse unterstützen diese Befunde.<sup>2</sup> Geht man nun zurück zu unserem Paar Nicolas und Alexandra, so sind all diese Mechanismen bedacht worden. Nic schaut auf Alex' Augen, Mund, Wangenknochen, Haut und Figur, unbewusst begutachtet er das Potenzial für eine gesunde und fruchtbare Partnerin. Sie ist zuerst gefesselt von seinen Augen, danach schaut sie auf die männlichen Züge wie zum Beispiel sein Kinn. Seine Stärke und Dominanz entgehen ihrer Überprüfung ebenfalls nicht.

Hassebrauck's Erkenntnisse beschreiben, wie eine Person eine andere wahrnimmt, welche Körperteile wichtig sind für ein Attraktivitätsurteil, wobei er mögliche evolutionäre Erklärungen für dieses Verhalten liefert. Andere Autoren beschäftigten sich mit neuroanatomischen Korrelaten der Gesichtsattractivität (z.B. Nakamura, et al., 1998; O'Doherty, et al. 2003) und neurobiologischen Aspekten wie zum Beispiel die kognitive Erregung von Gehirnneuronen, welche durch eine attraktive Person hervorgerufen wird (Martindale, 1984; Katz, 1999). Nakamura und Kollegen maßen den zerebralen regionalen Blutfluss mit der Methode der Positronen Emissions Tomographie (PET), ein Indikator für die Aktivierung bestimmter Hirnareale. Neben anderen Aufgaben wurden die Untersuchungsteilnehmer gebeten, zu beurteilen, ob per Monitor dargebotene Gesichter attraktiv, neutral oder unattraktiv waren. Verglichen mit anderen Urteilsformen (Gesichtsemotion, Farbunterscheidung) zeigte sich bei der Gesichterbeurteilung ein verstärkter regionaler cerebraler Blutfluss im linken, anterioren frontalen Kortex für unattraktive Gesichter, in linken frontotemporalen Gebieten für attraktive Gesichter. Diese Befunde erbringen den Nachweis, dass linke frontale Hirnregionen beteiligt sind an der Evaluation der Attraktivität von Gesichtern.

Die Tatsache, dass unsere weibliche Hauptperson Alexandra durch den auf sie gerichteten Blick emotional aufgewühlt wird, kann mit einer Studie von Kampe, Frith, Dolan und Frith (2001) erklärt werden. Sie zeigten eine Korrelation zwischen der Aktivierung des ventralen Striatums (eine Gehirnregion, die assoziiert ist mit der Erwartung von Belohnung) und dem Augenkontakt mit einer attraktiven Person.



Wenn der Blick dem Betrachter zugewandt war, und die Person zudem als attraktiv eingeschätzt wurde, so nahm die Aktivität im ventralen Striatum zu. Augenkontakt mit einer attraktiven Person scheint demnach das Gefühl der Belohnung hervorzurufen; es könnte möglicherweise der Beginn einer Partnerschaft sein.

Kognitive Theorien der zu Grunde liegenden Mechanismen, welche zu einem attraktiven Eindruck führen (z.B. Katz, 1999; Ramachandran & Hirstein, 1999) vertreten die Ansicht, dass bestimmte Neurone im Gehirn und die Aktivierung von Wiedererkennungssystemen zuständig für das Urteil sind. In diesem Netzwerkmodell werden zwei Systeme differenziert, zum einen das Feature- oder Merkmalslokalisationssystem, zum anderen das Feature- oder Merkmalstypsystem. Ersteres ist zuständig für die relative Position der Gesichtszüge und die Kontur des Gesichts. Letzteres verarbeitet Informationen des harmonischen Zusammenspiels von Größe und Form der Augenbrauen, Augen, Nase, Mund und Wangen. Neurone, die häufiger aktiviert werden, verbinden sich zu Einheiten, ihre Verknüpfung wird stabiler, je häufiger sie dasselbe Gesicht oder ähnliche Gesichtszüge sehen. Dies kann man vergleichen mit Lernregeln, je häufiger man etwas wiederholt, desto einfacher kann man den Inhalt abrufen. Je häufiger man also dasselbe Gesicht sieht, desto stärker reagieren die korrespondierenden Konfigurationseinheiten, sodass es mit zunehmender Aktivierung leichter fällt, die Person zu erkennen. Aber noch interessanter ist die Schlussfolgerung, dass Gesichter, die den Durchschnitt aller bekannten Gesichter darstellen, eine stärkere Aktivierung der zwei Systeme hervorrufen, besonders im Merkmalslokalisationssystem. Diese kognitive Erregung ist demnach das Resultat des Ausmaßes, inwiefern Merkmale prototypisch lokalisiert sind. Da kognitive Erregung und Attraktivitätsurteile positiv korrelieren, wird demnach ein Durchschnittsgesicht als am attraktivsten wahrgenommen. Diese Erkenntnis führt zu der Frage, was Schönheit wirklich ist.

## Was ist Schönheit?

In Attraktivitätsstudien werden vorwiegend das Gesicht und die Figur analysiert. Wichtige Befunde werden in den folgenden Abschnitten erläutert und diskutiert.

### Figur

Menschliche Partnerwahl basiert auf evolutionären Prinzipien, die besagen, dass Attraktivität zuverlässige Hinweise auf die weibliche Reproduktionsfähigkeit und Fruchtbarkeit beinhaltet (Buss, 1987; Kenrick, 1989). Ausmaß und Verteilung von Körperfett dient dabei als wichtiger visueller Unterschied zwischen weiblichen und männlichen Körpern. Die Differenz ist in den frühen Phasen der Geschlechts-

**Mund und Augen** sind ein entscheidender Faktor in der ästhetischen Wahrnehmung.

„Schönheit der Stils und der **Harmonie** und der Anmut und des guten **Rhythmus** beruhen auf Einfachheit.“

### Platon

reife maximal, minimal hingegen im Säuglingsalter, der frühen Kindheit und im Alter (Vague, 1956). Form und Umfang des Unterkörpers differenzieren am zuverlässigsten zwischen den Körperformen von Frau und Mann. Männliches Testosteron und weibliche Östrogene führen zu geschlechtsspezifischen Unterschieden in der Physiologie der Fettsammlung und -nutzung in abdominalen (Unterleib) und gluteofemorale (Oberschenkel, Gesäß) Regionen. Männer verlieren nach der Pubertät Fett an Gesäß und Oberschenkel und speichern es eher zentral und am Oberkörper, wie zum Beispiel an Schultern, Bauch und Nacken. Östrogen hat den umgekehrten Effekt, Frauen speichern Fett vorwiegend in peripheren Regionen (außer am Bauch) wie Oberschenkel und Gesäß (nach Singh, 1993b). Singh und Kollegen nutzten das Taille-zu-Hüften-Ver-

<sup>2</sup> Eine detaillierte Erklärung zur evolutionären Theorie wird in Teil III von „Psychologie der Ästhetik“ gegeben.

hältnis (THV; im Englischen waist-to-hip ratio, WHR) für ihre Attraktivitätsstudien (Singh, 1993a, 1993b; Singh & Luis, 1995). Das THV reflektiert sowohl die Verteilung des Fetts zwischen Ober- und

Unterkörper als auch die relative Masse von intra- versus extraabdominalem Fett. Da Frauen Fett eher in den Hüftregionen speichern, ist ihr THV signifikant niedriger als das der Männer. Das THV einer gesunden Frau liegt zwischen 0.67 und 0.80, das eines gesunden Mannes zwischen 0.85 und 0.95. Das THV ist ein akkurater somatischer Indikator für den endokrinen Fortpflanzungsstatus und langfristige Gesundheitsrisiken (Singh, 1993a). Ein niedriges THV bei Frauen korreliert mit Fruchtbarkeit, Jugend und Gesundheit, was zu der Schlussfolgerung führt, dass ein niedriges THV auf Männer attraktiver wirken sollte. Vergleicht man diese Erkenntnis mit unserer Hauptperson Alexandra, so verwundert es nicht weiter, dass Nicolas ihre schmale Taille und die schön geschwungenen Hüften bemerkt.

Singh ließ 222 männliche und weibliche Studenten jeweils 12 Zeichnungen von weiblichen Figuren betrachten (Singh, 1993b). Die Zeichnungen ließen sich in vier unterschiedliche Taille-zu-Hüften-Verhältnisse (0.7, 0.8, 0.9, 1.0) und in drei Körpergewichtsklassen (normal-, unter- und übergewichtig) einteilen. Das THV wurde durch Veränderung der Hüfte variiert, alle anderen Gesicht- und Körpermerkmale blieben konstant. Die Figuren mit dem niedrigsten THV wurden als am attraktivsten eingeschätzt. Keine Figur in der Kategorie „Übergewicht“ wurde

als attraktiv eingestuft, jedoch wurden die mit niedrigerem THV positiver eingeschätzt. Figur N7 (normal, THV 0.7) war insgesamt die attraktivste, gefolgt von U7 (untergewichtig, THV 0.7). Figuren mit normalem Körpergewicht wurden mit Ausnahme von Figur N10 (normal, THV 1.0) als attraktiv beurteilt. Figur N7 wurde zudem in Verbindung gebracht mit

Gesundheit, Jugend und Fruchtbarkeit. Das männliche THV war Inhalt der Studie von Singh, welche im Jahr 1995 publiziert wurde. Diesmal sollten männliche Figuren bewertet werden. Die männliche Figur N9 (normal, THV 0.9) war die attraktivste, ein THV von 0.9 wurde auch in der übergewichtigen Kategorie am positivsten eingeschätzt. Die optimalen weiblichen Taille-zu-Hüften-Verhältnisse 0.7 und 0.8 wurden übergreifend als die unattraktivsten empfunden. Seit diesen Studien schien ein THV von 0.7 als begehrenswerteste Fettverteilung bei Frauen zu gelten, ein THV von 0.9 das vorteilhafteste für Männer. Eine Studie von Puhl und Bolland (2001) hingegen kam zu leicht abweichenden Ergebnissen. Sie zeigten Fotos von realen Frauen, welche digital verändert und manipuliert wurden. Ein Vorteil gegenüber den Studien von Singh ist demnach das natürliche Aussehen der Modelle. Die Gewichtskategorien waren auch hier normal-, unter- und übergewichtig mit nur zwei möglichen Taille-zu-Hüften-Verhältnissen von idealen 0.72 und weniger idealen 0.86. Die Ergebnisse zeigten, dass Dünnheit wichtiger war als das THV. Untergewichtige Modelle wurden bevorzugt, das THV von 0.86 wurde als attraktiver eingeschätzt. Die Autoren schlussfolgern, dass das wahrgenommene Gewicht wichtiger ist als das THV. Dieses Resultat und cross-kulturelle Studien bezüglich des THV (z.B. Yu & Shepard, 1998<sup>3</sup>) zeigen, dass Singhs Aussagen zum perfekten weiblichen THV von 0.7 fraglich sind, sodass weitere Studien nötig sein werden.

#### Gesicht

Judith Langlois und Lori Roggman (1990) behaupteten, dass „attraktive Gesichter nur durchschnittlich“ seien. Aus einer standardisierten Distanz fotografierten sie Gesicht und Hals von männlichen und weiblichen Studenten in der Frontalansicht. Die Teilnehmer wurden gebeten, einen neutralen Gesichtsausdruck mit geschlossenem Mund aufzusetzen. Eine Videolinse, welche an einen Computer angeschlossen wurde, scannte die Fotos, sodass sie für die weitere Verwendung digitalisiert werden konnten. Durch Mittlung von bis zu 32 Gesichtern wurden dann Durchschnitts- oder Komposit-Gesichter erstellt. Die Methode, mehrere Gesichter übereinander zu legen, ist jedoch nicht neu. Schon Francis Galton wollte repräsentative Gesichter bestimmter Typen konstruieren, zum Beispiel das Durchschnittsgesicht mehrerer Verbrecher, um einen „typischen Kriminellen“ darzubieten (Galton, 1878, 1883). Obwohl er nicht über moderne Methoden verfügte, kopierte er auf fototechnischem Wege mehrere Gesichter übereinander. Entgegen seiner Hypothese jedoch kreierte er nicht etwa ein übertrieben kriminelles Gesicht, sondern ein eher attraktives Gesicht. Langlois und Roggman wurden durch diese Erkenntnisse inspiriert. Daten von 300 Stu-



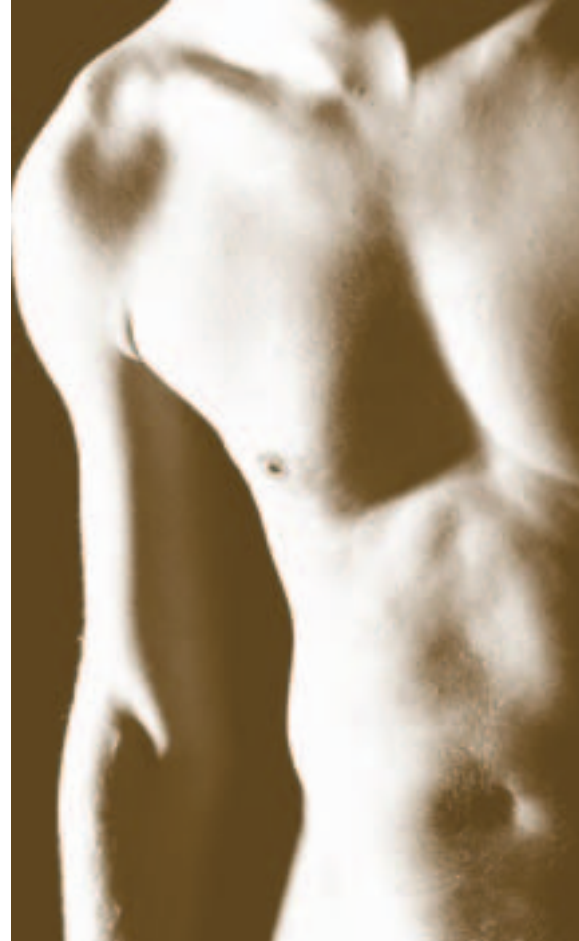„Das **Mittelmaß** scheint das Grundmaß und die **Basis** aller Schönheit selbst zu sein.“

Immanuel Kant

<sup>3</sup> Untersuchungen zu cross-kulturellen Studien werden in Teil III von „Psychologie der Ästhetik“ vorgestellt.

denten wurden erhoben. Sie beurteilten die originalen und die Komposit-Gesichter, welche aus 2, 4, 8, 16 oder 32 Gesichtern erstellt wurden, auf einer Skala von 1 (sehr unattraktiv) bis 5 (sehr attraktiv). Das mittlere Attraktivitätsurteil der männlichen und weiblichen Komposit-Gesichter, die aus 16 und 32 Originalgesichtern erstellt wurden, lag über dem mittleren Urteil der individuellen männlichen und weiblichen Gesichter. Dieses Ergebnis weist darauf hin, dass der Schönheitsgrad der Komposit-Gesichter zunimmt, je mehr Originalgesichter in die Berechnung eingehen. Was ist so anders an Komposit-Gesichtern? Studenten unter der Anleitung von Professor Dr. Zimmer an der Universität Regensburg erstellten Komposit-Gesichter und extrahierten Merkmale, die für Schönheit und Attraktivität stehen (siehe Referenz „Beautycheck“). Das als „sexiest“ eingeschätzte weibliche Komposit-Gesicht hatte leicht gebräunte Haut, ein schmales Gesicht, volle Lippen, einen weiten Augenabstand, schmale und dunkle Augenbrauen, volle, lange und dunkle Wimpern, hohe Wangenknochen, eine kleine Nase und glattere Haut, um die wichtigsten Merkmale zu nennen. Die Charakterisierung des sexiest männlichen Gesichts ist ähnlich, mit zusätzlichen Merkmalen wie einem starken Kinn und markanten Zügen. Interessant ist hierbei, dass männliche Komposit-Gesichter nur gering markante Züge aufweisen, sie sehen eher babyfaced aus, da alle kantigen Züge herausgemittelt werden. Erinnern Sie sich an das stolze und selbstbewusste Auftreten von Nicolas in der kleinen Eingangsgeschichte, sein Äußeres beinhaltet nichts Weiches. Diese Abweichungen von computerisierten Durchschnittsgesichtern zeigen, dass ihr Vorteil bei weiblichen Gesichtern stärker ist als bei männlichen. Natürlich folgten den Studien von Langlois und Kollegen zahlreiche ähnliche Experimente, die zu noch differenzierteren Ergebnissen kamen (z.B. Alley & Cunningham, 1991). Die Durchschnittshypothese von Langlois (Langlois & Roggman, 1990; Langlois, Roggman & Musselman, 1994; Langlois et al., 2000) besagt, dass jede Gesichtsform, die übertrieben von der durchschnittlichen abweicht, weniger attraktiv sei. Perrett und Kollegen (Perrett, May & Yoshikawa, 1994) indes behaupteten, dass attraktive Komposit-Gesichter noch attraktiver gestaltet werden können, indem man typische Merkmale des Durchschnittsgesichts noch verstärkt und somit übertrieben darstellt. Es wurde sozusagen eine Karikatur des Komposit-Gesichts erstellt. Diese „Hyper-Frau“ wurde als attraktiver empfunden als das Komposit-Gesicht. Zum Beispiel zeichnete sich das übertrieben dargestellte weibliche Gesicht durch höhere Wangenknochen, schmaleres Kinn und größere Augen aus. Die Distanzen zwischen Mund und Kinn und zwischen Nase und Mund waren zudem geringer. Die Resultate zeigen, dass sehr attraktive Gesichter

systematisch von der Form des Komposit-Gesichts abweichen. Ramachandran und Hirstein (1999; Ramachandran, 2000) entwickelten 8 Prinzipien, die Künstler anwenden, um visuelle Areale des Gehirns zu stimulieren, was zu der subjektiven Schlussfolgerung führt, dass ein Kunstwerk schön ist. Das erste ist das „peak shift“ Prinzip (Verlagerung des Wesentlichen [freie Übersetzung der Autorin]), welches meiner Meinung nach Parallelen zu den Resultaten von Perrett und Kollegen (1994) aufweist. Ramachandran behauptet, dass „Kunst Karikatur sei“. Er gibt vorab das Beispiel einer Ratte, die lernt, ein Rechteck von einem Quadrat zu unterscheiden. Sie lernt schnell, auf das Rechteck zu reagieren. Ist das Rechteck noch länger und schmaler, so ist die Reaktion der Ratte sogar noch stärker. Die Ratte lernt somit nicht, das vorgegebene Rechteck zu unterscheiden, sondern lernt, „Rechteckigkeit“ zu erkennen. Karikaturen bedienen sich dieser Mechanismen. Typische Merkmale einer Person, wie zum Beispiel eine große Nase, werden übertrieben dargestellt, um diesen offensichtlichen Gesichtszug zu betonen. Beeindruckende und schöne Bilder von Frauen unterstreichen oftmals weibliche Merkmale, wie eine Sanduhrfigur mit schmaler Taille, üppigen Brüsten und runden Hüften. Die Hautfarbe kann durch eine unrealistische „gesunde“ Rötung hervorgehoben werden. Künstler unterstreichen somit die „Essenz“ der Weiblichkeit. Netzwerkeinheiten im Gehirn, welche auf weibliche Reize reagieren, fangen noch stärker an zu „feuern“, als sie es bei der Betrachtung normaler weiblicher Kurven tun würden; diese kognitive Erregung wird als Attraktivität interpretiert. Wenn eine Frau einen Mann anschaut, hat sie ein inneres Konzept von Männlichkeit: breite Schultern, kantiges Kinn, Muskeln und noch mehr. Diese Merkmale kann man vergleichen mit dem



„Es gibt keine exzellente Schönheit, welche nicht etwas Sonderbares in ihren Proportionen aufzuweisen hätte.“

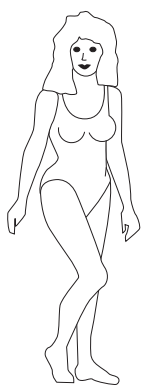Sir Francis Bacon



Rechteck, welches die Ratte zu unterscheiden lernt. Aber wenn plötzlich ein Mann wie Nicolas erscheint, übersteigt sein Aussehen das „Mann-Konzept“, das Alexandra erlernt hat. Ihre „Mann-Einheiten“ fangen an zu feuern, so wie es bei der Ratte geschieht, wenn sie ein längeres und dünneres Rechteck sieht. Alexandra findet Nicolas außergewöhnlich gutaussehend und attraktiv. Perrett betont Gesichtsmerkmale der „Hyper-Frau“, sodass eine Karikatur entsteht. Zeichen von physischer Schönheit werden hervorgehoben, sodass die „Frau-Einheiten“ zu dem Ergebnis kommen, eine mehr-als-perfekte und -schöne Frau zu sehen.

### \_\_Schlussfolgerung

Der gegebene Überblick wissenschaftlicher Ergebnisse könnte zu dem Eindruck führen, dass Schönheit die Angelegenheit von Berechnungen und Zahlen sei. Natürlich beinhaltet Schönheit verschiedene zusätzliche Faktoren. Alexandras Mund wäre nicht schön gewesen, hätte sie die Lippen grimmig zusammengespreizt. Nicolas wäre nicht annähernd reizvoll gewesen, hätte er gekrümmt wie ein Buckelwal gestanden. Ein einfaches Lächeln kann ein Gesicht von reizlos zu strahlend transformieren, was ebenfalls wissenschaftlich von Reis und Kollegen bewiesen wurde (Reis, et al., 1990). Sympathie, die man einer anderen Person gegenüber empfindet, beeinflusst ebenso die Wahrnehmung von Schönheit. Studenten, die zum Beispiel an einer Studie von Cross und Crofton (1977) teilnahmen, lasen entweder vorteilhafte, durchschnittliche oder unvorteilhafte Persönlichkeitsbeschreibungen, welche an attraktive und unattraktive Fotografien von weiblichen Studenten geheftet waren. Vorteilhaft beschriebene Personen wurden als physisch attraktiver eingeschätzt, was darauf hinweist, dass Schönheit Aspekte beinhaltet, die über das Äußerliche hinausgehen. Wenn Sie also das nächste Mal Ihr Spiegelbild betrachten, behalten Sie im Hinterkopf, dass Schönheit mehr ist als eine basale statistische Berechnung.



**Weibliche Figur**, welche in Studien von Singh (1993a; 1993b) als am attraktivsten eingeschätzt wurde. Die gezeichnete Frau hat Normalgewicht und ein Taille-zu-Hüften-Verhältnis von 0.7.

### \_\_Vorschau

Die meisten der hier vorgestellten Studien wurden in westlichen Kulturen mit jungen Untersuchungsteilnehmern durchgeführt, meist Studenten. Es ist fraglich, ob das westliche Schönheitsideal die Meinung anderer Kulturkreise widerspiegelt. Und was ist mit älteren Menschen? Sind äußerliche Zeichen für Jugend und Fruchtbarkeit immer noch so wichtig für sie? Des Weiteren ist es offensichtlich, dass der perfekte Körper und das perfekte Gesicht nicht immer so beurteilt wurden wie in der heutigen Zeit, was hat sich über den Verlauf der Menschheitsgeschichte verändert? Diese Fragen und evolutionäre Schönheitstheorien werden in der nächsten Ausgabe von „cosmetic dentistry“ im Mittelpunkt stehen. Es gibt lediglich eine Frage, die ich weder beantworten möchte noch zu beantworten in der Lage bin: Was hält die Zukunft für Alexandra und Nicolas bereit? Die Lösung überlasse ich der Vorstellungskraft des Lesers. \_\_

*Literatur beim Verlag erhältlich.*

<b><u>__</u>Autor</b>	<b>cosmetic dentistry</b>
	<p><b>Lea Höfel</b></p> <ul style="list-style-type: none"> <li>– Diplom-Psychologin</li> <li>– Studium der Psychologie an der Universität Leipzig</li> <li>– Diplomarbeit zum Thema „Ästhetische Schwelle“</li> <li>– Promovendin an der Universität Leipzig zur Experimentellen Ästhetik</li> </ul> <p>– schon seit zweitem Semester Forschung in diesem Bereich</p> <p>– internationale Veröffentlichungen und Tagungsbeiträge zu kognitiven Grundlagen der Ästhetik</p>

# Frontzahnästhetik mit CEREC

**Autor\_** Dr. Klaus Wiedhahn

**\_**Fallbeispiel

Ästhetisch ansprechende Frontzähne vermitteln den Eindruck von Gesundheit, Gepflegtheit, Fitness und machen attraktiv.

Zahnmedizinische Indikationen für Frontzahnkorrekturen sind ungünstige Zahnform, unerwünschte Farbe, falsche Zahnstellung und Zahndefekte auf Grund von Karies oder Frakturen.

Als Therapieform kommen der direkte Kompositaufbau, die Frontzahnkrone und das Keramikveneer bzw. die Keramikeilkrone infrage.

Während die direkte Kompositverwendung im Wesentlichen auf Füllungen beschränkt bleibt, und die Vollkrone im Frontzahnbereich stets einen erheblichen und meist unnötigen Zahnhartsubstanzenverlust bedeutet, kann das Keramikveneer weitgehend die Anforderungen an Ästhetik, Substanzschonung und Stabilität erfüllen.

Grundsätzlich ist bei der Behandlungsplanung zwischen zwei verschiedenen Anforderungssituationen zu unterscheiden:

1. Es wird mit der Restauration die naturgenaue Wiederherstellung und präzise optische Anpassung an die Nachbarzähne angestrebt – dies ist in der Regel erforderlich bei der Restauration eines einzelnen Zahnes oder

2. es wird mit der Restauration eine idealisierte Natürlichkeit angestrebt, die den Wünschen des Patienten nach hellen, geraden, form-schönen jedoch typgerechtem und natürlichem Aussehen entgegenkommt – dies wird in der Regel bei Mehrfachrestaurationen im Frontzahnbereich zur Anwendung kommen.

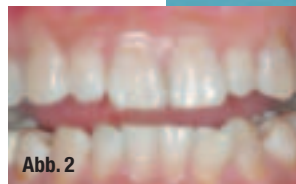


Abb. 2




Abb. 3




Abb. 4

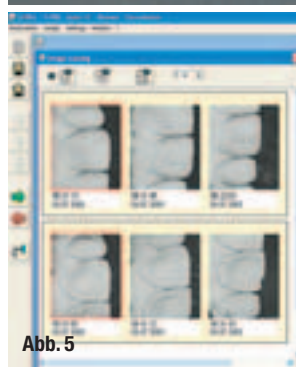


Abb. 5

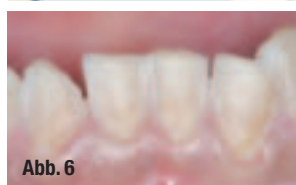

Abb. 6



Abb. 1

Uns stehen heute drei Verfahren zur Herstellung keramischer Veneers und Frontzahnkronen aus Vollkeramik zur Verfügung:

1. das konventionelle, zweizeitige Laborverfahren mit Abdruck und Provisorien,
2. die Anwendung des CEREC-Verfahrens als Basis für die konventionelle Mal- und Schichttechnik des Zahntechnikers,
3. das digitale CEREC-Verfahren, chairside, in einer Behandlungssitzung.

Anhand von Patientensituationen sollen die Möglichkeiten und Grenzen, die das CEREC 3-D-System (Sirona, Bensheim, Deutschland) für die Veneerbehandlung bietet, in Einzelschritten dargestellt werden.

**Abb. 1\_** Die unregelmäßig verfärbten Zähne beeinträchtigen das gesamte Erscheinungsbild der Patientin.

**Abb. 2\_** Tetrazyklinverfärbungen, Putzdefekte und die unregelmäßige Zahnstellung im Unterkiefer erfordern zahnärztliches Handeln.

**Abb. 3\_** Die palatinale Ansicht zeigt fast kariesfreie Flächen. Eine Versorgung mit Kronen wäre kontraindiziert.

**Abb. 4\_** Eine breite Palette an Keramikfarben steht für die CEREC Veneerbehandlung zur Verfügung.

**Abb. 5\_** Die Aufnahmesequenzen vor und nach der Präparation sind hier untereinander dargestellt. Aus diesen Bildern wird das virtuelle Modell errechnet.

**Abb. 6\_** Die Präparation der unteren Frontzähne erfolgt epigingival, die Schneidekanten werden leicht gekürzt.

## Die umfangreiche Veneerversorgung

Bei der Patientin, 33, fällt eine deutliche Tetracyklinverfärbung aller Zähne auf (Abb. 1).

Die Zahnstellung zeichnet sich aus durch leicht nach außen gekippte mittlere Frontzähne, die geschachtelt stehenden unteren Inzisivi, wobei besonders der gekippte 32 auffällt, und eine unregelmäßige untere Schneidekantenlinie. Im Bereich der Zahnhäse sind deutliche, dunkel verfärbte Putzdefekte zu erkennen (Abb. 2).

Besonders die mittleren Schneidezähne zeigen eine sehr unregelmäßige Oberflächenstruktur und sind mesial kariös bzw. mit insuffizienter Kompositfüllung versorgt (Abb. 3).

Die Patientin wünschte sich helle, regelmäßige Frontzähne. Es wurden die Zähne 15–24 und 34–44 mit CEREC-Veneers versorgt.

Es wurden Ausgangsfotos genommen und, dem Wunsch der Patientin folgend, die Zahnfarbe mit VITA A2 (CEREC) festgelegt.

Für die CEREC Veneerbehandlung stehen VITA Mark II Blöckchen (Vita Zahnfabrik, Bad Säckingen, Deutschland) aus Feldspatkeramik in den „Classic“ und den 3D-Master Farben sowie die ProCAD Blöcke (Ivoclar Vivadent, Schaan, Liechtenstein) aus leuzitverstärkter Glaskeramik in den Chromaskop-Farben zur Verfügung. Beide Systeme bieten neben ihrem Farbspektrum auch transluzentere Varianten sowie besonders weiße Blöcke für vorgebleichte Zähne an. Seit kurzem sind von VITA auch die geschichteten „Triluxe“-Blöcke erhältlich, die beim Veneer eine Intensitätsverstärkung von inzisal nach zervikal ergeben.

Die große Vielfalt an Farben und Transluzenzgraden erlaubt es, für annähernd jeden Patienten die passende Grundfarbe auszuwählen (Abb. 4).

### Die CEREC 3-D-Veneer-Software

Die Datengewinnung bei CEREC erfolgt mittels einer 3-D-Mundkamera, die in 0,16 sec ein dreidimensionales Bild eines Zahnes mit einer Genauigkeit von +/- 25 µm aufnimmt.

Es lassen sich auch mehrere Aufnahmen eines Zahnes unter verschiedenen Winkeln oder mehrere

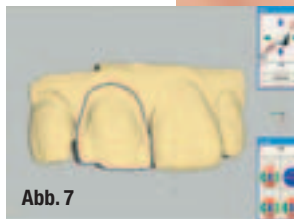
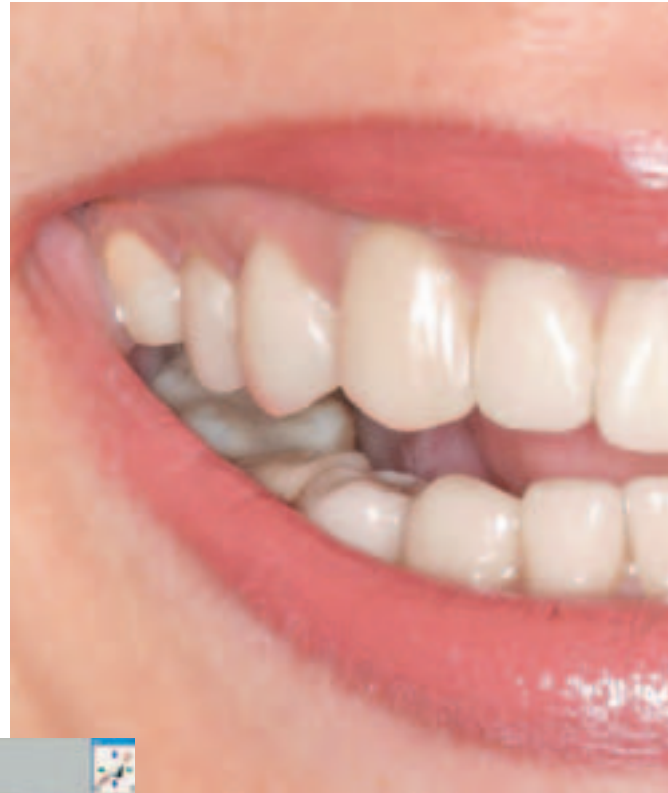
Abb. 7

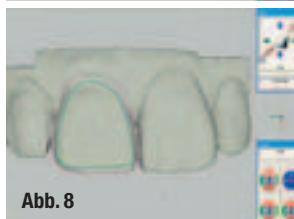


Abb. 8

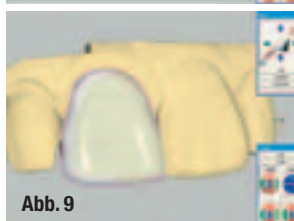

Abb. 9

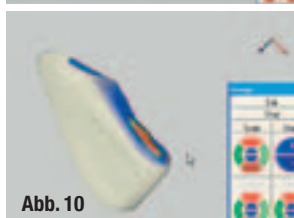


Abb. 10

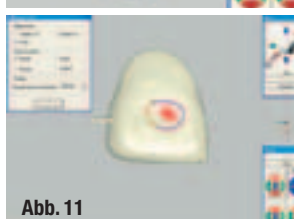


Abb. 11

Aufnahmen hintereinander zur Darstellung eines Quadranten zu einem virtuellen Modell zusammenrechnen. Beim CEREC 3-D-Veneerprogramm wird ein optischer Abdruck der Zahnsituation vor der Präparation genommen, die Veneerpräparation durchgeführt und anschließend weitere Aufnahmen gemacht. Die Daten beider Aufnahmesequenzen werden überlagert und das Programm schlägt die bei der Erstaufnahme aufgenommene Situation als Form des CEREC-Veneers vor. Der Anwender kann diesen Vorschlag nahezu beliebig modifizieren. Durch einen Aufbau aus Komposit kann z.B. die Form des Veneers vor der Behandlung simuliert und mit den Vorstellungen des Patienten abgestimmt werden. Der Patient bekommt eine klare Vorstellung von der späteren Form und exakt diese Form wird vom CEREC-System aus dem Keramikblöckchen herausgeschliffen. Begonnen wurde bei dieser Patientin mit der Aufnahme der beiden unbeschleunigten mittleren Schneidezähne. Anschließend erfolgte die Präparation beider Zähne und der optische Abdruck (Abb. 5).

**Abb. 7** \_ Das virtuelle Modell lässt sich auf dem Bildschirm beliebig drehen, verschieben und in der Größe skalieren, um den exakten Verlauf des Präparationsrandes zu kontrollieren.

**Abb. 8** \_ Die ursprüngliche Zahnform, grau dargestellt, wird als Schablone für die Restauration genutzt. Die rosa Linie zeigt den Umriss an, die grüne markiert die Fläche, die kopiert wird.

**Abb. 9** \_ Die aktive, hell markierte Fläche kann mit dem Skalierungswerkzeug (Scale) in alle Richtungen vergrößert oder verkleinert werden.

**Abb. 10** \_ Die Stärke des Approximalkontaktes wird farbkodiert angezeigt:

Blau bedeutet Abstand mehr als 100 µm, grün heißt Durchdringung des Nachbarzahnes bis 50 µm, gelb bis 100 µm und rot mehr als 100 µm.

**Abb. 11** \_ In der Schleifvorschau lassen sich Warngrenzen festlegen. Hier wird ein Bereich angezeigt, der dünner als 200 µm ist. Mit Freiformwerkzeugen kann die Keramikstärke angepasst werden.



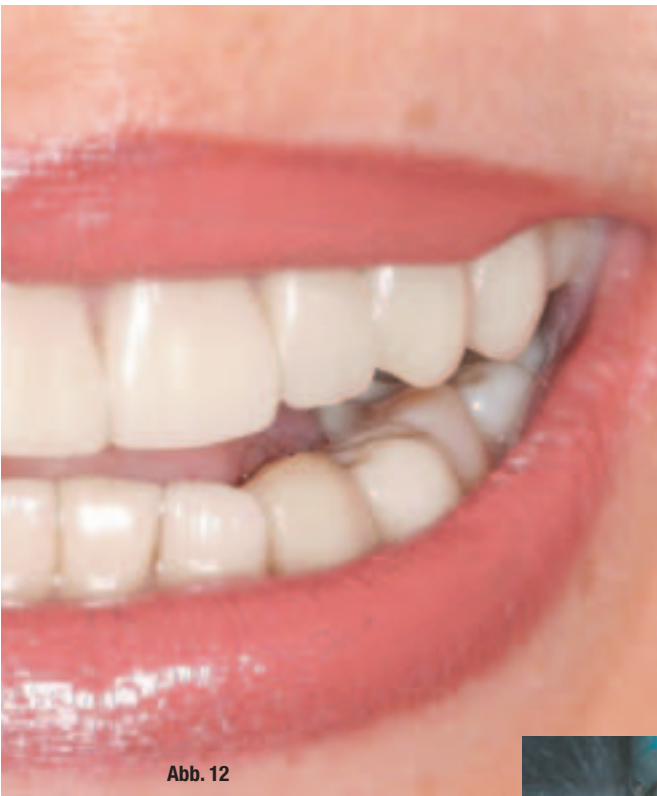

Abb. 12

Die Präparation erfolgt entsprechend den Regeln, die auch für laborgefertigte Veneers gelten. Wegen der besonderen Homogenität und Biegefestigkeit der CEREC-Keramik ist es noch weniger als bei konventionellen Veneers erforderlich, die Schneidekante aus Stabilitätsgründen zu umfassen. Grundsätzlich ist jede Präparationsform erlaubt, deren Oberfläche optisch erfasst werden kann. (Abb. 6).

Die Einzelaufnahmen werden vom System automatisch zu einem virtuellen Modell zusammengesetzt. Auf dem gelben Präparationsmodell wird halbautomatisch der Präparationsrand markiert (Abb. 7). Erzeugt die Automatik keinen exakten Rand, kann auf einen manuellen Modus umgeschaltet werden. Hier hat der Anwender die Sicherheit, dass der Restaurationsrand exakt der eingezeichneten Linie folgt.

Die eingeblendete Situation vor der Präparation hilft, den Umriss des Veneers festzulegen und jenen Bereich vom System markieren zu lassen, der kopiert werden soll (Abb. 8).

Das virtuelle Veneer wird angezeigt und kann in alle Richtungen skaliert werden (Abb. 9). Für subtilere Oberflächenmodifikationen stehen zwei Freiformwerkzeuge zur Verfügung, die es erlauben, virtuelle Keramik auf- oder abzutragen bzw. Unregelmäßigkeiten miteinander wischend Hand zu glätten. Die approximale Kontaktsituation wird farbcodiert angezeigt. Rote Markierungen bedeuten zum Beispiel eine Durchdringung des Nachbarzahnes um mehr als 100  $\mu\text{m}$  (Abb. 10).

Die Schleifvorschau lässt das Veneer von allen Seiten begutachten. Es kann eine Mindeststärke definiert werden, unterhalb derer eine rote Einfärbung warnt (Abb. 11).

Ein Keramikblock in der gewünschten Farbe und der vom System errechneten Größe wird in die 6-Achsen-Schleifeinheit eingesetzt, die mit einem zylindrischen und einem torpedoförmigen Diamantschleifer bestückt ist. Die Körnung der Diamanten beträgt 64  $\mu\text{m}$ , die Umdrehungsgeschwindigkeit 40.000 Upm, die Reproduzierbarkeit 30  $\mu\text{m}$ . Vor jedem Schleifvorgang erfolgt eine Eichung, die den Diamantabrieb kompensiert (Abb. 12).

Die Schleifzeit beträgt 10–15 min, die erforderlichen Steuerdaten werden drahtlos von der Aufnahmeeinheit an die Schleifeinheit übertragen.

### Individualisieren und Charakterisieren

Die ausgeschliffenen Verblendschalen werden einprobiert, nur selten sind manuelle Korrekturen erforderlich. Benachbarte Veneers sollten stets gemeinsam eingepasst werden, um eine sichere proximale Kontaktbereichsgestaltung zu gewährleisten.

Anschließend müssen die Veneers farblich an die Patientensituation angepasst werden. Prinzipiell sind zwei Verfahren zur Individualisierung möglich.

1. Das konventionelle, labororientierte Verfahren erfolgt durch Aufschichten und/oder Bemalen der Labialfläche mit Keramikmassen und Porzellanmal Farben und anschließendem Brennen und Glasieren.

2. Das sogenannte „Internal Shading“, wobei Kompositmal Farben auf die Rückseite also die Klebefläche des Veneers aufgetragen werden und nach Konturierung und Politur ähnlich wie beim natürlichen Zahn durch den künstlichen

**Abb. 12\_** Zylindrischer und konischer Diamantschleifer arbeiten simultan, um hochpräzise die am Bildschirm gestaltete Form aus der Keramik herauszuschleifen.

**Abb. 13\_** Auf die Rückseite des Veneers aufgetragene Mal Farben imitieren den natürlichen Farbverlauf des Zahnes.

**Abb. 14\_** Die Veneers sind gerade adhäsiv eingesetzt, die groben Überschüsse sind entfernt, die Feinausarbeitung kann beginnen.

**Abb. 15\_** Nach Feinkonturierung und Hochglanzpolitur zeigen sich natürliche Lichtreflexe. Der Gingiva saum ist frei von Irritationen, da die Ränder der Veneers keinen spürbaren Randbereich haben.

**Abb. 16\_** In der Palatinalansicht kann man die transluzenten Inzisalbereiche erkennen. Die approximalen Defekte der mittleren Schneidezähne sind mit versorgt worden.

**Abb. 17\_** Erst nach einigen Tagen lässt sich die optische Wirkung der Veneers beurteilen.




Abb. 13

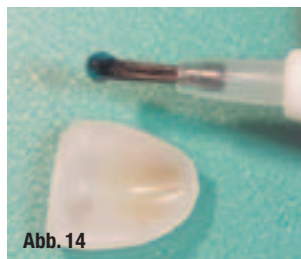

Abb. 14

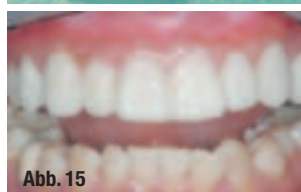


Abb. 15

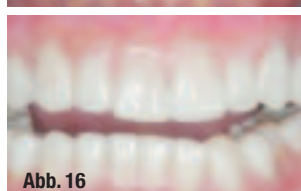


Abb. 16

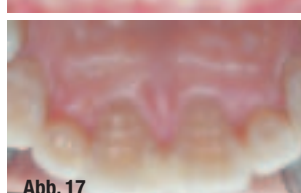

Abb. 17

**\_Fallbeispiel**



Abb. 18

Schmelz (Keramik) hindurchscheinen. In diesem Fall wurde das „Internal Shading“ Verfahren angewendet, da die Patientin besonderen Wert auf gleichmäßig schöne

Farbwirkung gut gesteuert werden.

Besonderes Augenmerk ist auf die Form, die Oberfläche und die Textur zu legen, da diese neben der Helligkeit (Value) und Farbsättigung (Chroma) des verwendeten Keramikmaterials deutlich wichtiger für den optischen Eindruck der Restauration sind als die eigentliche Farbe (Hue). Nach Vorpolutur unter

strikter Wasserkühlung mit Sof-Lex Scheiben (3M, St. Paul, MN, USA) oder Gummipolierern erfolgt die Endpolutur. Die Hochglanzpolutur mit Filzscheibchen und feiner Diamantpaste führt zu Glanzeffekten, die einer glasierten Oberfläche nicht nachstehen (Abb. 15, 16).

Die endgültige optische Beurteilung sollte erst nach einigen Tagen erfolgen, wenn nach der Austrocknung während der Behandlung die Zähne wieder ihren normalen Wassergehalt haben (Abb. 17). Als ideal für die Ergebnisbeurteilung wird der normale Sprechabstand von ca. 1,20 m bei natürlichem Tageslicht angesehen (Abb. 18).

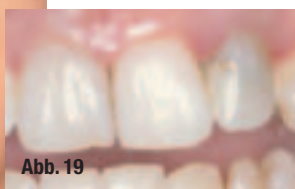

Abb. 19

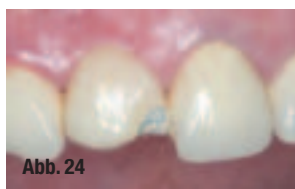

Abb. 24

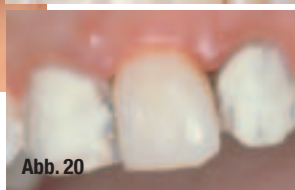

Abb. 20

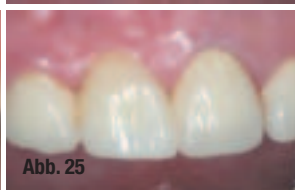

Abb. 25

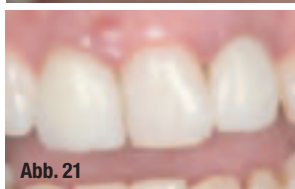

Abb. 21

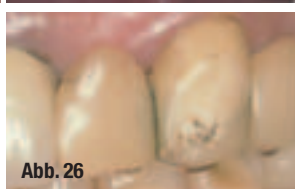

Abb. 26

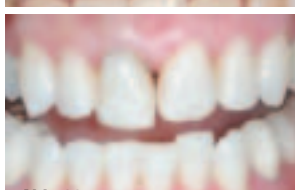

Abb. 22

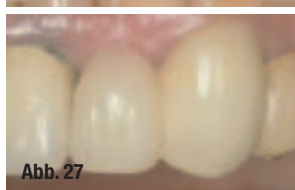

Abb. 27

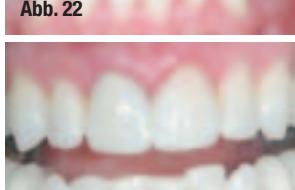

Abb. 23

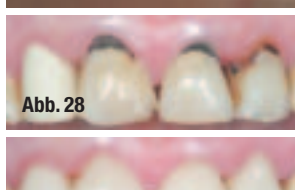

Abb. 28



Abb. 23



Abb. 29

- Abb. 18\_** Mit harmonischen, hellen und strahlenden Zähnen lässt sich wieder attraktiv lächeln.
- Abb. 19\_** Die Zähne 11 und 22 sind devital.
- Abb. 20\_** Die Abdeckung des dunklen Dentins erfolgt mit elfenbeingelb eingefärbtem Opaquer.
- Abb. 21\_** Durch eine ausreichende Keramikstärke wird beim stark verfärbten Zahn natürlicher Schmelz imitiert.
- Abb. 22\_** Nach dem Homebleaching erfolgt die Form- und Stellungskorrektur mit CEREC-Veneers.
- Abb. 23\_** Direkt nach der chairside Behandlung: natürliche Harmonie in Form und Farbe.
- Abb. 24\_** Der Alptraum jedes Zahnarztes: die frakturierte VMK-Verblendung, für die es bisher kein perfektes Reparaturverfahren gab.
- Abb. 25\_** Mit einem CEREC-Veneer versorgt, perfekt poliert, kann kein Unterschied in Farbe und Oberflächen-glanz festgestellt werden.
- Abb. 26\_** Ein häufiges Bild von älteren Kunststoffverblendearbeiten: das Goldgerüst ist intakt – die Verblendung verfärbt und abradert.
- Abb. 27\_** Mit CEREC-Veneers versorgt, kann die Tragezeit der Brücke erheblich verlängert werden.
- Abb. 28\_** Zirkumferente kariöse Defekte und eine Krone (12) erfordern eine Kronenversorgung.
- Abb. 29\_** CEREC 3-D-Kronen in einer Behandlungssitzung hergestellt aus dreifarbigem Keramikblöcken mit anschließender Glasur.

Zähne ohne deutlich abgegrenzte Unregelmäßigkeiten, ohne Schmelzrisse oder White Spots oder Füllungsimitationen legte. Ein besonderer Vorteil dieses Verfahrens liegt darin, dass Form- und Oberflächenkorrekturen (Textur/Lichtreflexe) direkt am eingegliederten Veneer erfolgen und mit dem Patienten abgestimmt werden können.

Nach dem Konditionieren der Keramik mit CEREC Etch (HF 4,9%) (VITA Zahnfabrik, Bad Säckingen, Deutschland) und Silan werden auf einer Schicht von dünn verblasenem Bondingmaterial die Kompositmalfarben Paint-on-Colors (Coltène/Whaledent Inc., Cuyahoga Falls, OH, USA) mit dem Pinsel aufgebracht (Abb. 13). Nach Fixationshärtung (10 sec) der Malfarben kann das Einsetzen mit Adhäsivtechnik (Schmelz- und Dentinbonding) und einem Zementierkomposit mittlerer Viskosität und neutraler Farbe erfolgen (Abb. 14). Nach ausreichender Lichtpolymerisation werden die Kompositüberschüsse entfernt und mit einem Feinstkorndiamanten Form und Oberfläche unter Wasserkühlung nachbearbeitet. In dieser Phase kann im nassen Zustand die endgültige Farbsituation gut beurteilt und durch geringere oder starke Reduzie-

**\_CEREC für besondere Situationen**

Neben der Restauration von vitalen Zähnen können CEREC-Veneers auch zur Behandlung von devitalen Zähnen eingesetzt werden. Hier muss jedoch ein stark dunkel verfärbtes Dentin mit einem Opaker, der die Farbe des gesunden, vitalen Dentins imitieren sollte, abgedeckt werden (Abb. 19, 20 und 21). Die Versorgung von vorgebleichten Zähnen gestaltet sich mit den passenden Blockfarben (Bleach) relativ einfach. Die Anpassung an die Nachbarzähne ist nahezu perfekt (Abb. 22 und 23). Weitere Indikationen sind die dauerhafte und unsichtbare Reparatur von frakturierten VMK-Verblendungen von Kronen und Brücken (Abb. 24 und 25) und der Ersatz von verfärbten und abraderten

Gold-Kunststoffverblendungen bei ansonsten intakten Goldgerüsten (Abb. 26 und 27).

Alle Situationen, die eine idealisierte Natürlichkeit zum Behandlungsziel haben, lassen sich mit CEREC-Veneers, die chairside, d.h. ohne Laboreinsatz angefertigt und eingegliedert werden, sehr gut beherrschen.

In Situationen, die eine perfekte optische Kopie von Zähnen anstreben, also mit Imitationen von Flecken, Füllungen, Verfärbungen, White Spots und Rissen ebenso wie extreme lokale Transparenzen, sollte auf die Hilfe des Zahntechnikers nicht verzichtet werden. Dies kann durch Aufschichten von verschiedenen Keramikmassen und Bemalen von CEREC-Verblendschalen erfolgen.

Frontzahneinzelkronen, die hauptsächlich bei zirkulärer Karies oder als Ersatz von vorhandenen Kronen erforderlich werden, können mit CEREC 3D hergestellt werden. Entweder kann die gewünschte Kronenform einer der drei verfügbaren Zahndatenbanken (VITA Physiodens, Heraeus Kulzer Premium, Lee Culp) entnommen und an die individuelle Situation angepasst werden, oder die vorhandene Zahnform wird mit dem Programm CORRELATION kopiert und verfeinert. Das Kopieren einer vorhandenen Form ist in der Regel das einfachere und sichere Verfahren. Die dreifarbigigen VITA Tri-luxe Blöcke erleichtern die Farbanpassung; manchmal erübrigt sich eine zusätzliche Bemalung (Abb. 28 und 29).

Die Langzeitergebnisse von CEREC-Veneers unterscheiden sich kaum von den sehr guten Überlebensraten bei CEREC-Seitenzahnrestorationen.

Durch die Herstellung chairside in einer Sitzung

wird nicht nur die Anzahl der Behandlungssitzungen reduziert, durch den Wegfall von Abdrücken und Provisorien werden potenzielle Fehlerquellen eliminiert. Außerdem kann die manchmal schwierige Kommunikation mit dem Zahntechniker über ästhetische Fragen entfallen und durch die Einbeziehung des Patienten in den Gestaltungsprozess von CEREC 3-D-Veneers wird die Ergebnisakzeptanz deutlich verbessert. \_

\_Autor

cosmetic  
dentistry

Dr. Klaus Wiedhahn

Dr. Klaus Wiedhahn  
Studium der Zahnheilkunde  
in Hamburg, 1973 Approba-  
tion, 1976 Promotion,  
seit 1976 niedergelassen in  
eigener Praxis in Buchholz  
i.d. Nordheide, seit 1989

Anwender des CEREC-Verfahrens, seit 1990 praktische Aus- und Fortbildungskurse im In- und Ausland über das CEREC-System. Vorträge und Veröffentlichungen über alle Aspekte von CEREC mit Schwerpunkt Keramikveneers und über Digitalisierung der Zahnarztpraxis, Präsident der Deutschen Gesellschaft für computergestützte Zahnheilkunde (DGGZ), Mitherausgeber des International Journal of Computerized Dentistry, Präsident der International Society of Computerized Dentistry (ISCD), Vorstandsmitglied der AG Keramik.

**Kontakt:**

Dr. Klaus Wiedhahn  
Bendestorfer Str. 5  
21244 Buchholz  
Tel.: +49 41 81/3 22 32  
Fax: +49 41 81/3 95 57  
E-Mail: praxis.wiedhahn@t-online.de

ANZEIGE



S-THETIC CIRCLE

## 2. Interdisziplinärer S-Thetic Circle in Düsseldorf

Vom 4.-6. Juni 2004 findet im Lindner Congress Hotel, Düsseldorf, der 2. INTERDISZIPLINÄRE S-THETIC CIRCLE statt. Zum ersten Mal bietet diese Veranstaltung neben zahlreichen Themen und namhaften Referenten der Ästhetisch-Plastischen Chirurgie gerade ästhetisch interessierten Zahnärzten zahlreiche Highlights.

Zahnärzte können an anatomischen Präparaten unterschiedliche Techniken der Unterspritzungen erlernen. Neben Vortragsthemen

der Ästhetisch-Plastischen Chirurgie werden aktuelle Themen der Implantologie, Abrechnung, Marketing und ästhetischen Kieferorthopädie reflektiert.

Weitere praktische Workshops zu den Themen Bleaching und Laserzahnheilkunde - mit Laserschutzzertifikat - runden die Kongress-themen ab.

Zielgerichtet wird auf die zukünftigen Kooperationen von Ästhetisch-Plastischer Chirurgie und Zahnmedizin reflektiert. Ein

echtes Highlight für moderne, ästhetische Vordenker.

Weitere Details und Anmeldungen unter:

**S-thetic-Clinic**

Kaiserswerther Markt 25-27  
40489 Düsseldorf

Tel.: 02 11/4 36 93 40

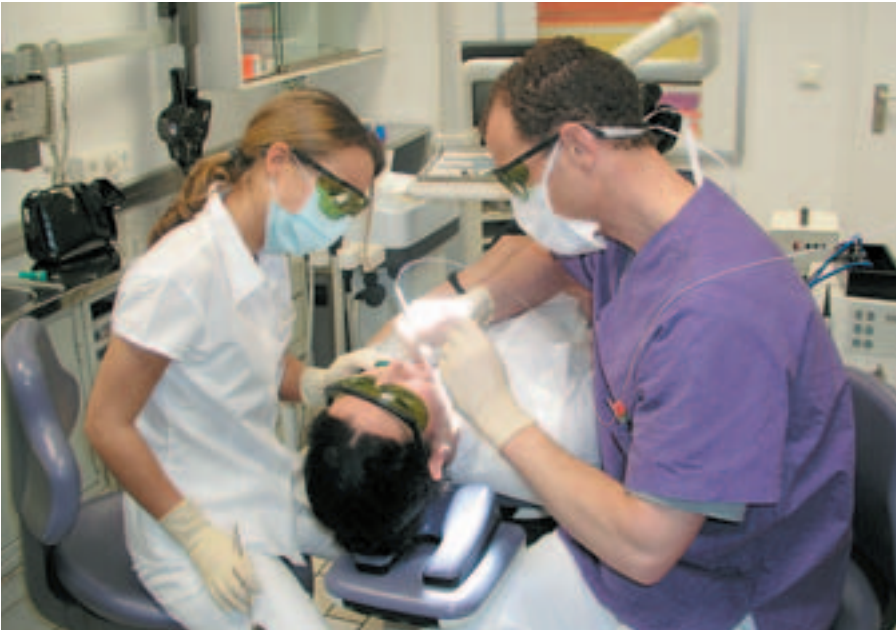Fax: 02 11/4 36 93 41

E-Mail: info@s-thetic.de

[www.s-thetic.de](http://www.s-thetic.de)

# Der Diodenlaser in der kosmetischen Zahnmedizin

**Autor\_** Dr. med. dent. Andreas P. Stenger



**\_Die Dentallaser-Branche** ist im Aufwind. Immer mehr Zahnärzte erkennen den enormen Wert, den die Lasertechnologie für die moderne Zahnheilkunde heute hat. Zweifel und Skepsis vergangener Jahre sind mittlerweile in vielen Praxen der Einsicht gewichen, dass das, was der Laser heute leistet, eine Anschaffung in jedem Fall rechtfertigt. Hinzu kommt der Wunsch vieler Patienten nach einer sanfteren, schmerzarmen und minimalinvasiven Behandlung. Zusätzlich ist das Vertrauen in diese innovative Form der Zahnheilkunde durch profunde wissenschaftliche Studien über Einsatzgebiete und Wirkungsweisen der auf dem Markt etablierten Geräte weiter gestiegen. Ein Gerät mit großem Indikationsspektrum ist der Diodenlaser, der auf Grund seiner Wellenlänge von 980 nm bei vielen Behandlungen eingesetzt werden kann und daher für einen Zahnarzt mit breitem Behandlungsspektrum, also gerade für den kosmetisch-orientierten Zahnarzt, ein ideales Instrument darstellt.

## **\_Die Wahl des richtigen Lasers**

Die Wahl eines Lasersystems ist davon abhängig, welche Bereiche der Zahnheilkunde eine Praxis heute abdeckt. Die Frage, die sich ein Zahnarzt, der

einen Laser in seine Praxis integrieren möchte, stellen sollte, ist also, für welche Behandlungen er ihn vor allem benötigt. Dann kann er sich entweder für ein Gerät entscheiden, das auf sein Spezialgebiet abgestimmt ist, also für ganz bestimmte Anwendungen in Frage kommt – oder er wählt ein Gerät, das für die alltäglichen Anwendungen in einer Praxis in Frage kommt. Um ein solches Gerät handelt es sich auch bei dem Diodenlaser „Star“ aus dem Hause Dental Laser und High-Tech Vertriebs GmbH in Zornheim, dessen Nutzen bei unterschiedlichen ästhetischen Behandlungen hier vorgestellt werden sollen.

## **\_Der Diodenlaser**

Der Diodenlaser zeichnet sich vor allem dadurch aus, dass sein Einsatzgebiet sehr breit gefächert ist und er daher das ideale Hilfsmittel für den kosmetisch arbeitenden Zahnarzt darstellt. Die Absorption des Diodenlasers ist im Wasser besonders hoch, was zu einer geringeren optischen Eindringtiefe führt und sich der Laser für zahlreiche Indikationsbereiche, besonders die wirkungsvolle Bearbeitung von Zahnhartsubstanz, eignet. Wissenschaftliche Studien und Anwenderberichte belegen aber, dass mit dem Diodenlaser auch Parodontalbehandlungen, Wurzelkanalsterilisationen, Desensibilisierungen, Fissurenversiegelungen sowie viele andere Eingriffe im Weichgewebe durchführbar sind.

## **\_Die wichtigsten Einsatzgebiete**

### *Parodontalbehandlung*

Mit dem Diodenlaser können Wurzeloberflächen dekontaminiert werden, sodass nach der Bestrahlung eine keimarme Tasche vorliegt. Mit der Faser sind auch Wurzeloberflächen zu erreichen, die in einer Kürettage nur schwer zugänglich sind. Danach erfolgt die Bestrahlung in den parodontalen Taschen, durch die die fest haftenden Konkrementen auf den Wurzeloberflächen ausgetrocknet und dadurch gelockert werden. Diese lassen sich dann mit Gracey-Küretten leicht entfernen. Nach der Kürettage folgt dann nochmals eine Laserbestrahlung. Blutgefäße werden koaguliert und Keime reduziert.

Außerdem werden die Zahnhäse desensibilisiert, indem die Dentintubuli verschlossen werden. Die Heilungsphase ist bei dieser Art der Behandlung erheblich kürzer, da dem Gewebe durch die Laserbestrahlung Energie zugeführt wird. Dadurch werden auch die postoperativen Beschwerden wesentlich gemildert.

#### *Endodontie*

In der Endodontie sorgt der Laser für eine 99-prozentige Keimreduktion. Auch infizierte Seitenkanälchen werden dekontaminiert. Die organischen Substanzen werden vollständig beseitigt und das Eiweiß in den Dentinkanälchen wird koaguliert.

#### *Präparations-Behandlungen*

Der Laser ersetzt hier nicht nur das Legen von Retraktionsfäden, er erledigt diese Aufgabe wesentlich effektiver, souveräner, schonender und komfortabler als die konventionelle Methode. Die Abformung kann völlig frei von Einblutungen erstellt werden, die Präparationsgrenzen werden deutlicher dargestellt, d. h. das gesamte Laborprozedere und das Behandlungsergebnis fallen qualitativ hochwertiger aus.

#### *Desensibilisierung*

Ein weiterer Anwendungsbereich hochwertiger, sanfter und patientenorientierter Laser-Zahnheilkunde ist die Desensibilisierungsfunktion, die sowohl im Rahmen von Präparationen als auch generell bei Zahn- und Zahnhals-Überempfindlichkeit eingesetzt wird. Durch die Bestrahlung der überempfindlichen Zahnhäse in einem Abstand von ca. 2 mm werden die Dentinkanälchen verschmolzen. Durch diesen Verschluss der Dentintubuli lässt sich die Zahneempfindlichkeit um bis zu 90 % reduzieren.

#### *Laserunterstütztes Bleaching*

Laserlicht beschleunigt den Bleaching-Vorgang deutlich. Das hochintensive Laserlicht des Diodenlasers ist geeignet, den Bleaching-Vorgang durch das hochkonzentrierte Bleaching-Gel wirksam zu unterstützen. So wird es möglich, im Gegensatz zu herkömmlichen Verfahren bereits beim ersten Bleaching-Durchgang eine deutliche Zahnaufhellung zu erreichen, sodass bei geringen Farbanpassungen häufig ein Durchgang ausreicht, der Patient also nur für ein bis zwei Stunden in die Praxis kommen muss, um ein perfektes Ergebnis zu erhalten. Vorteilhaft ist dabei der geringe Zeitaufwand in der Praxis, die geringe Behandlungszeit am jeweiligen Patienten, die reduzierte Lasereinsatzzeit und Exposition und damit das minimierte Risiko von temporären Hypersensibilitäten. Der Behandlungsaufwand beträgt bei einem laserunterstützten Bleaching-Durchgang nur ca. 20 bis

30 Minuten. In der Regel sind zwei bis drei Durchgänge erforderlich.

### **\_\_Weitere Anwendungsgebiete**

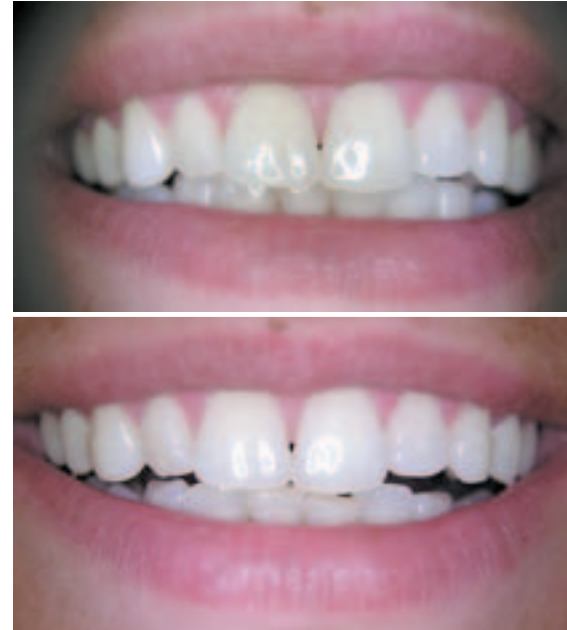Darüber hinaus kann der Diodenlaser „Star“ auch für Geweberetraktionen, in der Chirurgie und der Kariesbehandlung, bei Aphthen und Herpes und vielen anderen Indikationen erfolgreich eingesetzt werden.

### **\_\_Fazit**

Mittlerweile leisten Laser in der Zahnheilkunde so viel, dass ihre ständig steigende Beliebtheit auf Seiten der Patienten und auch der Zahnärzte mehr als berechtigt ist. Durch den Laser findet ein genereller Wandel in der Zahnheilkunde statt, der vermutlich noch lange nicht abgeschlossen sein wird und uns in Zukunft immer faszinierendere Behandlungsmöglichkeiten bieten wird. Die Technologie ist heute schon so weit, dass ein Diodenlaser in vielen Praxen bereits zu einem unentbehrlichen, vielbeschäftigten Helfer geworden ist. \_\_

#### **Laserunterstütztes Bleaching**

Vorher – Nachher.



### **\_\_Autor**

**cosmetic**  
dentistry



#### **Dr. Andreas P. Stenger**

1991–1997 Studium der Zahnmedizin in Mainz und Dresden, 1997–2001 Tätigkeit in zahnärztlichen Praxen mit den Schwerpunkten Prothetik, Chirurgie und Kieferorthopädie in Mannheim,

Trier und Herten, 2001 Niederlassung in eigener Praxis in Essen, Schwerpunktgebiete: Ästhetische und Ganzheitliche Zahnheilkunde, Implantologie und Laserbehandlung

Besondere Fortbildungen in den Bereichen Implantologie, Parodontologie, Kieferorthopädie, Ästhetische Zahnheilkunde, gesteuerte Gewebsregeneration, Kiefergelenksdiagnostik, Funktionsanalyse und Laser. Dr. Andreas P. Stenger hat sich in der Fachpresse in den Bereichen Ästhetische Zahnheilkunde, Implantologie und Laserzahnheilkunde durch zahlreiche Anwenderberichte und Fachveröffentlichungen einen Namen gemacht.

# „Erfolg basiert auf drei Säulen: Können, Glück und Mut“

Autor \_ Dr. Georg Bach

Die Organisatoren der 1. Jahrestagung der Deutschen Gesellschaft für Kosmetische Zahnmedizin (DGKZ) boten einen bunten, spannenden Mix, der alle Themen der ästhetisch orientierten Zahnmedizin umfassend darstellte. Glücklich und bedacht gewählt war der Tagungsort: Das am Kurfürstendamm, in unmittelbarer Nähe zur Kaiser-Wilhelm-Gedächtniskirche gelegene swissôtel bot ein „glänzendes Ambiente“ für einen Kongress, der sich mit Ästhetik, Zeitgeist und Image beschäftigte. Dem Präsidenten der Deutschen Gesellschaft für Kosmetische Zahnmedizin, Dr. Josef Schmidseher, war es vorbehalten, die erste Jahrestagung seiner im vergangenen Jahr gegründeten Fachgesellschaft zu eröffnen.

„Cosmetic Dentistry – Zahnheilkunde des 21. Jahrhunderts“ – dies war Thema und Credo des DGKZ-Präsidenten zugleich. Das Streben nach Schönheit und Jugend müsse als gesellschaftlicher Trend gewertet werden, so Schmidseeder, der seinen persönlichen Paradigmenwechsel von der reparativ orientierten zur kosmetischen Zahnheilkunde längst vollzogen hat. Er wies aber zu Recht auf die zahlreichen Widerstände – vor allem seitens der Hochschulen – gegen die Durchsetzung des „Denkmodells Kosmetische Zahnmedizin“ hin, dessen Zielsetzung der Patient mit besserem Wohlbefinden und mehr dentalem Selbstbewusstsein sei. Kosmetische Zahnmedizin sei ein emotionales Bedürfnis. In diesem Zusammenhang verwies Schmidseeder auf die hohe Bereitschaft der Patientenschaft, in Kosmetische Zahnheilkunde zu investieren.

### „Die Zeit ist reif“

Dr. Martin Jörgens eröffnete mit seinen Ausführungen zu „Cosmetic Dentistry – als Praxiskonzept“ einen Reigen von vier Vorträgen, die dem Auditorium das Rüstzeug, quasi die „hardware“ für die kosmetische Zahnmedizin geben sollte. „Die Zeit ist reif“, dies war der zentrale Ansatz des Referenten, der das Auditorium aufforderte „etwas zu bewegen“ und verkrustete Strukturen aufzugeben. Dabei müsse man über den „Keramikteller hinweg“ zunächst das Gesicht des Patienten als Ganzes sehen. Der heutige Patient erwartet, so Jörgens, dass ihn sein Zahnarzt über Verbesserungsmöglichkeiten der Ästhetik berät. Hier stellte Jörgens einige spektakuläre Patientenfälle (u.a. mit Eigenfettunterspritzung/Facelift/Hautoberflächenbehandlung mit Laser etc.) vor. „Komplexe Behandlungskonzepte in der kosmetischen Zahnmedizin“ – dies war Thema des hessischen Referenten Dr. Horst Mayer. Er stellte als These voran: „Das Ziel bestimmt den Weg.“ Um dies zu erreichen, arbeitet Mayer in einer Praxis, die sich aus verschiedenen Spezialisten (Kieferorthopäde, Parodontologe/Implantologe, Endodontologen, Zahn-techniker) zusammensetzt. Dem „Fahrplan“, den es für jeden Patienten zu erstellen gilt, misst der Referent hohe Bedeutung bei. Bevor man kosmetische Zahnheilkunde anbietet, müssen die Grundpfeiler der Ästhetik erlernt und beherrscht werden.

### Therapie ohne Prophylaxe ist vorprogrammierter Misserfolg

Mit Privatdozent Dr. Stefan Zimmer war es dem DGKZ-Organisationskomitee gelungen, ein erneutes „Referenten-Highlight“ zu verpflichten. Zimmer referierte über eine seiner Königsdisziplinen: „Individualprophylaxe und professionelle Zahnreini-

gung als Grundlage für kosmetische Zahnmedizin.“ Nachdenklich stimmten die Einführungsworte des Referenten, der kritisch den Begriff der Kosmetik hinterleuchtete, schlussendlich aber ausführte, dass Kosmetik und Gesundheit untrennbare Begriffe seien, da Gesundheit eine Kombination aus psychischem, physischem und sozialem Wohlbefinden ist (Ottawa-Definition). „Eine Therapie ohne Prophylaxe ist ein vorprogrammierter Misserfolg“ – diese These zog sich wie ein roter Faden durch das Referat Zimmers. Prophylaxe weckt den Bedarf an höherwertigen Restaurationen, da der Patient mundbewusster wird, dies der Ausblick des Referenten.

Gleich zwei Vorträge – „Moderne Verfahren der Zahnaufhellung“ und „Optimale Ästhetik im Front- und Seitenzahnbereich durch moderne Füllungstherapie“ – hielt der Chef der Abteilung für Konservierende Zahnheilkunde der Charité in Berlin, Prof. Dr. Andrej Kielbassa. Balsam auf die Seelen der Teilnehmerinnen und Teilnehmer goss Kielbassa, indem er ausführte, dass ein Spezialist für ästhetisch-kosmetische Zahnheilkunde kein anderer sei als ein hochqualifizierter Generalist, der alle wichtigen Bereiche der Zahnheilkunde beherrschen müsse: Individualprophylaxe, Füllungstherapie, Parodontologie, zahnärztliche Chirurgie und Implantologie. Kielbassa definierte Kosmetik als Kunst der Verschönerung nach dem jeweils geltenden Schönheitsideal und wies darauf hin, dass der Inhalt der kosmetischen Zahnmedizin durchaus Wandlungen unterworfen sei. Die an der kosmetischen Zahnmedizin geübte Kritik wies Kielbassa zurück. Denn in der kieferorthopädischen und maxillofazialen Therapie würden über 84 Prozent der Indikationsstellungen auf Grund des Wunsches nach Verbesserung der Ästhetik gestellt.

### Bedeutungsverlust des Home-Bleaching

Vorteil der Bleichtherapie sei die Tatsache, dass diese im non-invasiven Bereich liegt, ganz im Gegenteil zu Versorgungsformen wie Veneers und Kronen. Neben Zahn-Hypersensitivitäten und Gingivairritationen käme es beim Bleichen mit Carbamidperoxid, so Kielbassa, zu Nebenwirkungen wie verringerte Abrasionsresistenz, Frakturanfälligkeit und verringerter Adhäsion von Kompositmaterialien. Allen Nebenwirkungen sei jedoch nur eine untergeordnete Bedeutung zuzuordnen. Kielbassa stellte die Vermutung auf, dass das Home-Bleaching in den kommenden Jahren zu Gunsten von over-the-counter-Produkten (unter 6 Prozent Wirkstoffkonzentration) an Bedeutung verlieren wird, gewinnen wird hingegen das In-office- bzw. Power-Bleaching.



Zum Thema „Optimale Ästhetik von Füllungen“ ginge es darum, die Natur in idealer Weise zu kopieren. Dafür müsse sich der Zahnarzt Kenntnisse über Farbwert, Farbsättigung, Farbton sowie Transluzenz aneignen. Auch altersentsprechende Besonderheiten und geschlechtsspezifische Merkmale sollten Beachtung finden. Anhand klinischer Fallbeispiele stellte Professor Kielbassa das von ihm empfohlene Vorgehen Step-by-Step vor. DGKZ-Präsident Schmidseeder hatte mit dem Thema „Ästhetisch orientierte Prothetik – Veneers, Inlays, Kronen und Brücken“ zweifelsfrei sein Lieblingsthema gewählt. Er stellte gängige Keramikmaterialien vor, bemerkte aber: „Es gibt weder das optimale Material, noch die optimale Technik.“ Entscheidend für die Wahl des Materials sei der Stand des Zahnes, der Kaudruck und die zu behandelnde Fläche. Weniger sinnvoll seien Kombinationen von Metall- und Vollkeramik. Auch Folienkronen wurden vom Referenten eher negativ beurteilt. Bei Inlays und Teilkronen empfiehlt Schmidseeder Presskeramik, diese weist erhebliche Vorteile bezüglich der Herstellung, Eingliederung und Haltbarkeit auf. Vorteil von Veneers ist, so Schmidseeder, vor allem die hohe Ästhetik und Haltbarkeit. Misserfolge bei Veneers liegen nach seinen Erfahrungen deutlich unter denen von Kronen.

### Rot-weiße Ästhetik

Mit der Aufnahme des Begriffspaars „rote und weiße Ästhetik“ in die Nomenklatur der Parodontologie wurde ein Paradigmenwechsel in der Therapie von Zahnbetterkrankungen eingeleitet. Stand bis dahin die „Elimination von Zahnfleischtaschen“ als Hauptziel einer Parodontaltherapie im Vordergrund, rückte nunmehr das Bemühen um eine ästhetische Zahn-Zahnfleisch-Relation in den Vordergrund der therapeutischen Bemühungen. An diesem Punkt setzte das Referat von Dr. Hans-Dieter John an. John sprach über „Ästhetisch-kosmetische Parodontalchirurgie“ und vermochte anhand zahlreicher beeindruckender klinischer Fallbeispiele darzustellen, dass die Parodontologie längst ihrer chirurgischen Basis entwachsen und sich zu einer eigenständigen Disziplin entwickelt hat. Gehen Zähne auf Grund parodontaler Defekte verloren,

dann wird es bei implantologischen Lösungen immer ein ästhetisches Problem durch Verlust der vertikalen Dimension geben. Auch in der Parodontaltherapie ist die Kieferorthopädie oftmals integrativer Bestandteil, gerade bei Zähnen mit Rezessionen im Lückenstand ist eine Erzielung eines ästhetischen Ergebnisses nicht möglich. In solchen Fällen wäre eine diskrete Kronenverlängerung an Nachbarzähnen hilfreich. Die Kronenverlängerung ist eines der wichtigsten Hilfsmittel, um Disharmonien im Zahnfleischverlauf auszugleichen. Diese Technik wird leider nach Aussagen Johns viel zu wenig in Deutschland angewandt.

Eine ähnliche Wertung ist für die Implantologie zu geben, auch diese basierte zunächst auf (kiefer)chirurgischen Erkenntnissen, die Incorporation und Osseointegration in den Vordergrund stellten. Auch in der Implantologie hat ein Paradigmenwechsel stattgefunden, hat hier doch ein stark prothetisch orientiertes Denken Einzug gehalten; dies verdeutlichte einmal mehr das Referat von Dr. Ole Richter (Hamburg), der über „Ästhetisch-kosmetisch orientierte Implantologie“ sprach. Breiten Raum nahmen Darstellungen von Produkten und Vorgehensweisen der Firma Nobel Biocare ein. Hier fand vor allem das PROCERA Abutment ausgiebige Erwähnung und Ausführung. Einige Fallbeispiele aus den Bereichen Einzelzahnücke und Sofortimplantation rundeten den Vortrag Richters ab.

### Dentofaziale Ästhetik durch interdisziplinäre Kooperation

Einen interessanten Ansatz interdisziplinärer Zusammenarbeit stellten die beiden Würzburger Privatdozenten Dr. Nezar Watted und Dr. Josip Bill im Rahmen ihres gemeinsamen Vortrages „Ästhetik, Funktion und Stabilität – interdisziplinäre Zusammenarbeit zwischen Kieferorthopädie und -chirurgie für eine optimale dentofaziale Ästhetik“ vor. Anhand faszinierender Fallbeispiele, deren Ergebnisse das Auditorium zu spontanem Zwischenapplaus bewegten, stellten die beiden Referenten den Ablauf einer interdisziplinären Therapie dar: Nach einer Schienenphase mit Ausrichtung der Zahnbögen aufeinander, erfolgt eine präoperative





Modellplanung und anschließend die Wahl der OP-Technik. Dargestellt wurden die sagittale Ramusosteotomie des Unterkiefers, die Le Fort I Osteotomie und kombinierte bimaxilläre Verfahren. Direkt im Anschluss an die OP findet eine orthodontische Nachbehandlung statt, der eine Retentionsphase folgt. DGKZ-Präsident Dr. Josef Schmidseeder resümierte beeindruckt: „Hier wurden neue Menschen geschaffen.“

Ebenfalls ein außergewöhnliches Kongressthema stellte Dr. Georg Bach vor, der über „Lasereinsatz in der ästhetisch-orientierten Parodontalchirurgie“ sprach. Zunächst vermittelte er dem Auditorium die Grundlagen einer Laserchirurgie, die im Rahmen eines ästhetisch-kosmetischen Eingriffes angewandt wird und wies darauf hin, dass sich diese wesentlich von anderen laserchirurgischen Eingriffen unterscheidet. Auf Wirkungen des monochromatischen Lichtes auf das intraorale Gewebe, die bei anderen Indikationen erwünscht oder zumindest akzeptiert werden, wie z.B. Karbonisationseffekte, muss bei der ästhetisch-orientierten Laser-Parodontalchirurgie unbedingt verzichtet werden. Bach wies auf die Wichtigkeit der Beachtung eines Angiosomenkonzeptes hin und stellte anschließend im zweiten Teil seines Beitrages die Wellenlängen vor, die für die ästhetisch orientierte Laser-Parodontalchirurgie geeignet sind: Er:YAG, CO<sub>2</sub>, Nd:YAG und Diode. Resümee des Referenten: Laser können in der ästhetisch-orientierten Parodontalchirurgie in zwei Disziplinen eingesetzt werden – im Rahmen der Dekontamination und für die minimal-invasive Schnittführung.

### Einblick ist die Gesichtschirurgie

„Möglichkeiten und Grenzen der ästhetischen Gesichtschirurgie – Die Stufentherapie der Faltenbehandlung im Gesicht“ betrachtete Dr. Kathrin Ledermann. Die am Bodensee tätige Referentin führte in das für viele ungewohnte Metier ein und stellte Nomenklatur und Therapiemöglichkeiten ausführlich dar. „Was nutzt der schönste operierte Körper, wenn die Zähne nicht stimmen?“ Mit dieser leicht provokanten rhetorischen Frage begründete die Oberärztin der Bodenseeklinik Lindau ihr Interesse

an Kooperation mit Zahnmedizinern. Ledermann stellte im Rahmen ihres Vortrages die verschiedenen Formen der Faltenbehandlung vor. Ziel ihrer Bemühungen ist nicht die Verjüngung des Patienten, sondern ein Ergebnis, das ihm teilweise zurückgibt, was er durch Alter, Schwerkraft und Umwelt verloren hat. Ein brisantes Thema zum Abschluss des ersten Kongresstages: „Cosmetic Dentistry und Recht“. Rechtsanwalt Dr. Thomas Ratajczak hat sich mit zahnärztlichen Belangen vertraut gemacht und stellte klar, dass auch bei Therapien im Rahmen der Cosmetic Dentistry Dienstverträge zwischen Behandler und Patient geschlossen werden, wo zwar eine Haftung für sorgfältige Behandlung, nicht aber für Behandlungserfolg besteht. Da rein kosmetische Eingriffe weder im Rahmen des BEMA abgerechnet werden können, ebenso wenig nach GOZ und GOÄ, ist hier eine Abrechnung nach Pauschalpreisen möglich. Wichtig für den behandelnden Zahnarzt sei die Abgrenzung zwischen Indikation, nicht gegebener Indikation und Kontraindikation einer Therapie. Je weniger der geplante Eingriff indiziert sei, desto höher werden die Anforderungen an eine Risikoaufklärung gestellt. In diesem Zusammenhang wies der Referent auf die Wichtigkeit einer exakten Dokumentation hin.

Nach der Theorie die Praxis – diese Konzeption der Kongressorganisatoren prägte den zweiten Tag des Kongresses. Aus insgesamt 16 angebotenen Workshops konnte jeder Teilnehmer vier wählen und besuchen. Das Workshopangebot reichte von zahntechnischen Themen (Computergestützte Farbbestimmung/CAD/CAM-Prothetik) über Anwendungen ästhetisch-kosmetischer Zahnheilkunde (Veneers, Füllungen, Bleaching), minimalinvasiven Behandlungsmethoden (ästhetische Parodontalchirurgie) bis hin zu psychologischen Gesichtspunkten und Referaten über Dentale Fotografie/Imaging.

Das vielfältige Workshopangebot wurde von den Kongressteilnehmern intensiv genutzt. So konnten am Ende des zweiten Kongresstages die beiden DGKZ-Vorstände Dr. Josef Schmidseeder und Jürgen Isbaner ein überaus positives Resümee ziehen: Die 1. Jahrestagung der Deutschen Gesellschaft für Kosmetische Zahnmedizin war ein voller Erfolg. \_



# Ästhetik im Fokus

**Autor\_ Heike Geibel**

**\_Im Fokus der 1. Jahrestagung der ESED** vom 27. bis 29. Februar 2004 in Barcelona stand natürlich die Ästhetik in der Zahnmedizin. Zirka 250 Teilnehmer aus ganz Europa nahmen die Möglichkeit wahr, hochkarätige, internationale Referenten zu Themen rund um die ästhetische Zahnmedizin des 21. Jahrhunderts zu hören.

In der Eröffnungsrede sprach Dr. Wolfgang Richter, der Präsident der ESED, über die Ziele und die Ausrichtung dieser im letzten Jahr gegründeten Organisation. Die ESED hat sich zum Ziel gesetzt, eine europaweite Informations- und Weiterbildungsplattform für ästhetisch interessierte Zahnärzte zu sein. Er machte klar, dass die ästhetische Zahnmedizin in der Zukunft das Segment mit dem größten Entwicklungspotenzial sein wird. Die materialtechnische und wissenschaftliche Entwicklung bietet immer neue und ästhetischere Behandlungsmöglichkeiten, die es gilt kennen und anwenden zu lernen. Der Patient der Zukunft wird nur für optimale Versorgung, die über das rein Funktionelle hinausgehen, bereit sein, die entsprechenden Honorare zu bezahlen. Heute weiß man, dass ein „schönes Lächeln“ entscheidend für den Gesamteindruck eines Menschen ist. Seinen Patienten ein solches Lächeln zu schenken, sollte, neben allen medizinischen Aspekten, welche sozusagen die selbstverständliche Grundleistung eines jeden Zahnarztes sind, niemals aus dem Fokus des Behandlers gera-

ten. Um diese, über die rein medizinische Grundversorgung hinausgehende Leistung zu erbringen, bedarf es High-End Zahnmedizin. Es bedarf an Wissen und Kenntnis über alle zahnmedizinischen Gebiete wie z.B. Endodontie, Parodontologie, Implantologie, Kieferorthopädie usw. Diese Kenntnisse zu vermitteln und den Blick auch für interdisziplinäre Zusammenarbeit zwischen verschiedenen Behandlern zu öffnen, hat sich die ESED zum Ziel gesetzt.

## 1. Jahrestagung der European Society of Esthetic Dentistry ESED

### **\_Esthetic by emotions**

Neben vielen anderen interessanten Vorträgen war Dr. William Dorfman aus den USA ein echtes Highlight der Veranstaltung. Er stellte neben Fachbeiträgen zu ästhetischen Komposit-

Füllungen, Bleaching und Veneers ein spektakuläres Praxiskonzept vor. Nach ein paar grundlegenden Tipps wie:

- \_ modernes, sauberes Ambiente in der Praxis
  - \_ nur bestes Personal
  - \_ für gute und entspannte Stimmung in der Belegschaft sorgen
  - \_ Anrufen des Patienten am Abend, um sich nach dem Befinden zu erkundigen
  - \_ Bilder aufhängen, die schöne lächelnde Menschen zeigen (keine Sonnenblumen o.ä.)
  - \_ Patienten unbedingt vor und nach der Behandlung professionell fotografieren,
- berichtete er über „Extreme Makeover“. Hierbei han-

delt es sich um eine Fernsehproduktion von ABC, bei der Menschen eine komplette Umwandlung ihres Äußeren, von Make-up, Frisur und Kleidung über zahnmedizinische Veränderungen, wie Bleaching, Veneers usw., bis hin zu Schönheitschirurgischen Eingriffen, wie Veränderungen der Nase, Fettabsaugungen o.ä. gezeigt wird. Dr. Dorfman's Part in dieser Produktion, den zahnmedizinischen Teil, hat er in einigen Filmausschnitten vorgestellt und in beeindruckender Weise gezeigt, welche vor allem auch emotionale Bedeutung eine verbesserte Zahnästhetik für die Menschen hat. Ein Zahnarzt kann Leben verändern, Menschen glücklich machen, ihnen zu beruflichem Erfolg und Partnerschaft verhelfen. In den USA erhält Dr. Dorfman ca. 1.000 Anfragen nach der Ausstrahlung einer Sendung und hat seither monatlich ca. 200 zusätzliche Patienten. Er ist der Meinung, dass dieses Konzept in abgewandelter Form auch für europäische Praxen umsetzbar ist. Man suche sich zwei passende Patienten, deren Behandlung man z.B. in Zusammenarbeit mit einem ästhetischen Chirurgen in Form eines Videotapes dokumentiert. Entweder man arbeitet mit den verschiedenen Medien zusammen, in denen man diese Fälle in Form von Informationsbeiträgen platziert, oder aber man verwendet das Video nur in der eigenen Praxis, z.B. im Wartezimmer. Wichtig ist – keine detaillierten klinischen Bilder zu zeigen. Patienten interessieren sich nur für den Vorher/Nachher-Effekt und den emotionalen Moment, an dem der Patient erstmalig seine neue Optik sieht. Auf diesem Wege sollte es gelingen, eine Vielzahl an neuen Patienten zu gewinnen.

Zu verschiedenen Bereichen der ästhetischen Zahnmedizin, wie z.B. Restauration und Funktion, Ästhetik in der Implantologie, Kunst und visuelle Wahrnehmung in Bezug auf die ästhetische Zahnmedizin, haben Referenten wie David Winkler, DDS (Dänemark/Großbritannien), Luc Dalloca, DMD, CDT (Italien), Michael Magne, MDT (Schweiz), Fred Bergmann, DDS (Deutschland), Ulf Krüger-Janson DDS (Deutschland), Paul Fiechter, MDT (Deutschland), Kim Sperly, DDS (Dänemark), Przemek Seweryniak, CDT (Schweden), Harald Küpper, DDS, PhD (Deutschland), Stellung genommen und hatten mit interessanten Vorträgen maßgeblichen Anteil am Erfolg dieser Veranstaltung.

### Metropole der Moderne

Der Standort Barcelona rundete diesen ersten Jahreskongress der ESED ab und hat zur international positiven Resonanz sicher beigetragen. Diese ausgesprochen schöne Stadt und das hervorragende Hilton-Hotel bot einen dementsprechend „ästhetischen Rahmen“ für diese Veranstaltung. In der Millionenmetropole Barcelona ist Ästhetik und Kunst allorten erlebbar. Künstler wie Miro und Gaudi gaben der Stadt wichtige Impulse. Barcelona ist geprägt von mediterranem Flair, historischer Architektur und modernster urbaner Infrastruktur. Vermeintliche Gegensätze wurden hier in Harmonie vereint. Diese Stadt war auf jeden Fall eine Reise wert und das Meeting der ESED war ein schöner Anlass, neben aller Wissenschaft auch diese wundervolle Stadt kennen zu lernen. \_

#### **Kontakt:**

ESED  
Palaegade 7  
1261 Kopenhagen/Dänemark  
E-Mail: info@esed-online.com  
www.esed-online.com

ANZEIGE



# Probeabo

## 1 Ausgabe kostenlos!

**Faxsendung an 03 41/4 84 74-2 90**

Ja, ich möchte das kostenlose Probeabo beziehen. Bitte liefern Sie mir die nächste Ausgabe frei Haus.

Soweit Sie bis 14 Tage nach Erhalt der kostenfreien Ausgabe keine schriftliche Abbestellung von mir erhalten, möchte ich die cosmetic dentistry im Jahresabonnement zum Preis von 35 EUR\* / Jahr beziehen. Das Abonnement verlängert sich automatisch um ein weiteres Jahr, wenn es nicht sechs Wochen vor Ablauf des Bezugszeitraumes schriftlich gekündigt wird (Poststempel genügt).

Vorname: \_\_\_\_\_ Name: \_\_\_\_\_

Straße: \_\_\_\_\_ PLZ/Ort: \_\_\_\_\_

Telefon/Fax: \_\_\_\_\_ E-Mail: \_\_\_\_\_

Unterschrift **X** \_\_\_\_\_

Widerrufsbelehrung: Den Auftrag kann ich ohne Begründung innerhalb von 14 Tagen ab Bestellung bei der OEMUS MEDIA AG, Holbeinstr. 29, 04229 Leipzig schriftlich widerrufen. Rechtzeitige Absendung genügt.

Unterschrift **X** \_\_\_\_\_

Oemus Media AG  
Holbeinstr. 29  
04229 Leipzig  
Tel.: 03 41/4 84 74-0

Erscheinungsweise: 4 x jährlich  
Abopreis: 35,00 €  
Einzelheftpreis: 10,00 €  
\*Preise zzgl. Versandkosten + gesetzl. MwSt.

cd 2/04

# www.DGKZ.com ab sofort im Netz

Ab sofort ist die Deutsche Gesellschaft für Kosmetische Zahnmedizin mit eigener Homepage im Internet zu finden. Unter: www.DGKZ.com erhält man umfangreiche Informationen rund um das

Thema „Kosmetische Zahnmedizin“. Auf dieser klar gegliederten Homepage kann sich jeder Anwender sehr leicht orientieren und mit nur wenigen „Klicks“ die gewünschte Information finden. Vier Links (siehe unten) führen schnell und einfach ans Ziel.



## Wir über uns

Die Gesellschaft stellt sich vor. Man findet Kontaktadressen, die Mitgliederliste, kann sich die Satzung oder auch einen Mitgliedsantrag herunterladen.

## Publikationen

Die „cosmetic dentistry“ ist das offizielle Organ der DGKZ. Ab sofort kann man sich die aktuelle Ausgabe der „cd“ auf der DGKZ-Homepage anschauen. Darüber hinaus besteht die Möglichkeit im Archiv interessante Beiträge früherer Ausgaben nachzulesen. Nach Themen gegliedert findet man hier sehr schnell z.B. einen Beitrag zum Thema „Recht“ oder „Abrechnung“. Natürlich ist es möglich übers Netz ein Abo zu bestellen oder auch über den „Leserservice“ Kontakt zur Redaktion aufzunehmen. Wer Lust hat selber einen Beitrag in der „cd“ zu veröffentlichen, schaut einfach mal unter Autoren-Service nach.



## Fortbildung

Hier findet man Fortbildungsangebote zu fast allen Fachgebieten der Zahnmedizin. Egal ob der Interessenschwerpunkt auf Implantologie, Dentalhygiene, Laser, Praxis-Management oder anderen Themen liegt – man findet, nach Fachgebieten gegliedert, Termine, Programme, Anmelde-möglichkeiten und weitere Infos zu allen Veranstaltungen.

## Patienteninformation

Auch Patienten haben die Möglichkeit interessante Informationen auf dieser Homepage zu finden. Die verschiedenen Therapiemöglichkeiten, wie z.B. Bleaching, Veneers, Implantate, Kieferorthopädie, professionelle Zahnreinigung und vieles mehr, sind anschaulich bebildert und erklärt. Die DGKZ-Homepage bietet neben klaren, anwenderfreundlichen Strukturen auch eine sehr ästhetische Optik. Schauen Sie einfach mal rein!

ANZEIGE

## Frontzahnästhetik im Fokus



**2. Jahrestagung  
der Deutschen Gesellschaft für  
Kosmetische Zahnmedizin**

**11./12. März 2005**  
\_ Renaissance Hotel, Salzburg



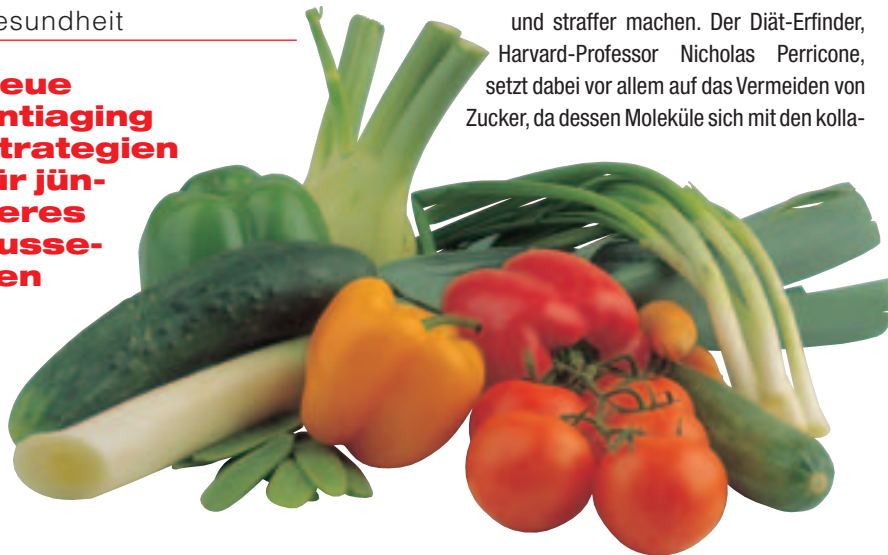Salzburg



# News und Tipps

## Gesundheit

### Neue Antiaging Strategien für jüngeres Aussehen



und straffer machen. Der Diät-Erfinder, Harvard-Professor Nicholas Perricone, setzt dabei vor allem auf das Vermeiden von Zucker, da dessen Moleküle sich mit den kolla-

Mit immer feineren Strategien versuchen Wissenschaftler und Beauty-Experten den Alterungsprozess zu verlangsamen und die biologische Uhr auszutricksen. Hier fünf neue Methoden:

Erst kürzlich ist es Schweizer Wissenschaftlern gelungen, den zellulären Energie-Stoffwechsel zu entschlüsseln. Sie entdeckten, dass Creatin die Energiezufuhr in den Körperzellen steuert und viel Energie speichern kann. Ob die Haut glatt bleibt, hängt wesentlich von diesem Aminosäure-Abkömmling ab. Mit dem Alter sinkt jedoch der Creatin-Gehalt der Zellen. Jetzt sind erste Creatin-Kosmetikprodukte auf dem Markt. Besonders viel Creatin steckt auch in Fisch und Fleisch.

„Perricone“ heißt eine neue Erfolgsdiät aus den USA, die nichts mit Abnehmen zu tun hat. Eine spezielle Ernährung soll die Haut in kurzer Zeit glatter

genen Fasern verbinden, was zu Falten führt. Grünes Licht gibt er für frische Früchte, viel fettem Fisch und Gemüse.

Als „sanftes Lifting“ wird die Methode „Christal Clear“ bezeichnet. Dahinter verbirgt sich eine neue Art der „Mikrodermabrasion“, wie das hauchfeine Abschleifen der obersten Hornschicht der Haut genannt wird. Nur Kosmetikerinnen dürfen die dreistufige Behandlung mit einem Spezialgerät vornehmen.

„Beautytox“ heißt eine neue Alternative zu Botox-Spritzen oder Gesichtslifting, die ohne Spritzen auskommt. Während der Behandlung werden entlang der Falten ungiftige Pflegesubstanzen wie Eiweiß, Pflanzenhormone, Vitamine und das Molekül Matrixyl unter Sauerstoffdruck in die Haut „ge-

schossen“. Dazu wurde ein spezielles Gerät entwickelt.

„Face Rebirthing“ ist der Name einer neuen Masagetechnik gegen fahle Haut, Fältchen und verspannte Mimik. Dabei „öffnet“ die Therapeutin mit schwingenden Achter-Bewegungen alle Meridiane von Kopf bis Fuß, damit Energien frei fließen können. Dann werden Augen, Wangen und Hals massiert. Die 90-minütige Behandlung kostet 116 Euro.

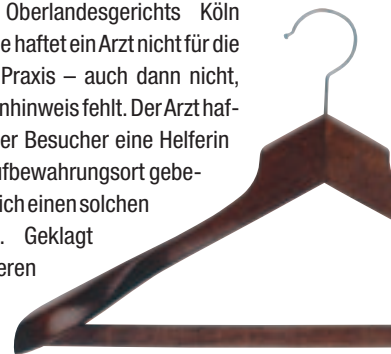Quelle: FÜR SIE

## Recht

### Arzt haftet nicht für Garderobe

Einem Urteil des Oberlandesgerichts Köln (Az.: 5 U 63/97) zufolge haftet ein Arzt nicht für die Garderobe in seiner Praxis – auch dann nicht, wenn der übliche Warnhinweis fehlt. Der Arzt haftet nur dann, wenn der Besucher eine Helferin um einen sicheren Aufbewahrungsort gebeten hat und ausdrücklich einen solchen zugewiesen bekam. Geklagt hatte eine Frau, deren Pelz in der Praxis gestohlen wurde. Das Gericht meinte, dass sie auf das teure Stück eben besser hätte aufpassen müssen. Den Original-Artikel lesen Sie unter:

<http://www.aerztlichepraxis.de/db/show-news/1071575527/1/1/news.html>



## Recht

### Arztbesuch im Internet vereinbaren

Zum Arzt gehen müssen Patienten nach wie vor selbst, aber den Termin dazu können sie jetzt komfortabel rund um die Uhr über das Internet vereinbaren.

Kein anderes Medium hat sich so schnell entwickelt wie das Internet. Über 50% der Erwachsenen in Deutschland sind mittlerweile im Netz. Homebanking hat einen festen Stellenwert eingenommen und Auto-, Immobilien- und Stellenanzeigen finden sich immer mehr in großen deutschlandweiten Internetbörsen. Das Internet schafft mit sei-

nem weltumspannenden Kommunikationsnetzwerk neue technologische Möglichkeiten für Geschäftsprozesse in allen Lebensbereichen.

Terminland nutzt diese neuen Kommunikationsmöglichkeiten für die Terminvereinbarung zwischen Arzt und Patient. Über [www.Terminland.de](http://www.Terminland.de) können Patienten ganz einfach und bequem einen Arzttermin vereinbaren – rund um die Uhr, sieben Tage in der Woche. Patienten können so ihren Arztbesuch planen, wenn sie Zeit haben. Sie können sich bei der



Terminauswahl mögliche Alternativtermine in Ruhe ansehen und dann den passenden Termin auswählen.

Die bekannte Frage „Passt es Ihnen eher vormittags oder nachmittags?“ könnte somit bald der Vergangenheit angehören. Ebenso endlose Telefonwarteschleifen, Besetzzeichen oder die freundliche Stimme des Anrufbeantworters „Sie rufen außerhalb unserer

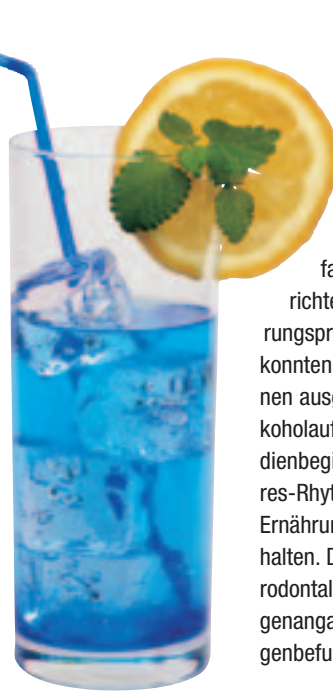Sprechstunde an ...“.

Originaltext: Schulz & Löw Consulting GmbH, Wiesbaden

Gesundheit

**Alkohol kann das Zahnfleisch schädigen**

Diese Studie hat einen positiven Zusammenhang zwischen Alkoholaufnahme und Parodontitis gefunden. Dabei zeigten Männer, die Alkohol konsumieren, ein 18–27 % höheres Krankheitsrisiko als Abstinenzler. Die Ergebnisse stammen aus einer 1986 begonnenen Health Professionals Follow-up Study (USA) an 51.529 männlichen Angehörigen des Gesundheitswesens (ein-



schließlich Zahnärzten) im Alter von 40–75 Jahren. Nach Ausschluss aller, die schon zu Beginn über Parodontitis, Herzinfarkt oder Schlaganfall berichteten, oder deren Ernährungsprotokoll lückenhaft war, konnten Daten von 39.461 Personen ausgewertet werden. Die Alkoholaufnahme wurde zum Studienbeginn und später im 4-Jahres-Rhythmus mit Hilfe eines Ernährungs-Fragebogens festgehalten. Die Beschreibung der parodontalen Situation beruht auf Eigenangaben, verglichen mit Röntgenbefunden. Multivariate Analy-

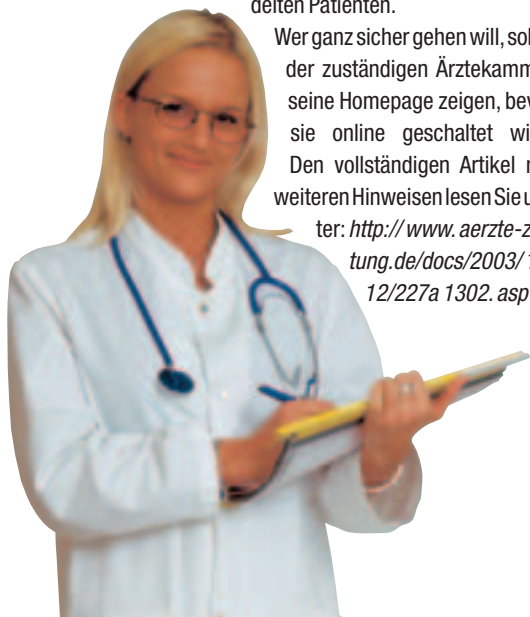sen wurden für Alter, Rauchen, Diabetes, Body-Maß-Index, körperliche Aktivitäten, Zeit und Kalorienaufnahme durchgeführt. In den 406.160 Mannjahren der Studie traten 2.125 Fälle von Parodontitis auf. Es ergab sich kein klares Beziehungsmuster zwischen speziellen Getränken und Parodontitis: eine leichte Erhöhung des Risikos durch Rotwein war nicht signifikant. Insgesamt konsumierten die Personen von minimal 0,1–4,9 g Alkohol/Tag bis zu maximal über 30 g/Tag. Die Wirkung wird zurückgeführt auf eine Funktionsbeeinträchtigung der Neutrophilen, Makrophagen und der T-Zellen – mit der Folge einer höheren Infektionsneigung. Die Ergebnisse legen nahe, dass Alkoholkonsum ein unabhängiger variabler Risikofaktor für Parodontitis sein könnte. *Quelle: Pitiphat, W., Merchant, A.T., Rimm, E.B. et al.: Alcohol consumption increases periodontitis risk. J Dent Res 82, 509–153 (2003)*

Recht

**Arztfotos im Netz**

Wie darf sich ein Arzt fotografisch im Internet darstellen? Die „Ärzte Zeitung“ beschreibt in einem Hintergrundartikel die Spielregeln:  
 –Auf einem Gemeinschaftsfoto („Das Praxisteam stellt sich vor“) dürfen Sie in Berufskleidung (Kittel) erscheinen. Allerdings dürfen keine medizinischen Geräte zu sehen sein. Außerdem muss das Foto strikt von Seiten getrennt werden, die medizinische Verfahren und Leistungsangebote beschreiben.  
 –Keinesfalls dürfen Sie sich in Berufsbekleidung bei der Behandlung eines Patienten zeigen.  
 –Tabu sind auch Vorher/Nacher-Bilder von behandelten Patienten.

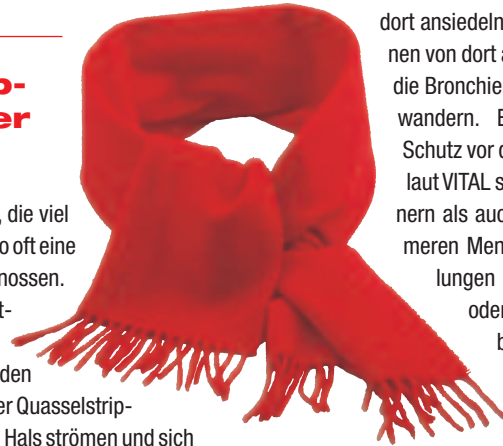Wer ganz sicher gehen will, sollte der zuständigen Ärztekammer seine Homepage zeigen, bevor sie online geschaltet wird. Den vollständigen Artikel mit weiteren Hinweisen lesen Sie unter: <http://www.aerzte-zeitung.de/docs/2003/12/12/227a.1302.asp>



Gesundheit

**Quasselstrippen sind öfter erkältet**

Hamburg (ots) – Menschen, die viel reden, bekommen doppelt so oft eine Erkältung wie ruhige Zeitgenossen. Nach einem Bericht der Zeitschrift VITAL ist der Grund dafür, dass durch den redselig geöffneten Mund der Quasselstrippen jede Menge Viren in den Hals strömen und sich



dort ansiedeln. Die Erreger können von dort aus auch weiter in die Bronchien oder in die Nase wandern. Einen wirksamen Schutz vor den Keimen bieten laut VITAL sowohl bei Vielrednern als auch bei schweigsameren Menschen Nasenspülungen mit „Emser Salz“ oder Gurgeln mit Salbeitee. *Quelle: VITAL – Jahreszeiten Verlag*

ANZEIGE

PREISWERT DIREKT VOM DEUTSCHEN HERSTELLER

**Bleaching**

<ul style="list-style-type: none"> <li>Bio Bleach soft Folie, 120 x 1 mm, 1 Stück € 0,99</li> <li>Home Bleachinggel 10% 3 ml ab € 3,95</li> <li>Patientenrat 10% € 19,95</li> <li>Home Bleachinggel 15% 3 ml ab € 7,45</li> <li>Patientenrat 15% € 30,45</li> </ul>	<ul style="list-style-type: none"> <li>Office Bleachinggel 20% 3 ml ab € 7,95</li> <li>Quick Bleachinggel 30% 3 ml € 11,95</li> <li>Walking Bleach Set € 8,95</li> <li>Workposter 44 x 60 cm € 3,95</li> <li>Marketing Starterpaket (s. Abb.) € 17,95</li> <li>Patientenbroschüre 100 Stück € 2,75</li> <li>Praxis zugl. MwSt.</li> </ul>
---	---

FREE-Phone: 0800-2 58 36 49 - FREE-Fax: 0800-2 58 33 29  
[www.bleachingoil.com](http://www.bleachingoil.com) | Versand in 10 Minuten • Bestellungen ab sofort • Versand in 10 Minuten

# Kosmetische Parodontalchirurgie

**Autor** \_ Dr. Josef Schmidseider

\_Für Sie gelesen



**Dr. Josef Schmidseider liest für Sie** in internationalen Publikationen, sammelt Informationen und bereitet sie für Sie auf. Dies ist die ideale Form, sich schnell und effizient auf den aktuellen Stand zu bringen.

**\_Pontoriero** und **Carnevale** haben eine 12-Monats-Studie zur chirurgischen Kronenverlängerung veröffentlicht (J. Periodontology, 28:910–6). Nach 12 Monaten wurden die Ergebnisse einer chirurgischen Kronenverlängerung an 84 Zähnen bei 30 Patienten untersucht. Bei all diesen Patienten wurde ein apikaler Verschiebelappen in Verbindung mit einer Knochenresektion durchgeführt. Ziel dieser Therapie war es, für restaurative Maßnahmen eine größere klinische Kronenlänge zu erreichen.

Die Lappen wurden so reponiert, dass der vestibuläre Lappen am Knochenrand, oder etwas darunter, wieder vernäht wurde, lingual wurde der interdentale Knochen nicht bedeckt. Die durchschnittliche Knochenreduktion war 1,0 mm. Nach 12 Monaten lag die Gingivagrenze  $3,2 \pm 0,8$  mm koronal. Einen großen Unterschied gab es zwischen den Patienten, die eine dicke oder eher dünne Gingiva hatten. Patienten mit dicker Gingiva hatten bukkal 0,5 mm und approximal 0,8 mm mehr Gingiva als Patienten mit dünner Gingiva.

**Schlussfolgerung:** Diese Studie zeigt die Bedeutung der biologischen Breite. Diese sollte etwa 3 mm von der Knochenkante bis zum Gingivasaum betragen.

## \_Regenerative Techniken

**Machtei** hat den Effekt von frei liegenden Membranen auf das Ergebnis einer regenerativen Maßnahme studiert (J. Periodontology 72:1535–44). Hierbei handelt es sich um eine Meta-Analyse. Untersucht wurden freiliegende Membranen an Klasse-II-Furkationsdefekten, bei dreiwandigen Knochendefekten und um Implantate.

**Ergebnis der Studie:** Freiliegende Membranen während der Heilphase haben einen größeren negativen Effekt bei Implantaten, aber einen relativ geringen negativen Effekt bei natürlichen Zähnen.

**Froum, Weinberg, Rosenberg** und **Tarnow** untersuchten den Einfluss von Schmelz-Matrix-Derivaten (z.B. Emdogain) auf das Ergebnis einer modifizierten Widman-Lappenoperation bei der parodontalen Behandlung dreiwandiger Knochentaschen (J. Periodontology 72:25–34). Es wurden 23 Patienten untersucht, die mindestens zwei Knochendefekte hatten. Insgesamt wurden 53 Knochendefekte mit Lappenoperation plus Schmelz-Matrix-Derivaten

und 31 Defekte nur mit Lappen-OPs behandelt. Es ist wichtig, dass es sich hier um eine Split-Mouth-Studie handelt. Das heißt, dass in einem Patienten zwei verschiedene Behandlungsmethoden durchgeführt wurden. Jeder Patient war so seine eigene Kontrollgruppe.

**Ergebnis:** Schmelz-Matrix-Derivate (SMD) hatten einen überaus positiven Effekt. Die durchschnittliche Taschenreduktion war 2,7 mm größer, der klinische Attachment-Level war 1,5 mm höher und der durchschnittliche Knochengesinn war 2,4 mm größer bei Lappen-OP plus SMD als Lappen-OP ohne SMD. Diese Ergebnisse wurden 12 Monate nach dem Eingriff bei einem Reentry festgestellt. Vor allem bei der Behandlung von tiefen Taschen ist die Benutzung von SMD angezeigt. Die Autoren sind der Meinung, dass tiefe Knochentaschen mit SMD besser behandelt werden können als mit GBR-Techniken, mit Knochenersatz und/ohne Membranen.

**Wichtig:** In dieser Studie wurden nur dreiwandige Knochendefekte behandelt. Die Übertragung dieser Ergebnisse auf Furkationsdefekte, horizontalen Knochenabbau und andere parodontale Defekte ist deshalb nicht angebracht.

**Sculean, Blaes et al.** (J. Periodontology, 72:190–195) stellten die Frage, ob es nicht besser sei, zusätzlich zur Behandlung mit Lappen-OPs und SMD noch Antibiotika zu verschreiben. 34 Patienten mit mindestens einer tiefen Knochentasche wurden entweder mit Lappen-OP plus SMD oder Lappen-OP plus EMD plus Antibiotika behandelt. Bei den Antibiotika handelte es sich um 3-mal tägl. Amoxicillin und Metronidazol.

**Ergebnis:** Es wurde kein Unterschied zwischen beiden Gruppen gefunden. Laut dieser Studie ist es nicht erforderlich, dass nach Lappen-OP und EMD-Behandlung routinemäßige Gabe von Antibiotika nicht erforderlich ist.

**Rupprecht, Horning** und **Towle** (J. Periodontology 72:1443–1450) stellten fest, dass Klasse-III-Furkationsdefekte nicht mit Kalziumhydroxidzementen behandelt werden können. Bei 9 Klasse-III-Defekten an unteren Molaren wurden 6 Defekte mit Kalziumhydroxidzementen und einem koronalen Verschiebelappen behandelt. Die Wurzeln wurden vorweg geglättet und mit Zitronensäure konditioniert. An drei Defekten wurde die gleiche Behandlung durch-



geführt, allerdings kein Kalziumhydroxidzement benutzt.

**Ergebnis:** Ein Reentry nach neun Monaten zeigte, dass Kalziumhydroxidzemente keinen positiven Einfluss bei diesen Defekten haben.

**Majzoub et al.** untersuchten histologisch die Resultate nach Bindegewebstransplantaten bei Rezessionsdeckungen (J. Periodontology 72:1607–1615). Nach der Rezessionsdeckung mit Bindegewebstransplantaten von oberen ersten Prämolaren wurden die Zähne 12 Monate nach dem Eingriff aus kieferorthopädischen Gründen im Block extrahiert.

**Ergebnis:** Die Histologie des entnommenen Blocks zeigte eine lange epitheliale Anlagerung im Bereich der früheren Rezession. Minimale Bildung von neuem Wurzelzement wurde sichtbar.

**Goldstein, Boyan et al.** (J. clin. Periodontology 28: 657–662) stellten dieselbe Frage wie Majzoub et al. Sie benutzten 1,5 mm dicke Bindegewebstransplantate mit palatinalen Periost.

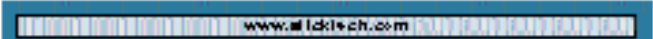
**Ergebnis:** Die Taschentiefe und das bindegewebige Attachment war im Schnitt 1,7 mm. Darunter lagen 0,7 mm neues Bindegewebe mit neuem Zement. Neuer Knochen und neue parodontale Fasern konnten gefunden werden. Insgesamt wurde der Attachmentlevel um 3,9 mm verbessert. Dies spricht für sich: Ein großartiges Ergebnis.

**Cordioli et al.** (J. Periodontology 72:1470–1476) verglichen zwei verschiedene Techniken der Rezessionsdeckung. Es handelt sich um die Rezessionsdeckung mit Bindegewebstransplantaten entweder in Verbindung mit einem koronalen Verschiebelappen (Langer-Technik) oder mit der Envelopetechnik (Raetzke-Technik).

**Ergebnis:** Bei jeweils 10 Patienten und 30 Rezessionen konnten sie keinen klinisch signifikanten Unterschied im Grad der Rezessionsdeckung (90% und 95%) entdecken. Allerdings verbesserte sich der vertikale Anteil der keratinisierten Gingiva bei der Envelopetechnik signifikant und nur wenig beim koronalen Verschiebelappen.

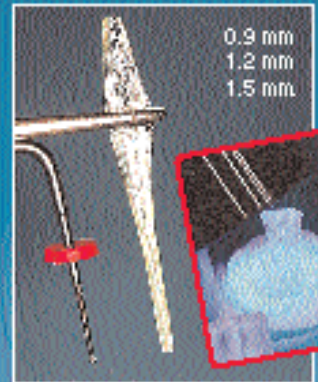

**Aichelmann-Reidy, Yukna, et al.** (J. Periodontology 72:998–1005) verglichen das Ergebnis der Rezessionsdeckung mit Bindegewebstransplantaten und Alloderm. Alloderm ist eine zellfreie Bindegewebsmatrix der Haut. Es wurden 22 Patienten behandelt, die jeweils zwei ähnliche Rezessionen hatten, die beide größer als 2 mm waren. Die Wurzeloberflächen der beiden Defekte wurden geglättet, die eine bekam Alloderm, die andere ein Bindegewebstransplantat.

**Ergebnis:** Beide Methoden erreichten ein gleich hohes Maß an Rezessionsdeckung und an neuer keratinisierter Gingiva. Die Unterschiede waren klinisch und statistisch unerheblich. Die Patienten waren der Meinung, dass mit Alloderm ein kosmetisch schöneres Ergebnis erreicht wurde.



# everStick® Post

der erste „individuelle“ Glasfaserstift  
kann nach Bedarf angepaßt werden



PMMA-beschichtete und in lichthärtendes Komposit eingebettete formbare Glasfaserbündel in 3 Stift-Durchmessern.

Leicht an jede Kanalform adaptierbar. Formen und anpassen, aushärten, zementieren und abbauen. Aufbau, Stift und Dentin verbinden sich chemisch = eine spaltfreie Restauration mit höchster Retention.

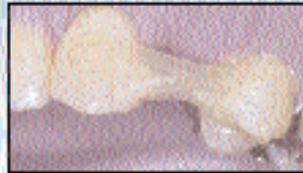
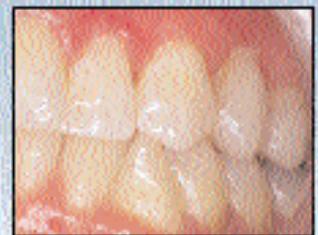
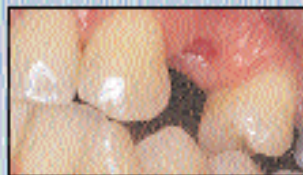## everStick® Verstärkungsfasern

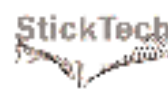Können nicht nur als Wurzelstifte verwendet werden. Sie dienen auch als Verstärkung und Gerüst für intraorale Komposit-Brücken, laborgefertigte Brücken- und Kleberrestorationen oder auch zur Verstärkung von Provisorien.

everStick® Post kann mit everStick® C & B Faserbündeln kombiniert werden.

Daneben steht mit everStick® HET auch ein Material zur Verstärkung von Kronengerüsten und mit everStick® PER 10 eine Sicherungsfaser für gelockerte Zähne zur Verfügung.



Fordern Sie noch heute unsere everStick® Broschüre an, die Ihnen die unglaublichen Möglichkeiten von everStick® erläutert!



GERD LOSER & CO GMBH · VERTRIEB VON DENTALPRODUKTEN  
POSTFACH 10 08 29, D-51308 LEVERKUSEN  
TELEFON: 0 21 71 / 70 66 70, FAX: 0 21 71 / 70 66 66  
e-mail: info@Loser.de

**Novaes, Grisi et al.** (J. Periodontology 72:1477–1484) verglichen ebenfalls Alloderm und Bindege-  
webstransplantate zur Rezessionsdeckung. Sie ma-  
ßen ebenfalls die Taschentiefe, den klinischen At-  
tachmentlevel, die Wurzelfreilegung und die verti-  
kale Menge an keratinisierter Gingiva drei und sechs  
Monate nach der Rezessionsdeckung.

*Ergebnis:* Auch sie kamen zu dem Ergebnis: Kein  
Unterschied. Diese beiden unabhängigen Studien  
zeigen, dass Alloderm ein Ersatz für subepitheliales  
Bindegewebe sein kann.

**Harris** (J. Periodontology 72:932–938) wollte wis-  
sen, was ist für eine Vestibulumplastik besser: Das  
Schleimhauttransplantat, das subepitheliale Binde-  
gewebstransplantat oder Alloderm. 45 Patienten  
wurden mit den unterschiedlichen Methoden be-  
handelt.

*Ergebnis:* Alle drei Methoden erreichten eine Vergrö-  
ßerung der keratinisierten Gingiva um 3,6–4,1 mm.  
Es gab keine statistischen Unterschiede.

**Batista et al.** (J. Periodontology 72:265–273) zeig-  
ten, dass Alloderm auch zur Korrektur von Kammde-  
fekten geeignet ist. Er behandelte 18 Kammdefekte  
an Frontzähnen mit Alloderm.

*Ergebnis:* Der horizontale Gewebeaufbau war nach  
drei Monaten 1,75 mm und die Schrumpfung war zu  
diesem Zeitpunkt 1,20 mm. Dieses Ergebnis verän-  
derte sich in den folgenden drei Monaten nicht mehr.  
Alloderm war biokompatibel und erreichte ein kos-  
metisch positives Resultat. Es gab keine Infektionen  
oder postoperative Schmerzen. Selbst freiliegendes  
Alloderm wurde in den ersten 21 Tagen nach OP von  
Gingiva bedeckt.

**Schätzle, Land et al.** untersuchten den Einfluss von

Restaurationsrändern auf die Gingiva. Eine Studie  
über 26 Jahre!

*Ergebnis:* Subgingivale Kronenränder führen in allen  
Fällen zum Verlust von klinischem Attachment.  
Selbst bei „perfekten“ Kronenrändern wird der At-  
tachmentverlust nach ein bis drei Jahren messbar.  
Eigener Kommentar: Bevorzugen Sie Veneers oder  
keramische Teilkronen, wann immer möglich. Wenn  
Sie Kronen an Frontzähnen und Prämolaren machen  
müssen, dann wählen Sie im sichtbaren Bereich Ker-  
amikschultern.


Eine weitere Studie vergleicht die Behandlung von  
Rezessionen mit kollagenen Membranen und einem  
koronalem Verschiebelappen (Lee, Kim et al., J Peri-  
odontol. 73:1412–1418). Die histologische Studie  
wurde an Hunden durchgeführt. Mit beiden Techni-  
ken war es möglich Rezessionen zu decken. Nach 16  
Wochen konnte die Histologie zeigen, dass beide  
Methoden zur Bildung von neuem Zement, neuem  
Knochen und Bindegewebe führten. Unter den kol-  
lagenen Membranen bildete sich statisch signifikant  
mehr Bindegewebe als unter dem koronalen Ver-  
schiebelappen.

**Paolantonio** (J Periodontol. 73:53–62) verglich die  
Rezessionsdeckung mit einem Bindegewebstrans-  
plantat, das mit einem doppelten Papillalappen be-  
deckt wurde, GTR mit einer bilaminären bioresor-  
bierbaren Membran und GTR mit Hydroxyapatit, be-  
deckt mit einer kollagenen Membran. Es gab keinen  
Unterschied bei dem Grad der Rezessionsdeckung  
oder bei der Menge der neuen keratinisierten Gin-  
giva. Jedoch führte die Technik mit dem Bindege-  
webstransplantat und die Technik GBR mit Hydroxy-  
apatit und Membran zu einer dickeren Gingiva. \_

## Viva Italia!

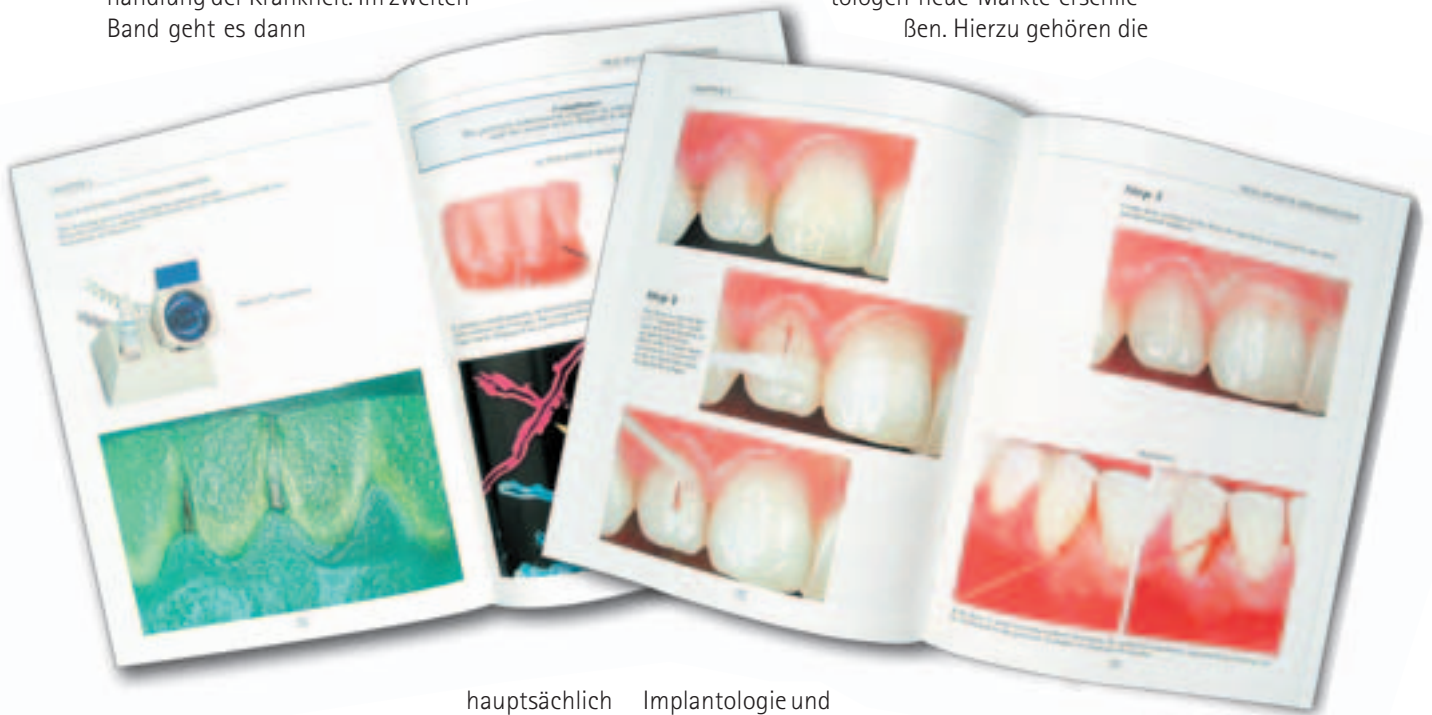**Autor\_** Dr. Josef Schmidseeder

**\_Der Autor ist seit 1985** niedergelassener Paro-  
dontologe in Florenz. Ähnlich wie Lorenzo Vanini  
hat er etwas Einzigartiges geschafft: ein mehr als  
600-seitiges Standardwerk der Parodontologie  
mit einzigartigen Abbildungen und Illustrationen.  
Jeder, der in einer Praxis arbeitet, weiß, wie schwie-  
rig es ist, ständig zu fotografieren und unter den  
vielen unterschiedlichen Fällen dann ausreichend  
exemplarisches Bildmaterial auswählen zu könn-  
en. Hochschullehrer mit großen Abteilungen tun  
sich damit erheblich leichter. Wer ein paar Dutzend  
akademische Mitarbeiter sein eigen nennt, die sich  
alle profilieren möchten und müssen, dem wird es



nicht schwer fallen, aus einer großen Bildarchivmenge die richtigen Fälle auszuwählen. Meine parodontale Ausbildung habe ich 1976 bis 1980 bei Ramfjord in Ann Arbor erhalten. Das Thema der Parodontologie dieser Zeit war: Root planing, mit und ohne Flap, orale Hygiene und Recall. Heute ist es Plastic Oral Surgery, GTR und GBR. Der erste Band dieses Werkes beschäftigt sich mit der klassischen Parodontologie, mit der Behandlung der Krankheit. Im zweiten Band geht es dann

hauptsächlich um Plastic Oral Surgery. Es werden alle Techniken beschrieben, beginnend mit der chirurgischen Kronenverlängerung, der präprothetischen Parodontalchirurgie, bis zu den diversen Methoden der Rezessionsdeckung mit dem koronalen Verschiebelappen, den lateralen Verschiebelappen, dem doppelten Papillalappen, dem Semilunarappen, und das alles mit und ohne Gingiva-transplantat, Membranen und Knochenaufbauten. Die Parodontologie hat sich grundlegend gewandelt. Heute gibt es nicht nur neue Techniken, sondern auch neue Grundlagen, wie man das Fach sieht. In der Behandlung der Krankheit spielt die Bakteriologie eine immer größer werdende Rolle. Sehr schön zeigt der Autor diese Zusammenhänge auf. Seit ca. zehn Jahren gibt es Möglichkeiten der Gewebegeneration und der Knochengeneration. Schmelz-Matrix-Proteine, die auf die Wurzel aufgetragen werden, führen zu einem Reattachment der Gingiva. Alles Techniken, die während meiner Ausbildung unbekannt waren. In Bartoluccis Werk werden diese Techniken so beschrieben, dass sie einfach nachvollziehbar sind. Ein weiterer entscheidender Wandel in der Parodontologie ist der signifikante Rückgang der Krankheit. Während es noch vor wenigen Jahrzehnten Schicksal war, die Zähne im Alter zu verlieren, so gab es in meiner Praxis in diesem Jahr noch keine einzige totale Prothese. Die Menschen erhalten ihre Zähne bis in das hohe Alter. Dies führt zu neuen Behandlungsmöglichkeiten und Techniken. Eine Folge des Rückgangs der Krankheit ist, dass die Parodontologen neue Märkte erschließen. Hierzu gehören die



hauptsächlich um Plastic Oral Surgery. Es werden alle Techniken beschrieben, beginnend mit der chirurgischen Kronenverlängerung, der präprothetischen Parodontalchirurgie, bis zu den diversen Methoden der Rezessionsdeckung mit dem koronalen Verschiebelappen, den lateralen Verschiebelappen, dem doppelten Papillalappen, dem Semilunarappen, und das alles mit und ohne Gingiva-transplantat, Membranen und Knochenaufbauten.

Die Parodontologie hat sich grundlegend gewandelt. Heute gibt es nicht nur neue Techniken, sondern auch neue Grundlagen, wie man das Fach sieht. In der Behandlung der Krankheit spielt die Bakteriologie eine immer größer werdende Rolle. Sehr schön zeigt der Autor diese Zusammenhänge auf.

Seit ca. zehn Jahren gibt es Möglichkeiten der Gewebegeneration und der Knochengeneration. Schmelz-Matrix-Proteine, die auf die Wurzel aufgetragen werden, führen zu einem Reattachment der Gingiva. Alles Techniken, die während meiner Ausbildung unbekannt waren. In Bartoluccis Werk werden diese Techniken so beschrieben, dass sie einfach nachvollziehbar sind.

Ein weiterer entscheidender Wandel in der Parodontologie ist der signifikante Rückgang der Krankheit. Während es noch vor wenigen Jahrzehnten Schicksal war, die Zähne im Alter zu verlieren, so gab es in meiner Praxis in diesem Jahr noch keine einzige totale Prothese. Die Menschen erhalten ihre Zähne bis in das hohe Alter. Dies führt zu neuen Behandlungsmöglichkeiten und Techniken. Eine Folge des Rückgangs der Krankheit ist, dass die Parodontologen neue Märkte erschließen. Hierzu gehören die

hauptsächlich um Plastic Oral Surgery. Es werden alle Techniken beschrieben, beginnend mit der chirurgischen Kronenverlängerung, der präprothetischen Parodontalchirurgie, bis zu den diversen Methoden der Rezessionsdeckung mit dem koronalen Verschiebelappen, den lateralen Verschiebelappen, dem doppelten Papillalappen, dem Semilunarappen, und das alles mit und ohne Gingiva-transplantat, Membranen und Knochenaufbauten.

Dieses Werk von Bartolucci beschreibt den Stand der Wissenschaft und der Praxis der Parodontologie. Inhalt und Darstellung ist herausragend gut.

\_\_Autor

cosmetic  
dentistry



#### Dr. Josef Schmideder

Zahnarzt und Präsident der Deutschen Gesellschaft für Kosmetische Zahnmedizin. Eigene Praxis in München. Gründer des Journals „Ästhetische Zahnmedizin“. Gründer des Phillip Verlages und des Phillip Journal für restaurative Zahnmedizin.

Leitung des ersten privaten Fortbildungsinstitutes GI (1977–1981). Referententätigkeit im In- und Ausland. Erstes deutsches Mitglied in der „American Academy of Restorative Dentistry“.

# Beratungsaktive Praxen nutzten ZDF-Kampagne

**Autor\_** Manfred Kern

**Die Wirkung der ZDF-Aufklärungskampagne** „Biss bald – Zähne mit Zukunft“ zur Mundhygiene und zur vollkeramischen Restauration mit Fernsehsendungen im ZDF und 3sat, die im Zeitraum November und Dezember 2003 ausgestrahlt wurden, hat das Emnid-Meinungsforschungsinstitut in einer repräsentativen Umfrage bei niedergelassenen Zahnärzten untersucht. 9.700 Zahnärzte hatten an der ZDF-Aktion teilgenommen, die Patientenbroschüren sowie Aktionsposter in der Praxis ausgelegt und Patientenberatungen durchgeführt. Dabei fanden über 150.000 Broschüren ihren Weg zum Patienten.

Trotz der kurzen Laufzeit der Aktion wurde für 43 % der Zahnärzte, die an der ZDF-Kampagne teilgenommen hatten, dies ein Begriff für eine gelungene Medienarbeit mit dem Ziel, die Bevölkerung vom hohen Wert gesunder Zähne zu überzeugen und über biologisch verträgliche Therapielösungen zu informieren. Der empirische Wert ist insofern herausragend, weil während der Aktion die Wahrnehmungsfähigkeit der Zahnärzteschaft von der lautstarken, medialen Overtüre zum Gesundheitsmodernisierungsgesetz und zur Praxisgebühr doch sehr stark in Anspruch genommen wurde.

Die Patientenbroschüre unter dem Logo „Biss bald“, herausgegeben vom ZDF und unterstützt von Sirona, wurde von 78 % der Zahnärzte, die diese Information in ihrer Praxis ausgelegt hatten, mit guten Bewertungen versehen. Mit der Durchschnittsnote 2,1 lag die Broschüre etwas über der Bewer-

tung der ausgestrahlten Fernsehsendungen. Dies zeigt, dass Zahnärzte Printmedien eine höhere Überzeugungskraft zuordnen, weil komplexe Sachthemen – und Zahnbehandlungen zählen dazu – in gedruckter Form klarer dargestellt werden können. Fernsehsendungen lösen eher spontane Handlungen beim Publikum aus, so wie hier die Konsultation des Zahnarztes.

Unmittelbare Auswirkungen der ZDF-Aktion auf das Nachfrageverhalten der Patienten nach Behandlungen hatten 12 % der teilnehmenden Praxen beobachtet. Nachgefragt wurden neben Prophylaxemaßnahmen auch Angebote zu Keramikversorgungen und Zahnersatz.

Dass Keramik voll im Trend der Patientenwünsche liegt, bewies die Aussage der befragten Zahnärzte; 26 % der Praxen verzeichneten eine Steigerung der Nachfrage nach vollkeramischen Restaurationen gegenüber dem Vorjahr. Besonders von der Nachfrage profitierten jene Praxen, die die ZDF-Aktion spontan angenommen und den Patienten eine ausführliche Beratung angeboten hatten. Damit belegt Emnid erneut die bekannte Tatsache, dass qualifizierte Beratungsgespräche in hohem Maße Zustimmung der Patienten für höherwertige Leistungen, wie sie Keramikversorgungen sind, auslösen.

Wie die Kampagnen-Organisation „Biss bald“ mitteilte, stehen noch Patientenbroschüren des ZDF den Zahnärzten kostenlos zur Verfügung. Faxabruf 0 91 31/91 92-6 97. \_

#### **Kontakt:**

Arbeitsgemeinschaft für Keramik in  
der Zahnheilkunde e. V.  
E-Mail: info@ag-keramik.de

**Abb. 1** Beim Außendreh in der Universität des Saarlandes thematisierte Prof. Pospiech die Belastbarkeit von Zirkonoxidkeramik. 10 Tonnen Drucklast pro cm<sup>2</sup> hält das Gerüst aus.

Foto: AG Keramik

**Abb. 2** Adhäsivbefestigte Keramikteilkronen können oftmals substanzverzehrende Metallkronen verhindern – ein Statement zur Substanzschonung mit Keramik von Prof. Weber, Universität Tübingen, hier mit dem ZDF-Moderator. Foto: ZDF

**Abb. 3** Die Patientenbroschüre, aufgelegt vom ZDF und kostenlos erhältlich, ist der Wegweiser zur Zahnerhaltung und Behandlung mit Keramik, redigiert von den Professoren Kunzelmann, Pospiech, Weber und Wiechmann sowie Drs. Basting und Wiedhahn. Foto: ZDF

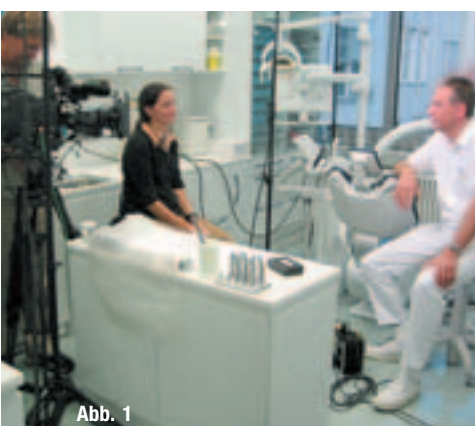

Abb. 1



Abb. 2




Abb. 3



# Welche rechtlichen Besonderheiten muss der Zahnarzt bei Schönheitsbehandlungen beachten?

\_Recht



**Zum Thema Schönheitsbehandlungen** in der Zahnarztpraxis nehmen unsere Autoren, Rechtsanwalt Dr. Thomas Ratajczak und Rechtsanwältin Susanna Zentai, Stellung.

**Autor\_** RA Dr. Thomas Ratajczak

**\_Schönheitsbehandlungen** sind in der Regel medizinisch nicht indizierte Maßnahmen. Eingriffe ohne medizinische Indikation nehmen rechtlich eine Ausnahmerolle mit besonderen Voraussetzungen ein, liegen aber im Trend der Zeit. Der medizinische Fortschritt und das steigende Anspruchsdenken der Gesellschaft lassen reine Schönheitseingriffe im Alltag des Zahnarztes immer mehr Platz greifen. Das führt dazu, dass sich der Zahnarzt zunehmend mit diesem Thema auseinander setzen und die rechtliche Sonderstellung von reinen Schönheitsbehandlungen kennen sollte.

## **\_Fehlende zahnmedizinische Indikation**

Der Bereich der „reinen“ Schönheitsbehandlung beginnt da, wo absolut keine zahnmedizinische Indikation für die zahnärztliche Maßnahme gegeben ist und endet dort, wo eine Kontraindikation vorliegt. Somit ist eine Unterscheidung zwischen medizinisch indizierten und medizinisch nicht indizierten Zahnbehandlungen erforderlich. Es gibt dabei durchaus Mischformen, bei denen die medizinische Notwendigkeit von leicht bis dringlich reichen kann. Daneben kommen Extremfälle vor, die wegen einer stark ausgeprägten psychischen Komponente des Patienten medizinisch indiziert erscheinen. In einem so gelagerten Fall sollte der behandelnde oder um Rat gefragte Zahnarzt aber aus Selbstschutz sehr skeptisch werden und die genauen Hintergründe des Patientenwunsches erfragen. Gegebenenfalls muss ein Psychologe in die Behandlungsplanung einbezogen werden; denn Schönheitsoperationen ersetzen nicht eine notwendige psychiatrisch/psychotherapeutische Behandlung. Im Regelfall wird man in einem solchen Fall sogar von einer Kontraindikation ausgehen müssen. Diese Weichenstellung hat daher in einem ausführlichen Aufklärungsgespräch im Vorfeld der Behandlung zu erfolgen. Bereits hierdurch erhalten Anamnese und

Aufklärungsgespräch bei einer Schönheitsbehandlung entscheidende Bedeutung.

## **\_Besonders gründliche Aufklärung vor der Behandlung**

Die Rechtsprechung stellt bei medizinisch nicht indizierten Schönheitseingriffen die höchsten Anforderungen an die Aufklärung überhaupt. Dies ist nachvollziehbar. Mit jedem Eingriff in die körperliche Unversehrtheit sind Risiken für den Patienten verbunden. Diese nimmt der Patient immer aus einem bestimmten Grund in Kauf. Wenn seine Behandlung dringend notwendig ist, um eine Verschlimmerung seiner Erkrankung zu verhindern und weiteren Schäden vorzubeugen, wird ihm die Entscheidung für den Eingriff leichter fallen. Auch werden Risiken bei bestehender objektiver medizinischer Notwendigkeit eher in Kauf genommen. Anders hingegen bei einer geringeren oder gar keiner Indikation.

Vor diesem Hintergrund haben die Gerichte den Grundsatz geprägt: Je weniger dringend die Indikation, desto schwerer wiegt die Aufklärungspflicht! Neben dem Aspekt der rein sachlichen Dringlichkeit des Eingriffs ist auch die zeitliche Dringlichkeit für das Maß der erforderlichen Aufklärung zu berücksichtigen. Auch hier gilt: je mehr Zeit dem Patienten bleibt, sich für oder gegen einen Eingriff zu entscheiden, desto strengere Anforderungen sind an die Aufklärung zu stellen.

Bei reinen Schönheitseingriffen muss dem Patienten folglich am meisten Zeit gelassen werden, sich mit den Vor- und Nachteilen auseinander zu setzen. Dies hat der Bundesgerichtshof in einer Strafsache bereits im Jahre 1959 herausgestellt (Urteil vom 10.02.1959 – 5 StR 533/58 –).

Die gesamte Aufklärung muss besonders gründlich dokumentiert werden und möglichst jeden individuellen Aspekt der Vorstellung und Motivation des



Patienten erfassen. Dies schützt den Zahnarzt bei einem möglichen Regress vor der Behauptung des Patienten, so habe er sich das Ergebnis nicht vorgestellt, obwohl er zuvor genau dies als Ziel des Eingriffs beschrieben hat.

### **\_\_Schwierigkeiten bei der Bewertung des Ergebnisses**

Kommt es nach einem Schönheitseingriff zum Behandlungsfehlervorwurf, kann es für den Zahnarzt schnell problematisch werden. Die Rechtsprechung betrachtet die Behandlungen mit einem gewissen Unverständnis, um nicht zu sagen Argwohn und ist schnell geneigt, optisch nicht zufrieden stellende Behandlungsergebnisse als Haftungsfall einzustufen. Das Ergebnis einer Schönheitsbehandlung ist bei überwiegend subjektiv motivierten Entscheidungen für eine optische Veränderung nur beschränkt objektivierbar. Jeder Mensch hat ein anderes Schönheitsideal und seine individuelle Vorstellung darüber, ob und wann er/sie selbst schön ist. Für Dritte, auch für Gutachter, sind die so unterschiedlich aufgestellten Kriterien im konkreten Fall oft nicht nachvollziehbar.

Es gibt aber fraglos objektive Befunde, die einer Be-

wertung nach Ziel erreicht/nicht erreicht, Behandlungsfehler ja oder nein zugänglich sind. Eine objektiv nicht gerade Zahnreihe kann subjektiv nicht für „gerade“ befunden werden und eine nicht beseitigte Verfärbung eines Zahnes wird auch nicht im subjektiv geprägten Auge des jeweiligen Betrachters unabhängig von jeder Farbskala auf einmal „weiß“. Je weiter sich das Fachgebiet der kosmetischen Zahnheilkunde entwickelt, umso mehr objektivierbare Befunde werden sich ergeben, an denen dann die Erfüllung der Behandlungserwartungen rechtlich überprüft werden kann.

Ein Eingriff darf aber unabhängig von allen ästhetischen Empfindungen dann nicht vorgenommen werden, wenn das von dem Patienten gewünschte Ziel mit ihm gar nicht erreicht werden kann (OLG Köln, Urteil vom 03.02.1999 – 5 U 118/98 –). Dann liegt in der Behandlung ein klarer Haftungsfall.

### **\_\_Fazit**

Bei der Durchführung von Behandlungsmaßnahmen zu reinen Schönheitszwecken sollte der Zahnarzt auf eine sehr intensive Aufklärung achten und diese akribisch dokumentieren, um hinterher die Wunschvorstellungen des Patienten genau belegen zu können. \_

# Parodontalchirurgie in der **ästhetisch-kosmetischen** Zahnmedizin

## **\_\_Abrechnung**



**Unsere Autorin Frau Iris Wälter-Bergob** nimmt in jeder Ausgabe zu Abrechnungsfragen rund um die Cosmetic Dentistry Stellung. In dieser Ausgabe erfahren Sie etwas über die **Abrechnungstipps**.

### **Autorin \_ Iris Wälter-Bergob**

\_\_„Schönheit als Zukunftstrend“ wird nach Ansicht vieler Fachleute in den kommenden Jahren auch die Nachfragesituation im Dentalmarkt grundsätzlich verändern. Neben der Wiederherstellung oder Verbesserung natürlicher funktionaler Verhältnisse im Mund-, Kiefer- und Gesichtsbereich wird es zunehmend Nachfrage zu darüber hinausgehenden kosmetischen und optischen Verbesserungen oder Veränderungen geben. Ähnlich wie im traditionellen Bereich der Schönheitschirurgie wird auch die Zahnheilkunde in der Lage sein, dem Bedürfnis nach einem jugendlichen, den allgemeinen Trends folgenden Aussehen zu entsprechen. Gleichzeitig eröffnen sich in der Kombination verschiedener Disziplinen der Zahnheilkunde völlig neue Möglichkeiten. So fasst die Deutsche Gesellschaft für Kosmetische

Zahnmedizin e.V. (DGKZ) in einem Einladungsschreiben zur 1. Jahrestagung der DGKZ am 26. und 27. März 2004 in Berlin die Situation zusammen.

### **\_\_Was bedeutet das für den niedergelassenen Zahnarzt, der Parodontitis bei einem Patienten feststellt?**

Abhängig von der Schwere der Erkrankung – bewährt hat sich hier die Klassifikation nach Miller – wird er zunächst eine konservative Therapie einleiten. Bei Rezessionen bzw. Defekten I. und II. Grades bestehen gute Chancen, dass sich der Zustand der Gingiva zumindest stabilisiert. Hier ist der Behandler sehr stark auf die Mithilfe des Patienten angewiesen, weswegen die Therapie meist auch auf zwei Säulen ruht:





## **\_Patientenaufklärung und Instruktion**

Der Patient wird mit dem Befund konfrontiert und über mögliche Konsequenzen, die bis hin zum Zahnverlust reichen können, aufgeklärt. Es folgt meist eine Einweisung in Zahnhygiene, die sachgemäße Verwendung der angeratenen Hygienehilfsmittel beinhaltet. Letztendlich geht es darum, einen Patienten zu motivieren, möglichst wenig Plaquebefall zwischen den Zahnreinigungsterminen zuzulassen. Stärkt dieser das Zahnfleisch durch geeignete Putztechniken und achtet auf zuckerarme und nährstoffreiche Ernährung, kann es durchaus zu sichtbaren Erfolgen kommen.

## **\_Professionelle Zahnreinigung/Entfernen des Bakterienbefalls**

Auch bei guter Mundhygiene kann der Zahnarzt unterstützend bzw. prophylaktisch eingreifen, indem er die Zahnfleischtaschen säubert und die Zähne fluoridiert.

Das übergeordnete Ziel einer PA-Behandlung ist immer die Herstellung eines entzündungsfreien Zustandes. So kann es bei schwereren Fällen von Parodontitis notwendig werden, die Zahnfleischtaschen zu entfernen, um eine weitere Ausbreitung zu verhindern.

Da die gesetzlichen Krankenkassen lediglich die Kosten für die Wiederherstellung oder Verbesserung natürlicher funktionaler Verhältnisse tragen, um so weiteren Schäden vorzubeugen, sieht sich der Patient erst einmal mit einem ästhetisch unbefriedigendem Ergebnis konfrontiert. Fordert der Betroffene im Anschluss an die Therapie eine ästhetisch-kosmetische Folgebehandlung, so gelten – auch wenn diese in der angestammten Praxis durchgeführt werden kann – völlig andere Voraussetzungen. Ein chirurgisch-kosmetischer Eingriff, der dazu dient, das zurückgebildete Zahnfleisch neu aufzubauen oder den Knochenschwund zu korrigieren, ist eine reine Selbstzahler-Angelegenheit.

Es ist unbedingt davon auszugehen, dass der ästhetisch-anspruchsvolle Patient stets eine Behandlung nach dem „Stand der Technik“ erwartet und keine Kompromisse eingeht.

Eine Praxis, die auf diesem Gebiet Fuß fassen will, muss ein Gesamtkonzept vorweisen oder gar interdisziplinär arbeiten. Nicht zuletzt wegen der stark privatwirtschaftlichen Ausrichtung dieser Praxen kann nur ein nach allen Seiten abgesichertes Praxis-konzept Bestand haben. Nirgendwo sonst ist man so sehr auf Empfehlungen und ein ausgezeichnetes Image angewiesen als im prestigeträchtigen Markt der kosmetischen Chirurgie.

Eine Synopse aktueller Fachartikel belegt, dass die Parodontalchirurgie in den letzten Jahren Techniken entwickelt hat, die auch anspruchsvollste Patienten

zufrieden stellen. Es ist naheliegend, dass somit der technische und organisatorische Aufwand für das gesamte Praxisteam stark angewachsen ist.

Nicht zuletzt der Patient hat umfassenden Informationsbedarf. Er soll eine realistische Einschätzung der Korrekturmöglichkeiten erhalten. Gleichzeitig schützt sich der Chirurg vor überzogenen Erwartungen oder Regressansprüchen.

Damit eine Praxis hier effizient arbeiten kann, ist neben einem hochqualifizierten, eingespielten Team mit überdurchschnittlicher Fortbildungsbereitschaft ein ausgereiftes Praxismanagementsystem unabdingbar. Analysiert man den Bedarf einer chirurgisch tätigen Praxis, so ergibt sich folgendes Anforderungsprofil an das System:

Die Abdeckung aller Grundfunktionen, wie Leistungserfassung, Stammdatenverwaltung und Quartalsabrechnung sowie ein ergonomisches Bedienkonzept und Schnittstellen zu externen Eingabe- und Ausgabegeräten sollten selbstverständlich sein.

Im Hinblick auf die Parodontalchirurgie müssen folgende weitere Kriterien erfüllt sein:

- \_ Grafische Befunderfassung und Behandlungsplanung
- \_ Anamnese
- \_ Strukturierte Risikoanalyse
- \_ Umsatzstatistik ärztlicher Leistungen
- \_ Ärztliche Abrechnung
- \_ Überweiserstatistik
- \_ ICD10/ICD0-Schlüsselverwaltung
- \_ Schnittstellen für Rechenzentren und DATEV
- \_ Basisdokumentation für ambulantes Operieren (AODT) für die Qualitätssicherung.

Leistungsfähige Systemhäuser, wie PHARMATECHNIK in Starnberg, bieten Oralchirurgen und Mund-, Kiefer-, Gesichtschirurgen neben einem ausgereiften Basisprogramm Zusatzmodule für PA, Implantologie und MKG zur Optimierung ihres Praxisablaufs an.

Bei Interesse wenden Sie sich bitte an folgende Kontaktadresse: PHARMATECHNIK GmbH & Co. KG, Münchner Straße 15, 82319 Starnberg, Info-Telefon: 081 51/44 42-2 00. \_

### **\_Autor**

**cosmetic**  
dentistry



#### **Iris Wälter-Bergob**

Seit 2000 Vertriebsleiterin der Firma Pharmatechnik. Spezialistin für Abrechnungsfragen, Schulungsreferentin.





## Modern Art – Fischer-Art

Autor\_ Heike Geibel

**Kontaktadresse:**  
„Gläsernes Atelier“ Brühlarkaden  
Brühl 33, 04109 Leipzig  
Tel.: 03 41/4 41 36 61  
Fax: 03 41/4 41 36 61  
E-Mail: michael@fischer-art.de

**\_Michael Fischer-Art**, einer der erfolgreichsten Künstler Leipzigs, hat einen ganz eigenen, unverkennbaren Stil entwickelt. Seine Kunst beschränkt sich nicht nur auf Bilder und Skulpturen. Michael Fischer-Art gestaltet mit seiner Kunst Räume und Gebäude als Gesamtkunstwerk. Er bemalt Einrich-

tungsgegenstände wie z.B. die Rezeptionen in Empfangsbereichen, Innenwände, ganze Hausfassaden und sogar Brücken werden von ihm verschönert. Es gibt eigentlich nichts, was durch seine Kunst nicht gestaltbar wäre. Seine Darstellungen wirken modern, fröhlich, frisch






und jung. Sie geben den Räumen ein ganz besonderes Flair. Besonders Zahnarztpraxen, für den Patienten häufig ein mit Angst besetzter Raum, wirken weniger bedrohlich und viel freundlicher. Die Gestaltung der Praxisräume ist einer der wichtigsten Punkte innerhalb des Gesamtkonzeptes einer Zahnarztpraxis. Das Erscheinungsbild ist die Visitenkarte – das Einzige, das der Patient beurteilen kann. Er kann als Laie nicht bewerten, wie zeitgemäß das technische Equipment oder die fachliche Qualifikation des Personals ist. Er fühlt sich wohl in dem Ambiente der Praxis oder eben nicht, und das hängt, neben einer entspannten und freundlichen Atmosphäre, die über die Mitarbeiter ausgestrahlt

werden sollte, vor allem von der Gestaltung der Praxis ab.

Die Arbeiten von Michael Fischer-Art sprechen für sich, deshalb möchten wir an dieser Stelle den Platz nutzen, um möglichst viele dieser unterschiedlichen Arbeiten zu zeigen und verzichten dafür auf weitere Informationen in Textform. Wenn Sie sich über die Kunst von Michael Fischer-Art näher informieren möchten, haben Sie die Möglichkeit dies auf seiner Homepage: [www.fischer-art.de](http://www.fischer-art.de) zu tun, oder aber Sie schauen in eines seiner Bücher, mittlerweile sind vier beim Verlag Schwarzkopf & Schwarzkopf, Berlin, erschienen, die das umfangreiche Werk des Künstlers zeigen. \_



# Rügen – frischer Wind und vieles „Meer“

Autor\_ Daniela Zierke

Ein jeder von uns kennt es, dieses unsagbare Gefühl – wenn sich Körper und Seele nach Entspannung und Ausgeglichenheit sehnen. Man fühlt sich schon längst „urlaubsreif“ und will dem tristen Alltag auf kurze oder längere Zeit entfliehen. Was spricht dagegen? Gönnen wir uns eine frische Atempause der ganz besonderen Art, nehmen uns ein paar Tage frei und machen uns auf die Reise in eine traumhafte Welt von Wellness, Natur und Unbeschwertheit – auf unsere größte heimische Insel Rügen.

Die Insel, mit 52 km Länge und 41 km Breite, beherbergt an der Steilküste zwischen Baabe und Sellin eine Wellnessrarität – das Cliff-Hotel Rügen mit einer phantastischen 2.000 qm großen RÜLAX-Wellnesswelt. Das Hotel beeindruckt neben Großzügigkeit, Luxus und Lebensfreude mit einem individuellen und äußerst freundlichen Service, der keine Wünsche offen lässt. Man hat die Wahl zwischen 6 Suiten, 111 Juniorsuiten, 27 Appartements, 118 Einzel- und Doppelzimmern sowie einem bezaubernden Ausblick auf die raue Ostsee oder dem ruhigen Selliner See.

Es bietet sich die Möglichkeit, die faszinierende Umgebung von Insel, Natur und gleichzeitig die bezaubernde Wellnessoase des Cliff-Hotel Rügen zu genießen. Angelockt von harmonisch belebenden Düften, gelangt man zu einer Wellnesslandschaft, welche aus einem großzügigen Schwimmbad (25 x 15 m), dem neuen Beauty- (mit Clarins und Babor),

einem Fitness- und beeindruckendem Wellnessbereich besteht – ein „Culinarium für alle Sinne“. Hoteldirektor Joachim Schulz betont: „Der Begriff Wellness begegnet uns mittlerweile im täglichen Leben an fast jeder Ecke in Form von Düften, Kerzen und Körperpflegeprodukten. Selbst Tees und andere Dinge tragen diesen Begriff als Werbeaussage in jedes Hotel, weshalb wir uns entschieden haben, die Dinge professioneller anzugehen.“ – Das Konzept ist hervorragend aufgegangen. Wer einmal diese beeindruckende Wellnesswelt erlebt hat, der kehrt mit Sicherheit in absehbarer Zeit wieder zurück. Denn nicht nur das variantenreiche Angebot für Sie und Ihn an Massagen, Spezialbehandlungen, den Peelings und Packungen, Rasul- und Soft-Pack-Bädern, sondern auch die verschiedenen Saunen, das Aromabad, Dampfbad, die Erlebnisduschen sowie die reichlichen Extras, eröffnen neue Horizonte und schenken ein „Meer“ an Lebensenergie. Ein weiteres Wohlfühlangebot ist z.B. der Thalassopool, mit seiner temperierten und farblich sehr sinnlich abgestimmten Ruhe- und Meditationszone. Dort findet man ein inneres Gleichgewicht und natürliche Ruhe. Entspannung bietet auch ein altes orientalisches Zeremoniell zur Körperreinigung und -pflege, das Rasulbad: Ein osmanischer Turm mit arabischem Kuppeldach lässt bereits vor dem Eintreten gespannte Erwartung aufkommen. Ob wohltuende Rügener Kreide, Mineralschlamm oder Meeresalgen – die Packungen werden erst dünn aufgetragen,



durch Wärme unterstützt und in kürzester Zeit beginnt die heilende Kraft der Natur zu wirken. Die Strahlungswärme im Rasul trocknet die Packung und entzieht dem Körper intensiv Schlackestoffe. Im Anschluss füllt sich das Luftbad mit Heilkräuterdämpfen wie Kamille, Hamamelis und Myrrhe. Nach wenigen Minuten lüftet das Keramikrasul und nach dem Abduschen ist die Haut samtig weich.


Es sind viele Kleinigkeiten, die einen Aufenthalt unvergesslich machen: Abschalten und auftanken, zwischen angenehmer mediterraner Musik, hellen warmen Farben, großen lichtspendenden Fenstern, beheizten und bequemen Liegen, dem kleinen Trinkwasser-Springbrunnen sowie einer leichten frischen Ostseebrise.

Mit der gerade erworbenen Kraft und Energie kommt die Lust, die sehenswerte Umgebung zu erkunden und man entdeckt sehr schnell – Rügen boomt! Nicht nur der vielen Sonnenstunden, der Einzigartigkeit und Natürlichkeit der Landschaft wegen. Auch die Vielfalt der Freizeitangebote auf und um die Insel herum, begeistern immer mehr Wochenend- und Jahresurlauber. Es ist für jeden Geschmack etwas dabei: ob sportlich-aktiv, wellness- und wohlfühl-orientiert oder einfach nur sonnenhungrig – die abwechslungsreiche Landschaft und die schönsten Plätze laden zur Erkundung entweder zu Fuß, mit der schnaufenden Dampflokschmalspurbahn „Rasender Roland“ oder mit dem Auto ein.

Bei der Vielzahl von Möglichkeiten hat man die Qual der Wahl, wird aber mit Sicherheit einen Lieblingsplatz auf Rügen finden.

Einer davon könnte zum Beispiel der neben Binz und Baabe bedeutendste Badeort Sellin sein, der nicht nur die längste (394 m), sondern wohl auch eine der schönsten Seebrücken auf Rügen besitzt. Seit dem 2. April 1998 erstrahlt die wieder aufgebaute Selliner Seebrücke in neuer Schönheit. Auf den ersten Blick wirkt sie mit ihren Türmen und Kuppeln so zauberhaft wie ein Märchenschloss, umgeben von erlebnisreichem, gastronomischem Ambiente, einem freien Blick zum Seebrückenkopf mit den anliegenden Ausflugsschiffen und auf das weite Meer. An-

schließend schlendert man z.B. über die hell erleuchtete Seebrücke zurück an Land und besucht den ältesten auf Rügen gelegenen Gasthof „Zur Linde“, der in dem kleinen Ort Middelhagen ein uriges Ambiente bietet. Regionale Küche, entspannte Gastlichkeit vor offenem Kamin bei maritimer Unterhaltung lässt den erlebnisreichen, vielleicht sogar letzten Urlaubstag angenehm ausklingen und viele denken schon daran, möglichst bald wieder nach Rügen zu kommen. \_



# DIE DGKZ – EINE NEUE FACHGESELLSCHAFT

## Deutsche Gesellschaft für Kosmetische Zahnmedizin e. V.



Kosmetische Zahnmedizin, das ist die Zahnmedizin des 21. Jahrhunderts. Schon längst haben wir eine 3-Klassenmedizin:

- Die gesetzlich Versicherten, die bekommen, was notwendig und zweckmäßig ist.
- Die privat Versicherten, die viel bekommen können, aber auch die privaten Versicherungen, allen voran die DKV, reduzieren ihre Leistungen ständig.
- Die Patienten, die sagen, diese Leistungen will ich.

Das klassische Modell der Zahnmedizin ist auf Dauer schwer zu vertreten: In Zeiten, in denen die Karies und Parodontitis stark rückläufig sind, die Anzahl der Zahnärzte immer noch steigt und die Vergütung der Leistungen ständig sinkt, hat das klassische Modell der Zahnmedizin keine blühende Zukunft mehr. Anders sieht es mit der kosmetischen Zahnmedizin aus. Hier geht es um eine Zahnmedizin, die nicht notwendig und zweckmäßig, aber wünschenswert ist.

Bisher ging der Patient zum Zahnarzt, weil er musste. Er hatte ein Problem, der Zahnarzt eine Lösung. In der Betriebswirtschaft wird dies als Nachfragemarkt bezeichnet. Dieser Nachfragemarkt bescherte uns Zahnärzten ein wahres Bonanza. Wir gehörten zu den am besten verdienenden Bevölkerungsgruppen. Die Folge war, jeder wollte Zahnmedizin studieren.

Nun gibt es Zahnärzte im Überfluss und für ein Problem gibt es dutzende von Lösungsmöglichkeiten, die von vielen Zahnärzten angeboten werden. Aus dem einstigen Nachfragemarkt ist ein Anbietermarkt geworden. In diesem

Markt gelten andere Gesetze. Freier Wettbewerb, Preisdruck und alle Probleme eines übersättigten Marktes kommen zum Tragen. Junge Zahnärzte merken dies als erstes daran, wenn sie eine Praxis eröffnen möchten: Die Banken sind sehr restriktiv geworden. Die Zeiten sind vor allem für junge Zahnärzte hart.

Kosmetische Zahnmedizin ist eine Luxusdienstleistung. Aber Luxus muss verkauft werden. Um Luxus aktiv verkaufen zu können, ist ein Marketing- und Werbekonzept erforderlich. Ein einzelner Zahnarzt ist dabei überfordert.


Die Deutsche Gesellschaft für Kosmetische Zahnmedizin (DGKZ) ist ein Zusammenschluss von Zahnärzten, die sich die Freude an dem Beruf unabhängig von kurzfristigen standespolitischen Strömungen erhalten wollen.

### Welche Vorteile bietet eine Mitgliedschaft bei der DGKZ?

fünf kostenlose „my“ magazins zur Information für Ihre Patienten.


Je 20 kostenlose Patienten Newsletter zu den Themen, Bleaching, Veneers und professionelle Zahnreinigung

Kostenloses ABO der „cosmetic dentistry“



Rabatte bei Fortbildungen und Kongressen der DGKZ

Veröffentlichung der Mitgliederliste auf der Homepage.



Die Zahnmedizin ist im Auf- und Umbruch. Hierfür ist es wichtig, dass wir in einer großen Gruppe zusammenstehen. Gemeinsame Fort- und Weiterbildung sichert uns den Vorsprung. Fortschritt durch Wissen, das ist die Maxime unserer Mitglieder. Wir werden unsere Interessen vertreten und verteidigen.

Wir würden uns freuen, wenn Sie uns unterstützen und Mitglied der Deutschen Gesellschaft für Kosmetische Zahnmedizin e.V. werden.

Deutsche Gesellschaft für Kosmetische Zahnmedizin e.V.

Holbeinstr. 29, 04229 Leipzig

Tel.: 03 41/4 84 74-2 02, Fax: 03 41/4 84 74-2 90





Hiermit beantrage ich die Mitgliedschaft in der  
**Deutschen Gesellschaft für Kosmetische Zahnmedizin e.V.**  
Holbeinstr. 29, 04229 Leipzig, Tel.: 03 41/4 84 74-2 02, Fax: 03 41/4 84 74-290

**Präsident:** Dr. Josef Schmidseher, München  
**Vize Präsident:** Jürgen Isbaner, Leipzig  
**Generalsekretär:** Jörg Warschat, Markkleeberg

Name  Vorname

Straße  PLZ/Ort

Telefon  Fax  Geburtsdatum

E-Mail Adresse:

Kammer/KZV-Bereich

Besondere Fachgebiete oder Qualifikationen

Sprachkenntnisse in Wort und Schrift

Dieser Antrag wird durch oben genanntes DGKZ-Mitglied unterstützt

Hiermit beantrage ich die

**Einfache/bzw. passive Mitgliedschaft**   
Jahresbeitrag 200,00 €

**Aktive Mitgliedschaft**   
Jahresbeitrag 300,00 €

**Fördernde Mitgliedschaft**   
Jahresbeitrag 500,00 €

Assistenten mit Nachweis erhalten 50 % Nachlass auf den Mitgliedsbeitrag.

## Einzugsermächtigung (gilt nur innerhalb Deutschlands)

Hiermit ermächtige ich die Deutsche Gesellschaft für Kosmetische Zahnmedizin e.V. widerruflich, die von mir zu entrichtenden Jahresbeiträge bei Fälligkeit zu Lasten meines Kontos

Konto-Nr.  BLZ

Kreditinstitut

durch Lastschrift einzuziehen. Wenn mein Konto die erforderliche Deckung nicht aufweist, besteht seitens des kontoführenden Kreditinstitutes keine Verpflichtung zur Einlösung.

Datum

Unterschrift  Stempel

## NEUE MITGLIEDER DER DGKZ

Seit Februar 2004 konnte die DGKZ folgende neue Mitglieder begrüßen:

Herr Dr. Heinz-Otto Lausch, Essen  
 Herr Arnold Klimek, Nienburg  
 Herr Dr. Gerald Wünschler, Gmunden  
 Herr Dr. Enno Schneider, Pfullingen  
 Herr Dr. Markus Lorch, Oftringen  
 Frau Dr. Simone Schmid-Schween, Sandkrug  
 Herr Dr. H.-Michael Kaup, Münster  
 Frau Dr. Martina Wundrak, Waake  
 Frau Roya Bal, Hannover  
 Frau Dr. Dobrinka Sandow, Berlin  
 Herr Dr. Fred Bergmann, Viernheim  
 Herr Dr. Günter Bodammer, Wolfsburg  
 Frau Ingrid Leuschner, Berlin  
 Frau Franka Schmidt, Berlin  
 Herr Mike Knochenmuss, Höxter  
 Herr Dr. Cyrus Khorram, Hamburg  
 Herr Mutlu Özcan, Duisburg  
 Herr Michael-Ulrich Willus, München  
 Herr Johannes Czerwinski, Berlin  
 Herr Dr. Oliver Desch, Mönchengladbach  
 Herr Hans G. Fredholm, Reutlingen  
 Herr Dr. Sven Brandenstein, Lindau  
 Herr Dr. Helfried Kohler, Zürich  
 Herr Dr. Walter Engeln, Berlin  
 Herr Dr. Stephan Fischer, Bad Kreuznach  
 Frau Dr. Melinda Török, Nürnberg  
 Frau Dr. Annette Jasper, München  
 Frau Dr. Anja Jeschke, Erlangen  
 Herr Dr. Thomas Hofmann, Berlin  
 Frau Heike Reifenstahl, Ludwigsfelde  
 Frau Dipl.-Stom. Heidrun Weinrich, Delmenhorst  
 Herr Dr. Roland Korbel, Berlin  
 Herr Reimund Zlobinski, Schipkau  
 Herr Dr. Peter Kalitzki, Braunschweig  
 Frau Dr. Christiane Driller-Jansen, Prüm  
 Frau Dr. Ulrike Jahn, Magdeburg  
 Frau Christine Kühn-Nagaba, Berlin  
 Herr Dr. Milan Michalides, Stuhr-Brinkum  
 Herr Dr. Hans-Jürgen Köning, Berlin



**DGKZ**  
 Deutsche Gesellschaft für  
 Kosmetische Zahnmedizin

## cosmetic dentistry \_ beauty & science



Heike Geibel

Kristin Urban

Katja Kupfer

### Impressum

#### Herausgeber:

Deutsche Gesellschaft für Kosmetische Zahnmedizin e. V.  
 verantw. i. S. d. P. Dr. Josef Schmidseher

#### Redaktioneller Beirat:

Prof. Dr. Dr. Peter Diedrich, Aachen  
 Prof. Dr. Dr. Werner L. Mang, Lindau  
 Prof. Dr. Bernd Michael Kleber, Berlin  
 Prof. Dr. Andrej M. Kielbassa, Berlin  
 Priv.-Doz. Dr. Dr. Josip Bill, Würzburg  
 Priv.-Doz. Dr. Nezar Wattet, Würzburg  
 Dr. Georg Bach, Freiburg  
 Dr. Fred Bergmann, Viernheim  
 Dr. Hans-Dieter John, Düsseldorf  
 Dr. Horst Mayer, Frankfurt am Main  
 Dr. Thomas Ratajczak, Sindelfingen  
 Dr. Martin Jörgens, Düsseldorf  
 ZT Frank Diedrich, Haan

#### Verleger:

Torsten R. Oemus

#### Verlag:

Oemus Media AG  
 Holbeinstraße 29 · 04229 Leipzig  
 Tel.: 03 41/4 84 74-0 · Fax: 03 41/4 84 74-2 90  
 E-Mail: kontakt@oemus-media.de

Deutsche Bank AG Leipzig

BLZ 860 700 00 · Kto. 1 501 501

#### Verlagsleitung:

Torsten R. Oemus · Tel.: 03 41/4 84 74-0  
 Ingolf Döbbecke · Tel.: 03 41/4 84 74-0  
 Dipl.-Päd. Jürgen Isbaner · Tel.: 03 41/4 84 74-0  
 Dipl.-Betriebsw. Lutz V. Hiller · Tel.: 03 41/4 84 74-0

#### Erscheinungsweise:

cosmetic dentistry – Info der Deutschen Gesellschaft für Kosmetische Zahnmedizin e. V. erscheint 4 x jährlich. Die Zeitschrift und die enthaltenen Beiträge und Abbildungen sind urheberrechtlich geschützt. Jede Verwertung ist ohne Zustimmung des Verlegers und Herausgebers unzulässig und strafbar. Dies gilt besonders für Vervielfältigungen, Übersetzungen, Mikroverfilmungen und die Einspeicherung und Bearbeitung in elektronischen Systemen. Nachdruck, auch auszugsweise, nur mit Genehmigung des Verlages. Bei Einsendungen an die Redaktion wird das Einverständnis zur vollen oder auszugsweisen Veröffentlichung vorausgesetzt, sofern nichts anderes vermerkt ist. Die Redaktion behält sich vor, eingesandte Beiträge auf Formfehler und fachliche Maßgeblichkeiten zu sichten und gegebenenfalls zu berichtigen. Für unverlangt eingesandte Bücher und Manuskripte kann keine Gewähr übernommen werden. Mit anderen als den redaktionseigenen Signa oder mit Verfasseramen gekennzeichnete Beiträge geben die Auffassung der Verfasser wieder, die der Meinung der Redaktion nicht zu entsprechen braucht. Der Verfasser dieses Beitrages trägt die Verantwortung. Gekennzeichnete Sondereile und Anzeigen befinden sich außerhalb der Verantwortung der Redaktion. Für Verbands-, Unternehmens- und Marktinformationen kann keine Gewähr übernommen werden. Eine Haftung für Folgen aus unrichtigen oder fehlerhaften Darstellungen wird in jedem Falle ausgeschlossen. Es gelten die AGB, Gerichtsstand ist Leipzig. Der Bezugspreis ist für Mitglieder über den Mitgliedsbeitrag in der DGKZ abgegolten.

#### Produktmanagement/Redaktionsleitung:

Heike Geibel  
 Tel.: 03 41/4 84 74-2 21  
 E-Mail: h.geibel@oemus-media.de

#### Redaktionsassistentz:

Katja Kupfer  
 Tel.: 03 41/4 84 74-3 25  
 E-Mail: kupfer@oemus-media.de

#### Kristin Urban

Tel.: 03 41/4 84 74-3 26  
 E-Mail: kurban@oemus-media.de

#### Korrektorat:

Ingrid Motschmann · Tel.: 03 41/4 84 74-1 25  
 Bärbel Reinhardt-Köthnig · Tel.: 03 41/4 84 74-1 25  
 Hans Motschmann · Tel.: 03 41/4 84 74-1 26

#### Herstellung:

Dipl.-Des. Jasmin Hilmer  
 Tel.: 03 41/4 84 74-1 18

#### Abo-Service:

Andreas Grasse  
 Tel.: 03 41/4 84 74-2 01





