(vom Zahnhals her gelblicher) mit charakteristischen Schichtmustern fügen die Veneers unauffällig ins Gesamtbild der Frontalansicht ein.
Abbildung 6 verdeutlicht, dass ein Gleichgewicht der Achsen und Linien in Bezug zur Mittellinie ein ausgewogenes Ergebnis liefert. Gleichzeitig konnte das Verhältnis der optischen Breiten der Schneidezähne zueinander im „Goldenen Schnitt" erreicht werden. „Dabei sollte in der Frontansicht die optische Breite des Einser 1,618-mal größer sein, als die des Zweiers." Die fünfeckige Grundform der mittleren Einser wurde abgerundet, die dominante Rotationsstellung des linken zweiten Incisivus aufgegeben, um eine ausgewogene Komposition zu schaffen. Der Patient dankt uns durch ein offenes und zufriedenes Lächeln (Abb. 7).
Jugendlichkeit und Funktionalität ihrer Zähne zu erhalten, ist der Wunsch vieler Menschen. Abnutzungserscheinungen und natürliche Unzulänglichkeiten können heute perfekt revidiert werden. Veneers sind eine hervorragende Möglichkeit, um auch jüngeren Patienten substanzschonend eine perfekte dentale Ästhetik zu bieten._

Literaturliste beim Verlag erhältlich

_Autor

cosmetic dentistry

Dr. med. dent.
Thomas Hoch

Jahrgang 1969
1991–96 Approbation nach Studium der Zahnmedizin in Dresden, 1997 Assistenzen in Sachsen, Bayern, Baden-Württemberg, umfangreiche Weiterbildungen in Komplementärmedizin, intensive Ausbildung der Implantologie, Chirurgie und ästhetischen Zahnheilkunde, 2000 Fortbildung an der Universität Boston (Center of Implantology), 2001 Gründung 3-Behandlerpraxis für Implantologie, Ästhetik und Ganzheitliche Zahn-Medizin, 2002 geprüfter Spezialist Implantologie (DGZI, DGOI) und ICOI-„Diplomat"

- Veröffentlichungen klinischer und wissenschaftlicher Beiträge in versch. Fachmagazinen
- Referent der Studiengruppe „Junge Implantologen"
- Mitglied zahlreicher Verbände (z.B. DGOI, DGZI, ICOI, ZÄN)
- Gründung der Studiengruppe Implantologie Sachsen – im Aufbau

ANZEIGE

www.sticktech.com

everStick® Verstärkungsfasern

dienen als Verstärkung und Gerüst für alle Kunststoffe.
Sie ermöglichen intraorale Komposit-Brücken, laborgefertigte Brücken- und Maryland-Kleberestaurationen. Auch die einfache Verstärkung von Provisorien und Prothesenbasen ist so möglich.

Neben **everStick® C&B** Faserbündeln steht mit **everStick® NET** ein Material zur Verstärkung von Kronengerüsten und mit **everStick® PERIO** eine Schienungsfaser für gelockerte Zähne zur Verfügung.

everStick® Post

der erste „individuelle" Glasfaserstift kann nach Bedarf angepaßt werden.

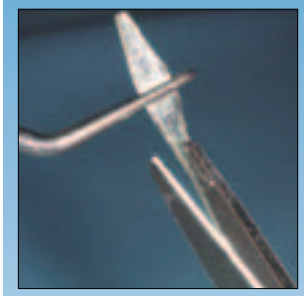

PMMA-beschichtete und in lichthärtendes Komposit eingebettete formbare Glasfaserbündel in 3 Stift-Durchmessern.

Leicht an jede Kanalform adaptierbar. Formen und anpassen, aushärten, zementieren und aufbauen. Aufbau, Stift und Dentin verbinden sich chemisch = eine spaltfreie Restauration mit höchster Retention.

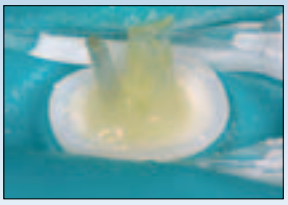

Fordern Sie noch heute unsere **everStick®**-Broschüre an, die Ihnen die unglaublichen Möglichkeiten von **everStick®** erläutert!

StickTech

LOSER & CO
öfter mal was Gutes...

POSTFACH 100829, D-51308 LEVERKUSEN
TELEFON: 02171/70 66 70, FAX: 02171/70 66 66
e-mail: info@loser.de

Ästhetik und Funktion – Widerspruch oder Ergänzung?

Autoren_Dr. phil. nat. Dr. med. dent. Andreas H. Valentin, ZTM Ch. Lucka

_Einführung

Die kraniomandibuläre Dysfunktion ist ein komplexes zahnärztlich-orthopädisches Syndrom, welches eine Vielzahl unspezifischer, muskulärer und neuralgiformer Schmerzsensationen sowie Fehlfunktionen beinhaltet.
Aufbauend auf den frühen Arbeiten von Gelb 1977, Hannsson 1977, Travell und Simons 1984, Rocabado 1983 und 1987, Krough-Poulsen 1975 u.a. gilt es mittlerweile als wissenschaftlich erwiesen, dass das orofaziale System durch muskuläre Dysfunktionen und fehlstatische Komponenten des Bewegungssystems beeinflusst wird (aszendierende Dysfunktion). Insbesondere die Beeinflussung der Halswirbelsäule durch das orofaziale System gilt als gesichert. Fehlhaltungen des Körpers, die auf Muskelfunktionsstörungen mit oder ohne skelettale Veränderungen zurückzuführen sind, können so zu einer Fehlposition des Kopfes, des Unterkiefers und der Kiefergelenke führen und kraniomandibuläre Dysfunktionen (CMD) auslösen. Neuere Erkenntnisse zeigen jedoch, dass oftmals die Okklusion des Patienten der Schlüssel der (Patho-)Funktion ist und die Feineinstellung der Wirbelsäule und der Körperhaltung mitbedingt (deszendierende Dysfunktion).

_Diagnostik und Vorbehandlung

Im vorliegenden Fall eines 51-jährigen Patienten mit kraniomandibulärer Dysfunktion zeigte sich eine autodestruktive Okklusion mit protrusivem Bruxismus mit zunehmender Bisserniedrigung, HWS-Problematik und beidseitiger Subluxation ohne Reposition. Der Patient wurde jahrzehntelang nicht therapiert, seine orthopädischen Beschwerden (Ischialgien, Skoliose nach rechts) sowie Tinnitus, Augenflimmern und Sehstörungen wurden nicht in Verbindung mit der stomatognathen Störung gebracht. Das beidseits reziproke Gelenkknakken wurde vom Hauszahnarzt mittels einer sog. „Knirscherschiene" therapiert. Auf der für CMD–Patienten stets typischen „Ärzte-Odyssee" wurden HNO, Neurologie, Orthopädie, Psychosomatik, Physiotherapie und Schmerztherapie durchlaufen. Eine kausal gerichtete interdisziplinäre Diagnostik und Therapie waren bislang nicht erfolgt, die ganzkörperlichen Beschwerden verstärkten sich im Laufe der Jahre.
Zunächst erfolgte eine initiale sechsmonatige Funktionsschienentherapie mit begleitender Manualtherapie und Funktionsmassage. Diese physiotherapeutischen Begleitbehandlungen wurden

Abb. 1_ Klinische Anfangssituation des Patienten von frontal.
Abb. 2_ Schlussbisslage von frontal.
Abb. 3_ Rechtsseitige Okklusion mit „Knick" in der Spee'schen Kurve nach nicht kompensierter Zahnextraktion 46.

Abb. 1

Abb. 2

Abb. 3