




Pontic-Design von okklusal



Sagittalprofile zahnloser Oberkiefer



Intermediäre Lücken



Kegelstumpf-Keramik-Inlay-Therapie

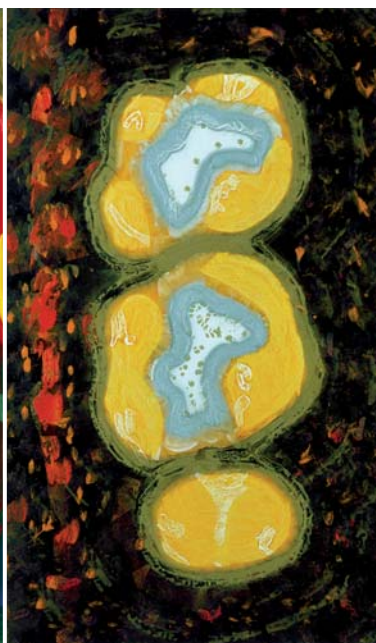
THE SET OF 32 dental-painting

Bei einer Flasche Wein entstand die Idee, Zahnmedizin und moderne Malerei zu einer Symbiose zu verschmelzen. 1993 plauderten der Künstler Willie Sturges und der Zahnarzt Dr. Michael Vorbeck über ihre Studentenzeiten. Am Ende des Abends war das Projekt „dental-painting“ geboren. Immer wieder haben sich Künstler mit dem Thema Zahnarztbesuch befasst. In

vielen Praxen hängen (leider) immer noch Drucke, auf denen gruslige Szenen aus der Arbeit mittelalterlicher Zahnreißer abgebildet sind: Patienten mit schmerzverzerrten Gesichtern, ängstlich den „Misshandler“ beäugend, der mit der Riesenzange anrückt. Die Holztafelbilder von Willie Sturges tragen Titel wie „PA Befund“, „Topografie einer Pulpa“ oder „Schwie-




Ein Pulpagranulom an 71



Zähne 16 und 17 nach Präparation und Unterfüllung



Schnittbild eines Molaren



Wurzelverkrümmungen