DENTAL TRIBUNE Swiss Edition · Nr. 11/2010 · 12. November 2010

# Therapieverfahren für Oberkiefermolaren mit Furkationsbeteiligung

**Dreidimensionale Diagnostik und angemessene chirurgische Invasivität. Von Dr. Clemens Walter und Prof. Dr. Nicola U. Zitzmann, Basel.**

Molaren mit Furkationsbeteiligung haben ein erhöhtes Risiko für frühzeitigen Zahnverlust. Verschiedene Faktoren beeinflussen die Prognose dieser Zähne: der Furkationsgrad, der initial bereits aufgetretene Attachmentverlust, die Anzahl noch vorhandener Molaren, die Rauchgewohnheiten und die gewählte Behandlungsform. Bekannt ist ferner, dass Molaren weniger gut auf eine nichtchirurgische Parodontitistherapie reagieren. Persistierende erhöhte Sondierungstiefen ab 6 mm sollten einer weiteren Therapie unterzogen werden, da sonst häufig zusätzlicher Attachmentverlust auftritt. Dass bei einer adäquaten zahnärztlichen Therapie, also konsequente Parodontitistherapie, Wurzelkanalbehandlung, postendodontische sowie entsprechende prothetische Versorgung, auch Molaren „überleben" können, ist seit den nunmehr klassischen Publikationen von Carnevale und Mitarbeitern gut dokumentiert. Regenerative, parodontalchirurgische Verfahren sind für die Furkationstherapie, wohl mit Ausnahme bukkaler Unterkiefermolaren-Furkationen, ungeeignet. Im Mittelpunkt der Überlegungen stehen daher resektive Therapieverfahren mit dem Ziel der „Taschenelimination" und der Ermöglichung einer lebenslangen supragingivalen Plaquekontrolle auch zwischen den (verbleibenden) Wurzeln.

Wann eine umfangreiche zahnerhaltende Therapie im Zeitalter der Implantologie sinnvoll ist, muss im Einzelfall (Aufwand?, Kosten?, Zeit?, Risiko?, Langzeitprognose?) abgewogen und mit dem Patienten diskutiert werden. Die kritische Risikoabwägung sollte den parodontalen Zustand der Restbezahnung (stabil?), die Beziehung der Kiefer zueinander (Antagonist?), die endodontischen Verhältnisse (Revision?), die Rauchgewohnheiten (Anzahl Pack-years?), etwaige systemische Erkrankungen (unkontrollierter Diabetes mellitus?), lokale Besonderheiten der (voroperierten?) Kieferhöhle sowie allgemeinmedizinische Aspekte berücksichtigen. Im parodontal vorgeschädigten Oberkieferseitenzahngebiet ist das Knochenangebot zudem häufig nicht ausreichend, sodass umfangreichere oralchirurgische Eingriffe, wie Sinusbodenelevation und/oder vertikale Augmentation, in Erwägung gezogen werden müssen. In vielen Fällen erscheint nach dieser Analyse der Erhalt des natürlichen Seitenzahnes nicht nur berechtigt, sondern die Therapie der Wahl.

Bei geringem horizontalen und vertikalen Attachmentverlust (< 3 mm, Grad I) im Furkationsbereich ist bei guter Erreichbarkeit eine konservative, nichtchirurgische Instrumentierung mit geeigneten Ultraschallspitzen zumeist ausreichend. Der Furkationsbefund sollte jedoch in regelmässigen Abständen im Rahmen der unterstützenden Parodontitistherapie erhoben werden, sodass ggf. rechtzeitig interveniert werden kann.

Bei fortgeschrittenem Furkationsbefall (> 3 mm, Grad II, III) sind meist parodontalchirurgische Verfahren indiziert. Grundsätzlich sollte hierbei der grösstmögliche Erhalt von parodontalem Attachment und Zahnhartsubstanz angestrebt werden. Für die Therapieverfahren furkationsbefallener (Oberkiefer-)Molaren wurde kürzlich eine Graduierung bezüglich der Invasivität des Eingriffs vorgeschlagen. Die Invasivität nimmt zu, je mehr Zahnhartsubstanz und parodontales Attachment geopfert werden muss. Dieser Graduierung liegt die durchschnittliche Wurzeloberfläche und damit das maximal zur Verfügung stehende parodontale Attachment der jeweiligen Wurzel zugrunde. Die mesio-bukkale Wurzel des ersten Oberkiefermolaren weist eine durchschnittliche Wurzeloberfläche von 118 mm² auf, ge-

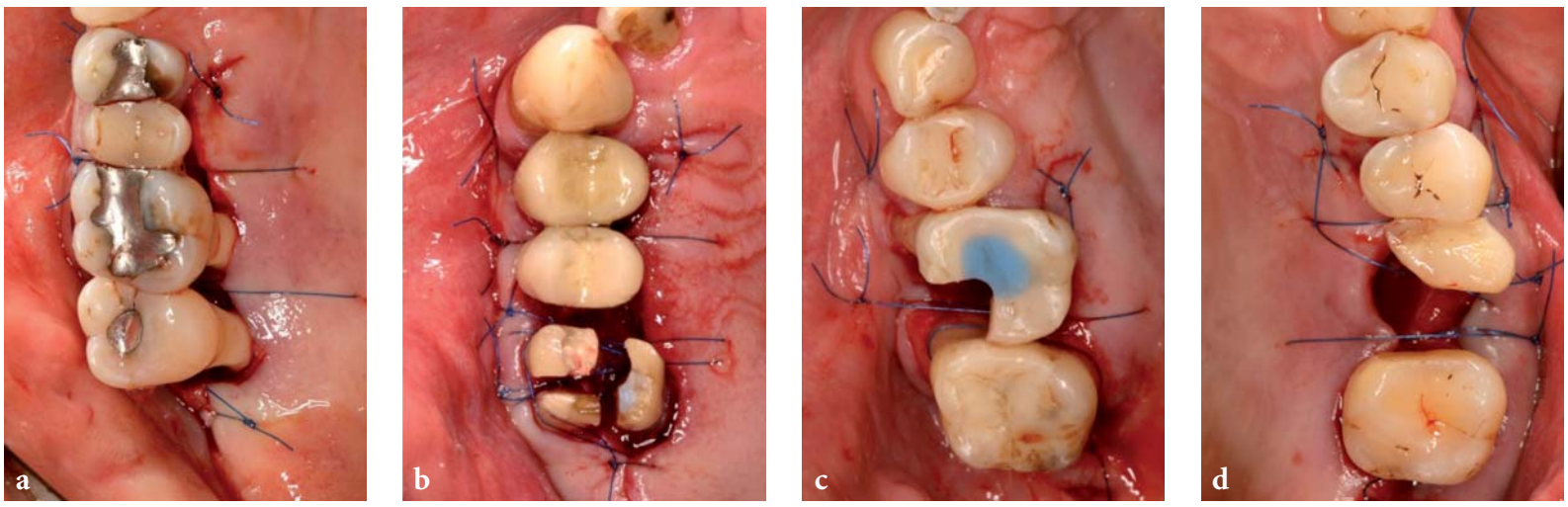


*Abb. 1: Klassische parodontale Chirurgie im Oberkiefer: von (a) nach (d) zunehmende Invasivität.*
*a) Apikal reponierter Lappen mit Tunnelierung bei maximalem Erhalt der Zähne. b) Apikal reponierter Lappen und Separation der Wurzel. c) Apikal reponierter Lappen und Entfernung (Trisektion) der distobukkalen Wurzel. d) Apikal reponierter Lappen und Entfernung von distobukkaler und palatinaler Wurzel.*

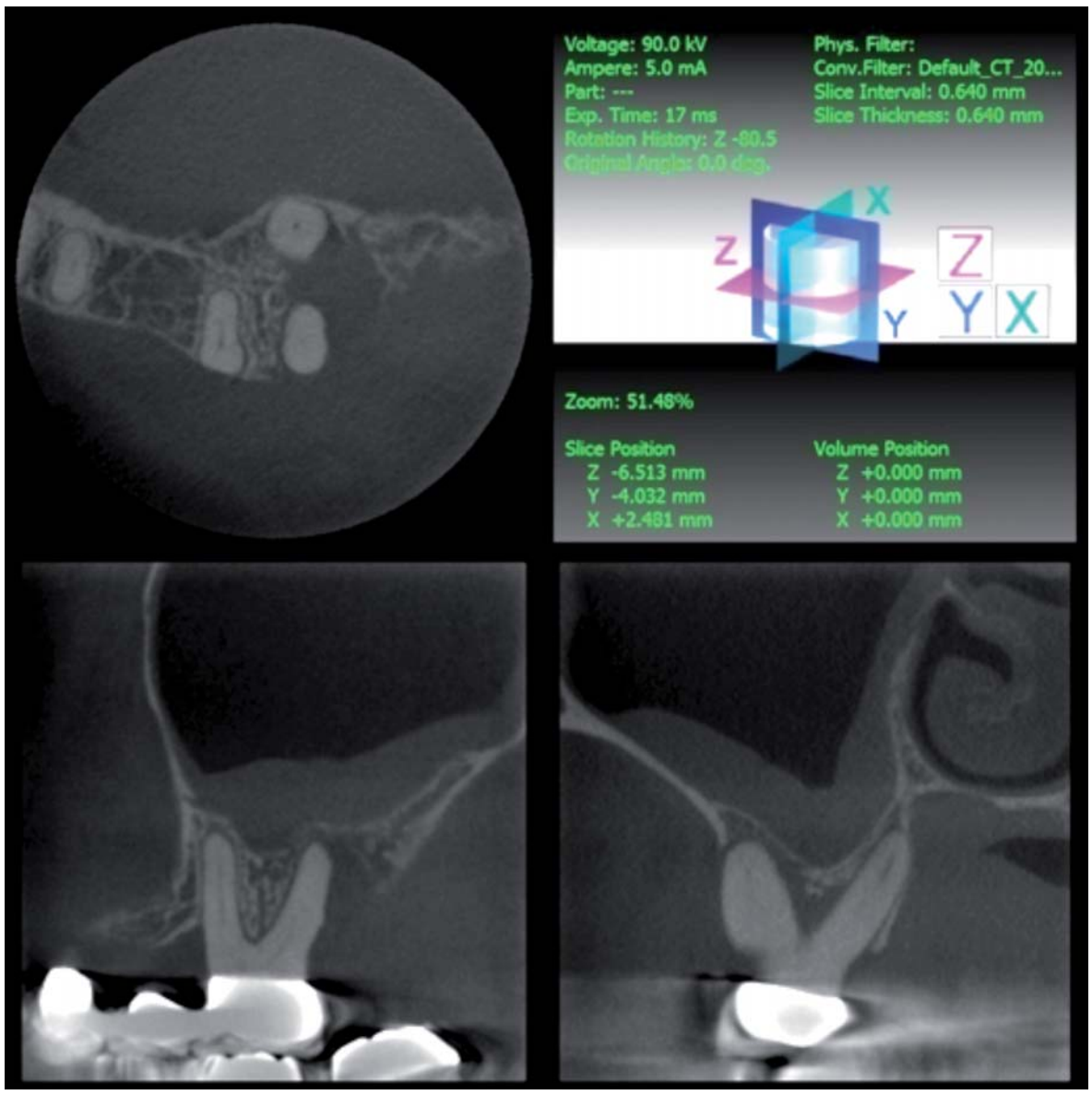


*Abb. 2: Dreidimensionale Darstellung des Furkationsbereiches des Zahnes 26. Die 56-jährige Patientin wurde aufgrund rezidivierender Beschwerden im linken Oberkiefer-Seitenzahngebiet überwiesen. Es imponiert ein distaler vertikaler Knochendefekt sowie eine Radioluzens im distalen Furkationseingang. Da die mesio-bukkale und die palatinale Wurzel genügend Restattachment aufwiesen, wurde entschieden die distale Wurzel, bei Belassen der prothetischen Versorgung, zu amputieren. Zunächst wurde eine konventionelle Wurzelkanalbehandlung (Dr. L. Buettel, Basel) durchgeführt.*

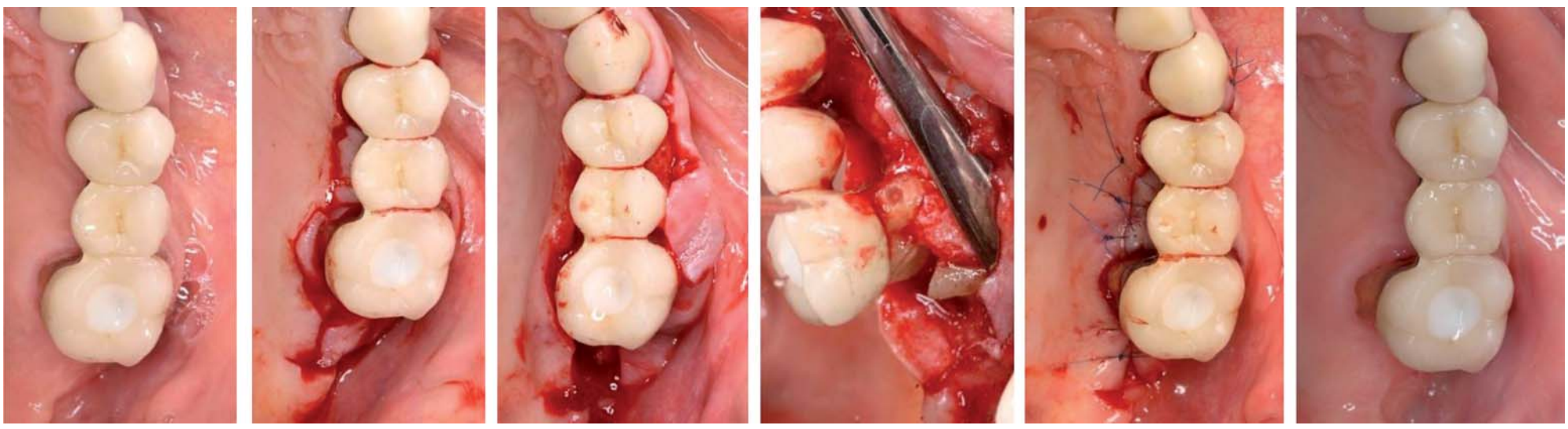

*Abb. 3: Chirurgisches Vorgehen Step-by-Step. Palatinal wurde eine paramarginale Schnittführung, kombiniert mit einer distalen Keilexzision gewählt. Der Mukoperiostlappen wurde mobilisiert und unter dem Brückenzwischenglied hindurch präpariert. Nach sorgfältiger Degranulierung mit Hand- und Ultraschallinstrumenten wurde die distobukkale Wurzel abgetrennt. Der Wundverschluss erfolgte mit monofilen Kunststofffäden der Stärke 6 x 0. Die Wundheilung verlief unauffällig. Der kompromittierte Zahn 26 sowie die prothetische Versorgung konnten erhalten und aufwendige chirurgisch-prothetische Rekonstruktionen vermieden werden.*

folgt von der palatinalen Wurzel (115 mm²) und der distalen Wurzel (91 mm²). Diese Daten dienen lediglich als grobe Orientierung. Mittels dreidimensionaler bildgebender Verfahren (z.B. DVT – Digitale Volumentomografie) kann der konventionell nur begrenzt eruierbare Furkationsbereich und das knöcherne Attachment jeder einzelnen Wurzel sehr gut dargestellt werden. Dies erleichtert die genaue operative Planung und hilft intraoperative Überraschungen zu vermeiden. DVT basierte Analysen des Furkationsbereichs stimmen sehr gut mit intraoperativ erhobenen Befunden überein.

Ein offener chirurgischer Zugang zu den Wurzeloberflächen ist grundsätzlich das am wenigsten invasive Vorgehen. Im Molarenbereich ist ein schlichtes „open-flap-debridement" jedoch meist nicht ausreichend, um langfristige parodontale Stabiltität zu erreichen. Der Wundverschluss erfolgt daher mit dem Ziel der Taschenelimination über einen klassischen apikal reponierten Lappen. Der Patient sollte zur täglichen Reinigung des eröffneten Furkationsbereiches mit Interdentalraumbürstchen – tageweise alternierend mit Elmex-Gelee (Karies-Prophylaxe) und Plak-out-Gel (Parodontitis-Prophylaxe) – instruiert werden. Die nächsthöhere Invasivität liegt vor, wenn eine zusätzliche Tunnelpräparation durch Osteo- und/oder Odontoplastik zwischen allen drei verbleibenden, möglicherweise separierten Molarenwurzeln durchgeführt wird (**Abb. 1b**). Es folgen Verfahren, bei denen eine Wurzel – ohne oder mit dem dazugehörigen Kronenanteil – entfernt wird (**Abb. 1c**). Zusätzlich kann eine Tunnelpräparation zwischen den verbleibenden Wurzeln oder eine Separation der Wurzeln durchgeführt werden. Die in solchen Situationen notwendige Wurzelkanalbehandlung erfolgt idealerweise vor dem chirurgischen Eingriff. Es bietet sich an, das oder ggf. die oberen Wurzelkanaldrittel der zu entfernenden Wurzeln sowie das Kavum mit farbigem Komposit-Füllungsmaterial zu füllen, damit das Wurzelkanalsystem während der Operation nicht der Mundhöhlenflora exponiert wird und der Wurzelkanalabschluss intraoperativ gut sichtbar ist. Die Invasivität nimmt weiter zu, wenn zwei Wurzeln entfernt werden (**Abb. 1d**). Die maximal mögliche Invasivität ist erreicht, wenn der gesamte Zahn extrahiert werden muss. DT

*Bei Interesse kann das Literaturverzeichnis in der Redaktion angefordert werden.*

**Dr. Clemens Walter, OA**
Leiter des Spezialisierungsprogrammes Parodontologie (SSP/SSO)
Spezialist für Parodontologie (DGP)
Klinik für Parodontologie, Kariologie und Endodontologie
Universität Basel
Hebelstrasse 3
4056 Basel
Tel.: 061 267 26 23
Fax: 061 267 26 59
clemens.walter@unibas.ch

## Fortbildung im KKL Luzern 2011

### Moderne Mukogingival- und Parodontalchirurgie: plastisch – regenerativ – ästhetisch

mit Workshop

- **Datum:** 13. – 14. Januar 2011
- **Ort:** KKL Luzern
- **Info:**
  Wenn Patienten vermehrt die Deckung von Rezessionen und den Ausgleich von unregelmässigem Gingivaverlauf wünschen, dann stellt sich die Frage, wie im ästhetischen Bereich parodontal nachhaltig saniert werden kann. Neue vielversprechende Materialien wie z.B. Emdogain® oder Mucograft® sowie die Erkenntnis, dass Implantatlösungen in der ästhetischen Zone oft unbefriedigende Resultate liefern, lassen das interessante und herausfordernde Thema dieser Fachtagung wieder aufleben. Begrüssen Sie mit uns zum 6. Mal Prof. Zucchelli in Luzern! Die Vorträge werden in gut verständlichem Englisch gehalten.
- **Referent:**
  Prof. Dr. Giovanni Zucchelli, Bologna

Informationen und Anmeldung:
**zumstein dental academy gmbh**
Pfistergasse 3
6003 Luzern
Tel.: 041 249 30 55
Fax: 041 249 30 59
info@zumstein-dental-academy.ch

ANZEIGE