

# Röntgen up to date: Analog oder digital?

## Ein klinischer Erfahrungsbericht zur DVT

Mit der digitalen Volumentomografie hielt die dritte Dimension Einzug in den bildgebenden Bereich innerhalb der Zahnarztpraxis. Damit wurde eine neue diagnostische Möglichkeit eröffnet, die in komplexen Fällen wertvolle und therapierelevante Informationen liefern kann.

Priv.-Doz. Dr. Andreas Bindl, Dr. Daniel Wolf/Zürich, Schweiz

■ Die dentale Röntgentechnologie hat in den letzten Jahren große Fortschritte gemacht, besonders im Bereich der digitalen Volumentomografie (DVT). Mit dieser neuen Technik werden diagnostische Möglichkeiten eröffnet, die der Zahnarzt anzuwenden bisher nicht in der Lage war. Haupteinsatzgebiet dieser Technologie ist die orale Chirurgie, z.B. Implantat- oder Extraktionsplanung von verlagerten Zähnen, sowie die Hals-Nasen-Ohren-Heilkunde. Da mit nur einem Scan der gesamte zahntragende Bereich aufgenommen und beurteilt werden kann, ergeben sich auch für die Parodontologie und Endodontologie oft wertvolle Befunde. Grundsätzlich muss bei jeder angefertigten DVT-Aufnahme der Datensatz auf Nebenbefunde hin untersucht werden. Besonders wurzelbehandelte Zähne sollten dabei bezüglich einer apikalen Aufhellung beurteilt werden.

Seit April 2007 arbeiten wir mit dem Galileos 3D Röntgensystem (Sirona Dental Systems, Bensheim). Die Bedienung und Patientenpositionierung gleicht der eines herkömmlichen Orthopantomografiegerätes. Es wird ein kugelförmiges Volumen von 15 cm Durchmesser aufgenommen, die Auflösung beträgt 0,15 mm, die Aufnahmedauer 14 Sekunden. Die Strahlenbelastung wird vom Hersteller je nach Einstellung mit 29 bis 69  $\mu\text{Sv}$  angegeben. Dies entspricht etwa der doppelten bis dreifachen Strahlendosis eines digitalen Orthopantomogramms (Silva et al. 2008, Wörtche et al. 2006). Es ist benutzerfreundlich und intuitiv zu bedienen und liefert eine Panoramaansicht, auf welcher ein sogenanntes Untersuchungsfenster auf einen bestimmten Bereich bewegt werden kann. Dieser Bereich wird dann in den drei Ebenen: longitudinal, transversal und axial (Abb. 1) vergrößert dargestellt. Zusätzlich lässt sich das gesamte Volumen übersichtlich dreidimensional darstellen. In der Endodontie ist die Diagnose apikaler Pathologien oft problematisch, da Osteolysen in diesen Regionen schwer im zweidimensionalen Röntgenbild zu erkennen sind. Apikale Läsionen stellen sich im Röntgenbild erst zweifelsfrei dar, wenn die Kompakta betroffen ist (Seltzer und Bender 1961, Lee und Messer 1986). Hierbei hat auch die digitale gegenüber der konventionellen Radiografie keine Vorteile (Barbat und Messer 1998). Neuere Studien konnten zeigen, dass im Vergleich zur Panoramaschichtaufnahme mit dem DVT 30 Prozent mehr apikale Läsionen diagnostiziert werden konnten (Low et al. 2008, Estrela et al. 2008, Lofthag-Hansen et al. 2006).

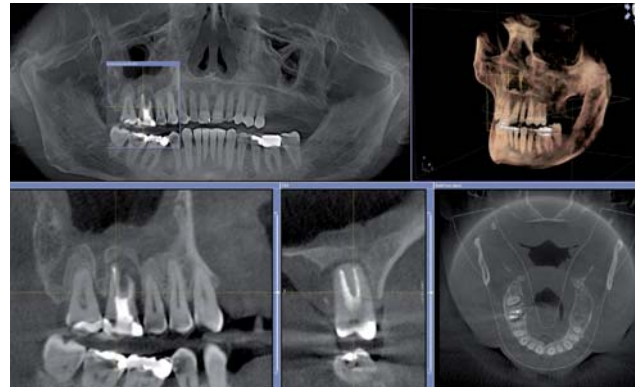


Abb. 1: Benutzeroberfläche der Galaxis Software (Sirona Dental Systems) mit Panoramaansicht (links oben), Schnittbildern, dreidimensionaler Übersichtsdarstellung (rechts oben) und axialer Ansicht (rechts unten).

Auch in einem Review von Patel (Patel 2009) werden die Vorteile der DVT-Technik in Bezug auf folgende Aspekte bestätigt:

- im Vergleich zum CT geringe Strahlendosis
- anatomisch korrekte Darstellung (wichtig für apikale Chirurgie), metrisch kalibriert
- höhere Diagnostizierbarkeit von apikalen Läsionen.

Unsere klinische Erfahrung zeigt, dass mit Anwendung des DVT oft Läsionen sichtbar werden, welche auf einem Zahnfilm nicht diagnostiziert werden konnten.

### Befunde aus dem Bereich der Endodontie

In einer Vielzahl von Fällen, bei denen ein DVT für chirurgische/implantologische Fragestellungen angefertigt wurde, konnten wir zusätzlich endodontische

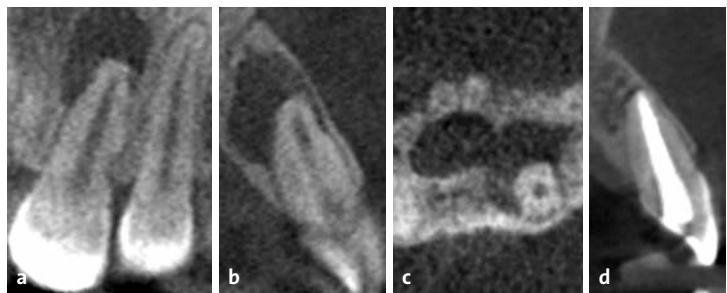


Abb. 2: Darstellung einer ausgedehnten periapikalen Aufhellung am Zahn 21 im DVT. a) longitudinale, b) transversale, c) axiale und d) weitere transversale Ansicht eines DVT nach einer Heilungszeit von 24 Monaten.



Nur 115 x 90 x 28 mm groß: der claros pico®

„Absolut genial, was elexxion  
jetzt entwickelt hat.

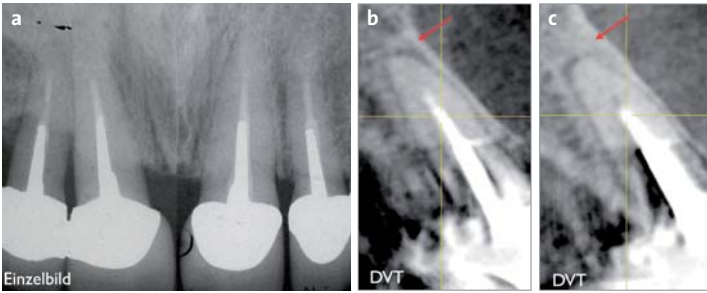
**Genau richtig für uns Praktiker!“**

Es ist Wirklichkeit! elexxion, weltweit Technologieführer bei hochwertigen Dentallasern, präsentiert der Fachwelt den claros pico®.

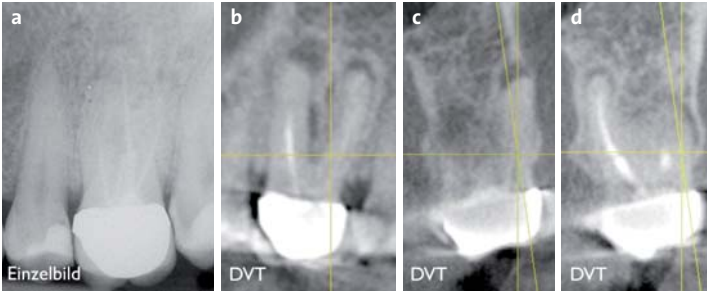
Der claros pico® ist ein absolut vollwertiges Profigerät und passt dennoch in eine Hand. Dank seiner Lithiumionen-Technologie ist er so mobil, wie es moderne Praxen erfordern.

Was bedeutet das für Sie als Praktiker? Mit dem claros pico® verfügen Sie über einen Diodenlaser, der Ihnen „auf Knopfdruck“ in der Endodontie, in der Parodontologie und der Weichgewebe-Chirurgie neue Behandlungsmöglichkeiten erschließt. Sie können bei vielen Indikationen schneller und effektiver arbeiten und setzen zudem neue Impulse für eine verbesserte Wettbewerbssituation Ihrer Praxis. Selbstverständlich verfügt das Gerät auch über eine Laser-Powerbleaching-Funktion, mit der Ihr Assistenz-Team selbstständig arbeiten kann.

Mehr über den brandneuen claros pico® erfahren Sie von den Fachberatern unseres Vertriebspartners Pluradent ([www.pluradent.de](http://www.pluradent.de)).



**Abb. 3:** a) Zweidimensionale Einzelbilder der Oberkieferfrontzähne. b) Erst in der transversalen Darstellung der DVT-Aufnahme werden die apikalen Läsionen an Zahn 11 und c) 21 sichtbar (roter Pfeil).



**Abb. 4:** a) Einzelzahnfilm. b) Das DVT zeigt im Gegensatz dazu deutlich die apikalen Läsionen an allen drei Wurzeln des Zahnes 26. Longitudinale Ansicht durch die bukkalen Wurzeln. c) Transversale Ansicht durch die mesiobukkalen Wurzel. d) Transversale Ansicht durch die palatinalen Wurzel.

Zufallsbefunde beobachten. Bei Abbildung 2 handelt es sich um einen Zufallsbefund. Die Indikation der Aufnahme war die Darstellung verlagelter Weisheitszähne. Der Zahn 21 zeigt eine ausgedehnte periapikale Aufhellung. Die knöcherne Läsion korrespondiert bereits mit dem Kanalis incisivus, dies ist in der axialen Ansicht deutlich sichtbar (Abb. 2c). Ersatzresorptionen am Wurzeldentin im distalen Bereich des oberen Wurzeldrittels sind bereits erkennbar (Abb. 2a). Das Trauma an Zahn 21 lag bereits 15 Jahre zurück. Am Zahn erfolgte eine Wurzelkanalbehandlung, das DVT-Kontrollbild nach 24 Monaten zeigt eine Verknöcherung des apikalen Defektes.

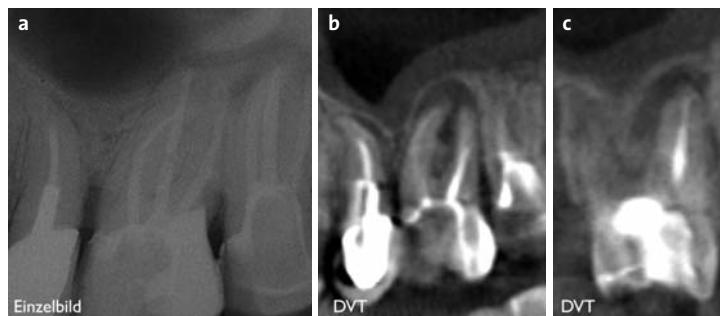
In einem weiteren Fall wurde ein DVT im Sinne einer Implantatplanung bei einer 38-jährigen Patientin angefertigt (Abb. 3). Die metallkeramischen Frontzahnkronen im Oberkiefer waren insuffizient und mussten erneuert werden. Die Patientin klagte über gelegentliche Missempfindungen im Frontbereich. Die Einzelbilder (Abb. 3a) waren abgesehen von unvollständigen Wurzelkanalfüllungen periapikal unauffällig. In der transversalen Schicht des DVTs konnte an Zahn 11 und 21 eine apikale Aufhellung diagnostiziert werden. Im Bereich des Metallstiftes ist die bei DVTs und CTs verursachte Streustrahlung deutlich erkennbar. Eine verlässliche Diagnose ist hier nicht möglich. Der Abschnitt zwischen Spitze des Stiftes und der Wurzelspitze kann aber wieder diagnostiziert werden, da dort keine Streustrahlung vorliegt. Nach Entfernung der alten Kronen und Stiftes konnte im unteren

Wurzeldrittel nekrotisches Gewebe entfernt werden. Es wurde eine Endorevision durchgeführt und die Kanäle neu obturiert.

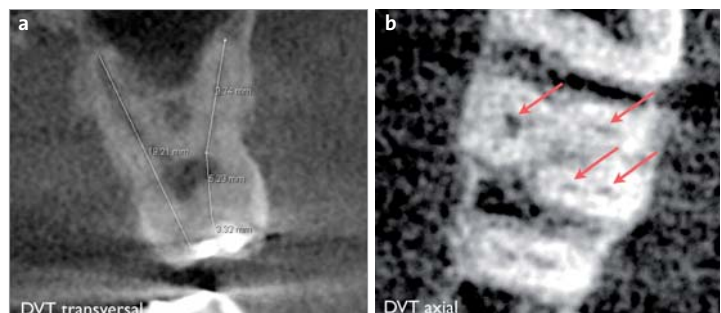
An Zahn 26 bestanden gelegentlich Aufbissbeschwerden. Das Einzelbild zeigte eine unvollständige Wurzelkanalbehandlung, aber keine deutliche apikale Pathologie. Auf dem DVT waren an allen drei Wurzeln apikale Läsionen deutlich sichtbar (Abb. 4). Im Oberkiefermolarenbereich gibt es auf dem zweidimensionalen Einzelbild zudem oft das Problem der Überlagerung durch den Jochbogen. So wurden im Fall von Abbildung 5 die apikalen Läsionen erst im DVT deutlich sichtbar. Zudem bietet es den Vorteil, dass die Kieferhöhlenschleimhaut beurteilt werden kann. Eine in diesem Bereich lokalisierte Schwellung ist ein Hinweis auf eine mögliche apikale Entzündung (Abb. 5).

### Darstellung der Wurzelanatomie

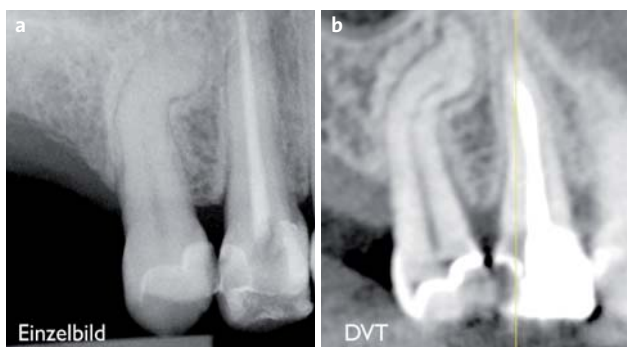
Des Weiteren ist es möglich, sich vor einer Wurzelkanalbehandlung über die Anatomie des Zahnes bzw. des Endodontes zu informieren. So kann mit dem in der Software integrierten und kalibrierten Messwerkzeug der Software die Wurzellänge bestimmt werden (Abb. 6a). Die axiale Ansicht eignet sich gut, um das Vorhandensein bzw. die Anzahl der Wurzelkanäle zu bestimmen (Abb. 6b). Bei sehr starken Krümmungen bietet die Darstellung im DVT ebenfalls klare Vorteile (Abb. 7b), da die Anatomie der Wurzel und der Verlauf des Kanals sehr gut dargestellt werden können.



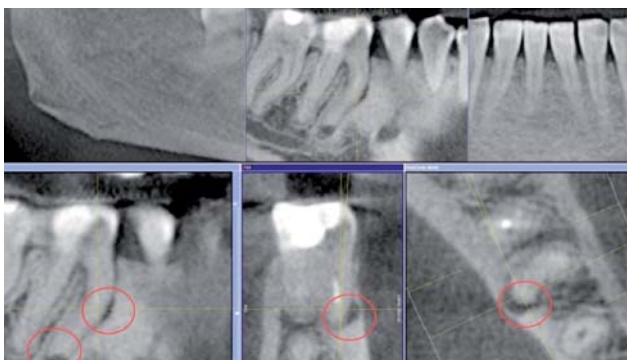
**Abb. 5:** a) Der Schatten des Jochbogens überdeckt die Wurzelspitzen an Zahn 26 auf dem Einzelröntgenbild. b) Die DVT-Ansicht zeigt deutlich die apikalen Läsionen von longitudinal und c) transversal.



**Abb. 6:** a) Längenbestimmung mit Messwerkzeug in der transversalen Ansicht. b) Die Anzahl der vier Wurzelkanäle ist in der axialen Ebene sichtbar.



**Abb. 7: a)** Die S-förmige Krümmung der Wurzel und der Kanäle an Zahn 15 wird im Vergleich zum Einzelbild **b)** auf der DVT-Aufnahme deutlich sichtbar.



**Abb. 8:** Diagnose einer Perforation der mesialen Wurzel des Zahnes 46 sowie einer apikalen Aufhellung (rote Markierung).

### Diagnose Perforation

Mithilfe einer DVT-Aufnahme ist es möglich, die Prognose von fraglichen Zähnen besser abzuschätzen. In Abbildung 8 ist an Zahn 46 im bukkalen Bereich der mesialen Wurzel auf der Hälfte der Wurzellänge in allen Schnittebenen eine Osteolyse sichtbar. Der Wurzelkanal ist in diesem Bereich stark gekrümmt. Da der Zahn endodontisch vorbehandelt war, besteht die große Wahrscheinlichkeit einer früheren Perforation. Diese Information ist wichtig für die Revisionsbehandlung, da der Behandler schon im Vorfeld weiß, wonach er suchen muss und in diesem Bereich besonders vorsichtig arbeiten kann. In diesem Fall wurde die Perforation unter dem Mikroskop dargestellt und mit MTA verschlossen.

### Apikale Chirurgie

Ein weiteres wichtiges Einsatzgebiet des DVT im Bereich der Endodontie ist die apikale Chirurgie. Oft ist es schwer, die korrekten anatomischen Verhältnisse anhand eines OPGs abzuschätzen. Das DVT liefert wertvolle Informationen über die dreidimensionale Lage der betreffenden Wurzelspitze bezüglich wichtiger anatomischer Strukturen (Sinus maxillaris und Canalis incisivus im OK, Canalis mandibularis und Foramen mentale im UK). Durch die exakte metrische Darstellung im DVT kann der Eingriff gut geplant und das Risiko einer Schädigung wichtiger anatomischer Strukturen besser abgeschätzt werden.

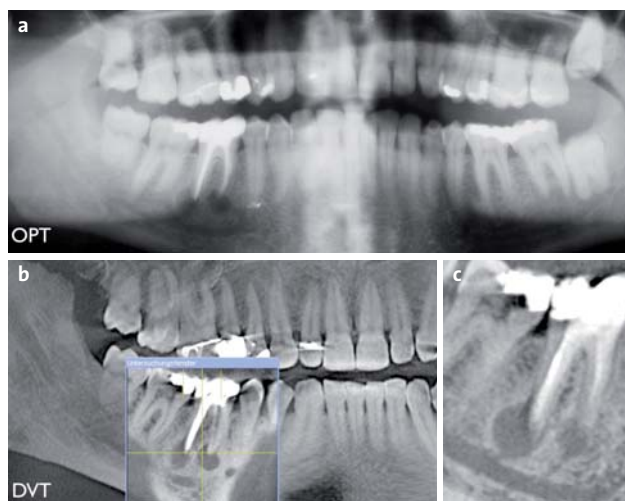Auf einem OPG kann zudem der Pharynxschatten anatomisch wichtige Gebiete überdecken (Abb. 9).

In Abbildung 10 zeigte sich an Zahn 34 überstopftes Wurzelfüllmaterial in einer großen periapikalen Aufhellung, welches entfernt werden musste. Auf der DVT-Aufnahme konnte in der Transversalansicht ausgemessen werden, dass zwischen Nervenaustrittskanal und dem Defekt eine Knochenlamelle mit einer Dicke von 2,5 mm besteht. Der Chirurg konnte das überstopfte Wurzelfüllmaterial unter Schonung des Nervus alveolaris inferior zielsicher entfernen.

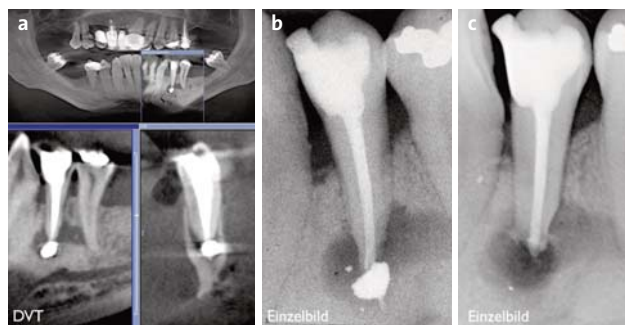
### Externe Resorption

Das DVT hilft auch bei der Abgrenzung von externer zu interner Resorption. Auf dem Einzelbild ist dies durch die Überlagerung oft schwer zu beurteilen. In beiden Fällen reagieren die Zähne positiv auf einen Sensibilitätstest. Somit ist eine klinische Abgrenzung nicht möglich. Bei einer externen Resorption ist der Wurzelkanal in seinem Verlauf nicht verändert. Die Veränderung an sich nimmt ihren Ausgang vom Parodontalspalt.

In Abbildung 11 handelt es sich um einen Zufallsbefund bei einem 47-jährigen Patienten. Auf dem DVT lässt sich an Zahn 11 eine externe Resorption diagnostizieren. Der Wurzelkanalverlauf ist nicht beeinträchtigt, die Resorption geht von palatinal aus. Der Defekt konnte unter Lap-



**Abb. 9:** Vergleich von **a)** OPG- und **b)** DVT-Ansicht des gleichen Patienten. **c)** Überlagerungsfreie Darstellung im Falle des DVTs.



**Abb. 10:** Überstopftes Wurzelkanalfüllmaterial im periapikalen Bereich von Zahn 34. **a)** Longitudinale und transversale DVT-Ansicht. **b)** Zahnfilm. **c)** Kontrollaufnahme unmittelbar nach der Behandlung.

penbildung dargestellt werden. Die Läsion wurde gesäubert, präpariert und mit Komposit verschlossen. Der Zahn konnte vital erhalten werden.

### Traumabedingte Wurzelfrakturen

In diesem Fall handelt es sich um eine traumabedingte Wurzelfraktur am Zahn 21. Die Fraktur war auf dem Einzelröntgenbild nicht diagnostizierbar. Der Zahn wies direkt nach dem Unfall einen erhöhten Lockerungsgrad auf. Beim Kontrolltermin nach einer Woche reagierte der Zahn nicht mehr auf einen Sensibilitätstest, der Verdacht einer Wurzelfraktur konnte durch das DVT bestätigt werden (Abb. 12). Therapeutisch wurde die Wurzel bis zum Bruchspalt aufbereitet und obturiert, und dabei ein apikaler Stopp mit MTA gelegt. Das apikale Wurzelfragment wurde so belassen.

### Persistierende Infektion

Im Fall von Abbildung 13 handelt es sich um eine persistierende Entzündung am Zahn 11. Der Zahn hatte eine insuffiziente Wurzelfüllung mit einer Fistel nach bukkal. Nach der Revision kam es kurzzeitig zur Besserung und zum Verschluss der Fistel, drei Monate später bildete sich jedoch eine neue (Abb. 13a). Für eine genaue Abklärung wurde ein DVT angefertigt (Abb. 13b), welches einen ausgedehnten knöchernen Defekt um die Wurzel zeigte. Der Verdacht auf eine Wurzelfraktur konnte nicht bestätigt werden. Diese Informationen deuteten auf eine extraradikuläre Infektion an Zahn 11 hin. Unter Lappenbildung erfolgte die Kürettage des Defektes, wodurch der Zahn erhalten werden konnte. Die Kontrollaufnahme nach 14 Monaten zeigt eine fast vollständige Ausheilung (Abb. 13c).

### Zusammenfassung

Das DVT eröffnet einen breiten Anwendungsbereich und ist nicht nur auf chirurgische Fragestellungen beschränkt. Im Bereich der Endodontologie erhält man wertvolle Informationen mit therapeutischer Relevanz. Wie bereits erwähnt, können so mehr apikale Läsionen diagnostiziert

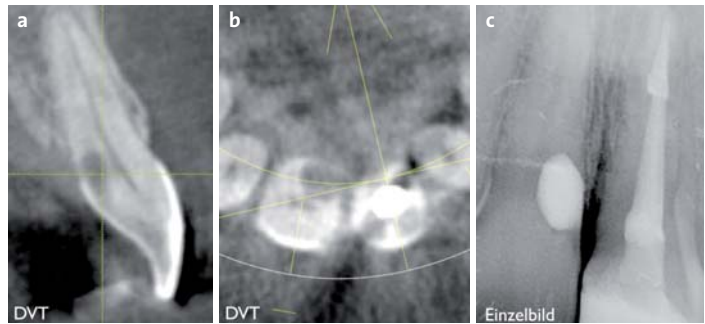


Abb. 11: Diagnose einer externen Resorption. **a)** transversale und **b)** axiale Ansicht des DVT. **c)** Kontrollaufnahme (Einzelbild) nach der Defektauffüllung.

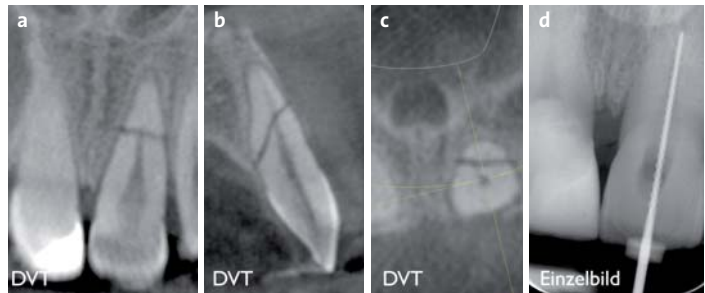


Abb. 12: Traumabedingte Wurzelfraktur an Zahn 21. Erkennbar in der **a)** longitudinalen, **b)** transversalen und **c)** axialen Ansicht des DVT. **d)** Therapie: Aufbereitung bis zum Frakturspalt, Einzelbild.

werden. Dabei ist jedoch zu beachten, dass nicht jede zwingend einer Behandlung bedarf (Nair et al. 1999). In einem solchen Fall sollte der Patient über den Befund aufgeklärt und in ein Recall eingebunden werden. Bei jeder Indikation muss abgewogen werden, ob der Informationsgehalt die notwendige Strahlenbelastung rechtfertigt. Dabei ist die klinische Untersuchung neben der faszinierenden Röntgentechnik nicht zu vernachlässigen. Erst wenn eine vorherige dentale Anamnese mit CO<sub>2</sub>-Test, parodontaler Sondierung und gründlicher klinischer Inspektion sowie ein Einzelröntgen nicht die notwendigen Informationen liefern, ist eine DVT-Aufnahme indiziert.

Nach unserer Meinung kann ein DVT in folgenden Fällen sinnvolle Zusatzinformationen liefern:

- Planung der apikalen Chirurgie
- Prognose von fraglichen Zähnen vor Revisionsbehandlung
- Abgrenzung von externer – interner Resorption
- Wurzelfrakturen.

In schwierigen und komplexen Fällen stellt die Anwendung der digitalen Volumentomografie eine sinnvolle Erweiterung der diagnostischen Möglichkeiten dar. ■

**ZWP online**  
Eine Literaturliste steht ab sofort unter [www.zwp-online.info/fachgebiete/endodontologie](http://www.zwp-online.info/fachgebiete/endodontologie) zum Download bereit.

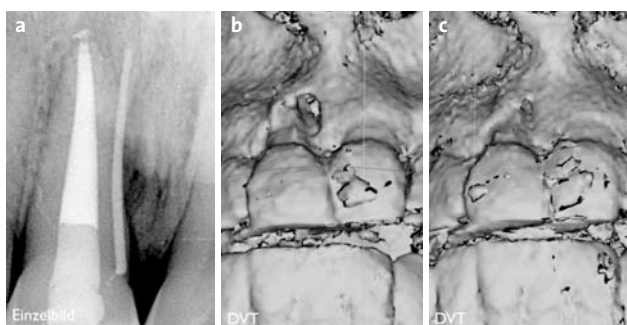


Abb. 13: **a)** Persistierende Fistel nach Revisionsbehandlung an Zahn 11 mit Guttapercha Point in der Fistel, **b)** zirkuläre Osteolyse um Wurzel von Zahn 11 in der DVT-Ansicht, **c)** DVT-Kontrollaufnahme nach 14 Monaten.

### KONTAKT

**Dr. Daniel Wolf**  
Praxis am Zürichberg  
Attenhoferstr. 8a, 8032 Zürich, Schweiz  
E-Mail: [info@praxiszuerichberg.ch](mailto:info@praxiszuerichberg.ch)  
**Web: [www.praxiszuerichberg.ch](http://www.praxiszuerichberg.ch)**

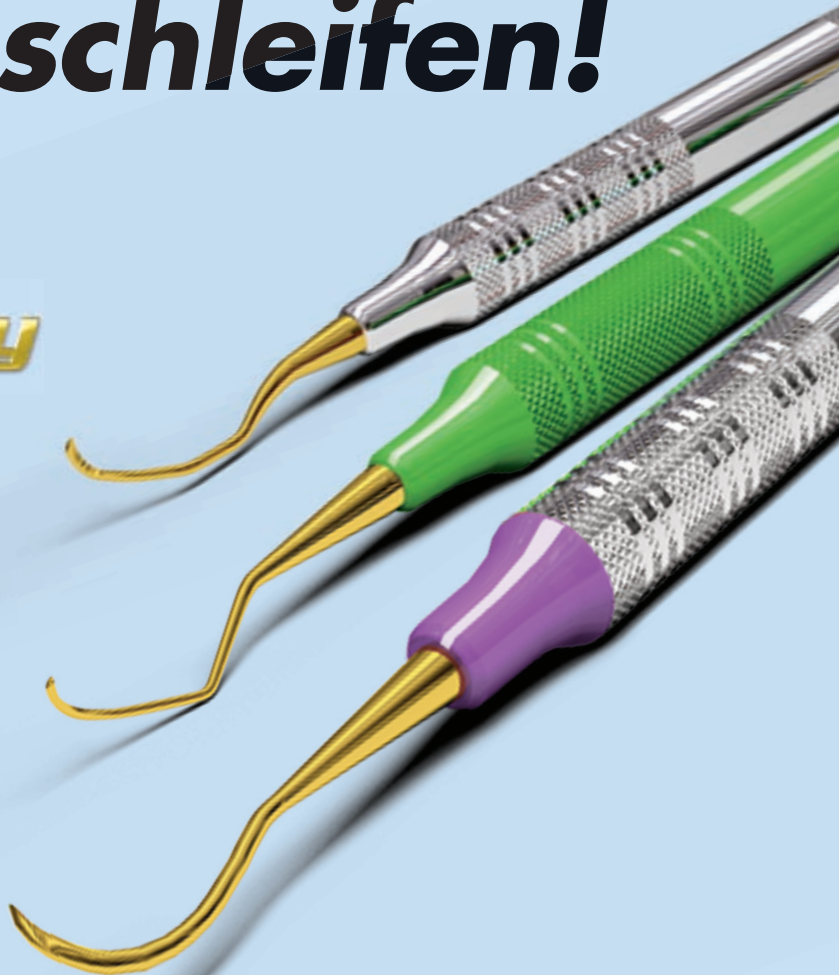
# Nie mehr schleifen!

## XP Technology

**Küretten und Scaler mit der patentierten XP Technologie bleiben während ihrer Einsatzzeit scharf.**

- schärfste Schneiden für schnelleres und einfacheres Scalen und Wurzelglätten
- grazile Arbeitsenden für mehr Patientenkomfort und weniger Gewebe-Trauma
- kein Zeitaufwand zum Schleifen für höhere Effektivität im Praxisalltag

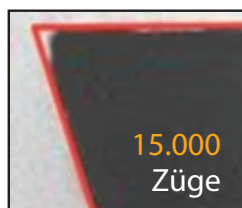**Kein Verschleifen mehr möglich, die Spitzenform ist immer wie neu.**



Standard-Instrument



XP-Instrument



Zugtests zeigen die wesentlich höhere Härte der mit Nano-Technologie hergestellten XP-Instrumente.



Wir senden Ihnen gerne weitere Informationen und beraten Sie ausführlich über die Vorteile der XP-Technologie.