

# Das Magnetattachment bei Patienten mit motorischem Handicap

*Nach schon sehr frühen Forschungen und Berichten über Magnete in der Kieferchirurgie und Zahnheilkunde (Freedmann, H. [1953]; Gabka, J. [1960]; Behrmann, S. J. [1964]; Knigge, W. [1974] u. a.) sind vor allem im Zusammenhang mit den Implantaten seit den 90er-Jahren praxisreife Magnetattachments auf dem Markt.*

ZÄ INSA FRIEDRICH, PRIV.-DOZ. DR. DR. STEFFEN G. KÖHLER/BERLIN

Es liegen eine Vielzahl von experimentellen (WIRZ 1990, 1993, 1994; JÄGER/WIRZ 1993) und klinischen Studien (JUNG u. a. 1992; KÖHLER u. a. 1993, 1994; TILLER 1993; VESPER 1995 u. a. m.) zu den Magneten vor. Zusammenfassend hat BLANKENSTEIN 2001 alle Möglichkeiten des Einsatzes von Magneten in der Zahnheilkunde dargestellt. Dennoch spielt das Magnetattachment in der Implantatprothetik immer noch – verfolgt man die Literatur – eine untergeordnete Rolle. Dies hat damit zu tun, dass sowohl Patientenwünsche als auch die eigenen Vorstellungen von festsitzenden Prothesen eher mit Stegen und Teleskopen in Verbindung gebracht werden. Zweifellos erreichen wir mit diesen Verbindungen eine erheblich höhere Stabilität als mit Magneten. Aus diesem Grunde wird bis heute der Magnet im Wesentlichen bei älteren Patienten mit einer

längeren zahnlosen Periode und damit einhergehender geringerer Kaukraftleistung, bei Patienten mit körperlichen Behinderungen mit damit verbundenem motorischem Handicap und in der Epithetik eingesetzt.

## Ausgangssituation

In unserer Praxis stellte sich 2003 ein 64-jähriger Patient mit dem Wunsch nach einer prothetischen Neuversorgung vor. Nach dem dritten Apoplex im Jahr 2000 war bei ihm eine nahezu komplette Lähmung der rechten Körperhälfte eingetreten. Selbstständiges Gehen ist ihm nur schwer möglich, der rechte Arm ist vollständig gelähmt. Er ist auf dem rechten Auge erblindet und die rechte Ge-

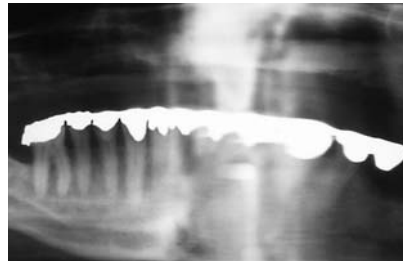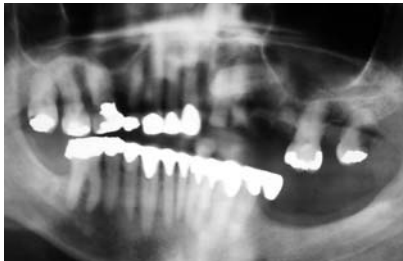


Abb. 1: Ausgangssituation. – Abb. 2: Situation nach Extraktion der Zähne OK. – Abb. 3: Patient mit Fazialisparese.

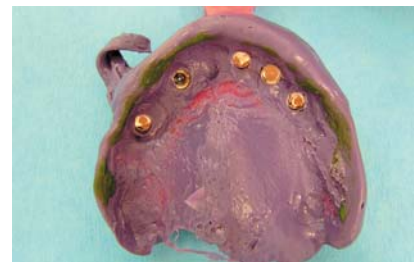
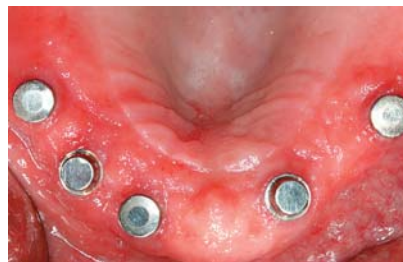

Abb. 4: Situation nach Insertion der Implantate. – Abb. 5: Magnetattachments. – Abb. 6: Funktionsabformung.

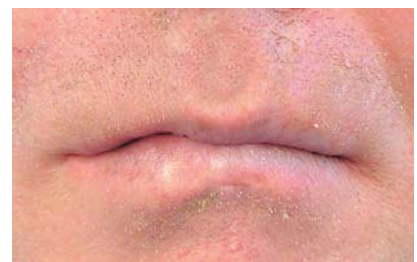
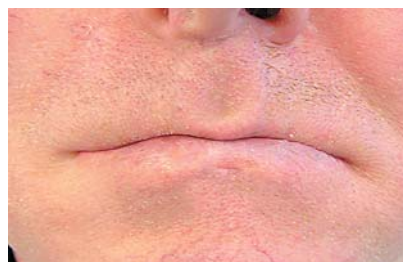
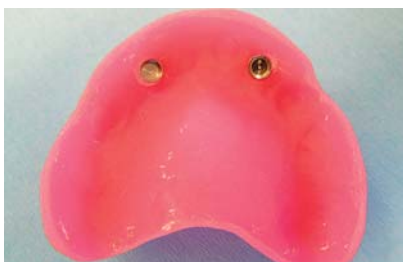Abb. 7: Bisschablone mit Magnetkappe. – Abb. 8: Patient ohne Bisschablone. – Abb. 9: Patient mit Bisschablone.