Vom Backward Planning zur implantatgetragenen Frontzahnversorgung

Ein klinisches Fallbeispiel

Ein Beitrag von Dr. Pauline Gutmann[1], Prof. Dr. Frank Schwarz[1], Prof. Dr. Puria Parvini[1], ZTM Thorsten Peter[2], Priv.-Doz. Dr. Tobias Graf[3] und Dr. Christine Albrecht[4]

Die dreidimensionale Bildgebung stellt heute einen wesentlichen Bestandteil der modernen implantologischen Planung dar. Sie liefert die Datengrundlage für eine implantatprothetische Planung, die Vorhersagbarkeit und Sicherheit chirurgischer Eingriffe deutlich erhöht. Der vorliegende Beitrag stellt die Grundlagen der digitalen 3D-Diagnostik und der prothetisch orientierten Implantatplanung vor und veranschaulicht sie anhand eines klinischen Fallbeispiels einer implantatgetragenen Sofortversorgung in der Frontzahnregion.

Bildgebung in der Zahnmedizin

Eine präzise dreidimensionale Bildgebung bildet die Grundlage für die prothetisch orientierte Implantatplanung.

Zweidimensionale Röntgenaufnahmen bilden anatomische Strukturen projektionsbedingt überlagert ab und erlauben teils nur eingeschränkte Aussagen zu räumlichen Lagebeziehungen. Die digitale Volumentomografie (DVT) ermöglicht eine dreidimensionale Beurteilung des Knochenangebots und relevanter Nachbarstrukturen.

Voraussetzung ist gemäß S2k-Leitlinie nach individueller Nutzen-Risiko-Abwägung eine rechtfertigende Indikation, wenn die erforderlichen Informationen zweidimensional nicht hinreichend gewonnen werden können (beispielsweise komplexe chirurgische Fälle). Aufnahmevolumen und Expositionsparameter sind nach dem ALARA-Prinzip zu begrenzen.[1]

Digitale Implantatplanung und Backward Planning

Auf Basis der beschriebenen 3D-Bildgebung erfolgt die Implantatplanung zunehmend nach dem Prinzip des Backward Planning. Ausgangspunkt ist nicht nur das vorhandene Knochenangebot, sondern die geplante prothetische Zielsituation.

Die virtuelle „Zielkrone" wird in die 3D-Planungssoftware integriert und die Implantatachse so positioniert, dass ein günstiges Durchtrittsprofil entsteht und die spätere Versorgung ästhetischen und funktionellen Ansprüchen genügt. Damit wird das Risiko einer knochengeführten, aber prothetisch ggf. ungünstigen Implantatposition reduziert.

Datenakquise und direktes Matching bei der Einzelzahnimplantation

Grundlage der digitalen Planung ist die präzise Überlagerung von Knochen-, Zahn- und Weichgewebsinformationen aus Volumendatensatz (DICOM) und Oberflächenscan (STL). Vorhandene Nachbarzähne können dabei als anatomische Landmarken dienen, über die der Intraoralscan direkt mit dem DVT-Volumen registriert werden kann. In beiden Datensätzen werden korrespondierende Referenzpunkte

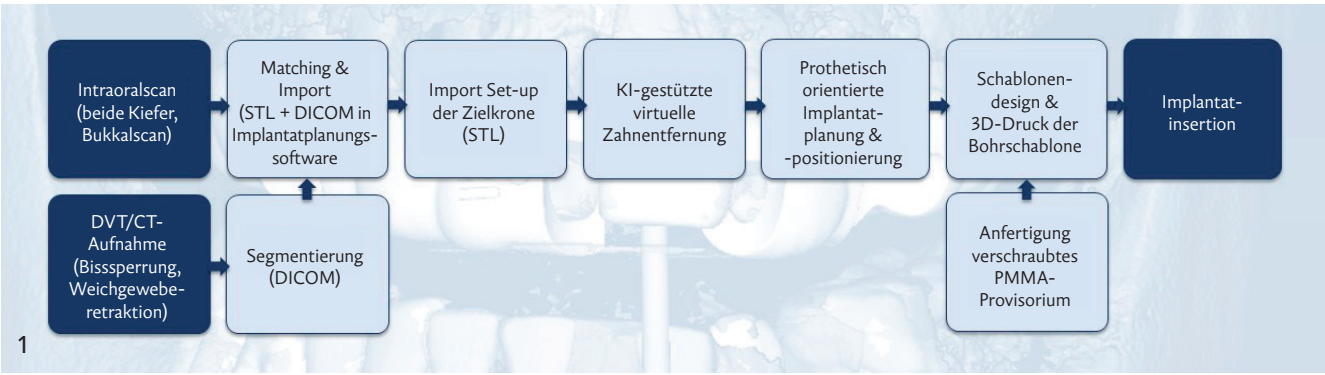

Abb. 1: *Schematischer Ablauf der digitalen Implantatplanung (modifiziert nach Engelmann et al.[2]).*

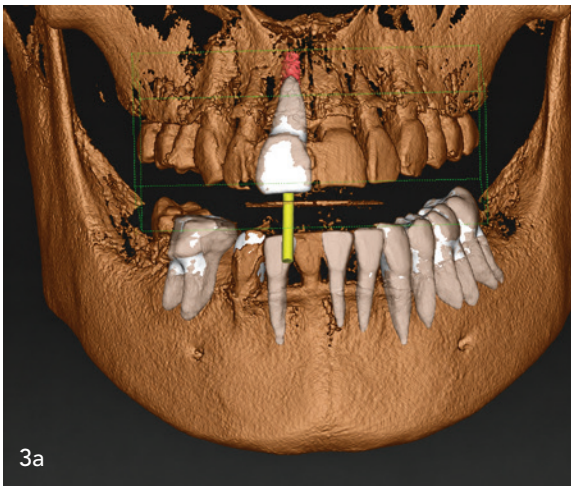

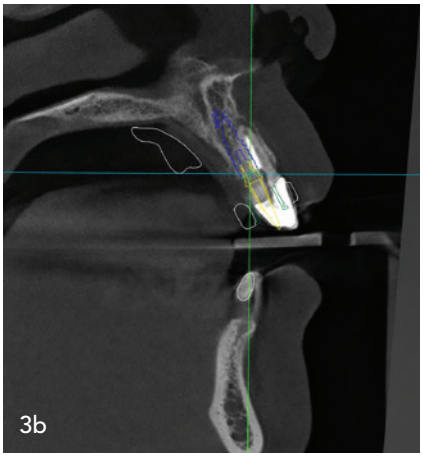

Abb. 2a+b: *Klinische Ausgangssituation mit palatinaler Längsfraktur Zahn 21, niedrige Lachlinie.* – ***Abb. 3a+b:*** *DVT-gestützte 3D-Implantatplanung in CoDiagnostiX®. Virtuelle Implantatplanung Regio 021* ***(a)****. Schnittbildkontrolle von Achsneigung und Implantatposition* ***(b)****.*

markiert und anhand dieser eine Überlagerung mittels iterativem Oberflächenabgleich (Best-Fit-Algorithmus) berechnet.[3] Ritter et al. berichteten mittlere Registrierungsabweichungen von 0,03–0,14 mm,[3] diese sind aktuell bestätigt.[4] Schablonengeführte Sofortimplantationen zeigen klinisch größere Gesamtabweichungen von 2,5–5,1° und 0,7–2,3 mm.[5] Artefakte oder eine unzureichende Anzahl Referenzstrukturen können die Registriergenauigkeit beeinträchtigen. Der Planungsworkflow ist in Abbildung 1 schematisch zusammengefasst.

Klinisches Fallbeispiel

Eine 39-jährige Patientin stellte sich mit einer palatinalen Längsfraktur an Zahn 21 vor (Abb. 2a+b). Aufgrund des Frakturverlaufs wurde der Zahn als nicht erhaltungswürdig („hoffnungslos") eingestuft.[6] Zu Beginn wurden ein Intraoralscan (Primescan, Dentsply Sirona) und DVT-Datensatz angefertigt und in die Implantatplanungssoftware (CoDiagnostiX®, Dental Wings) importiert (Abb. 3a+b). Nach virtueller Entfernung des Zahns 21 mittels softwaregestützter KI-Segmentierung erfolgte die prothetisch orientierte Implantatplanung unter Berücksichtigung der Buser-[7] und Tarnow-Kriterien.[8] Zur Vermeidung vestibulärer Rezessionen wurde eine vestibuläre Knochenwanddicke ≥ 2 mm angestrebt.[9, 10] Das Durchtrittsprofil wurde nach dem Esthetic-Biological-Contour-Konzept gestaltet[11] und eine 3D-gedruckte Bohrschablone gefertigt (Abb. 3–6).

Nach minimalinvasiver Extraktion mithilfe des Benex® II Extraction Systems (Helmut Zepf Medizintechnik; Abb. 4a) erfolgte eine statisch vollnavigierte Sofortimplantation

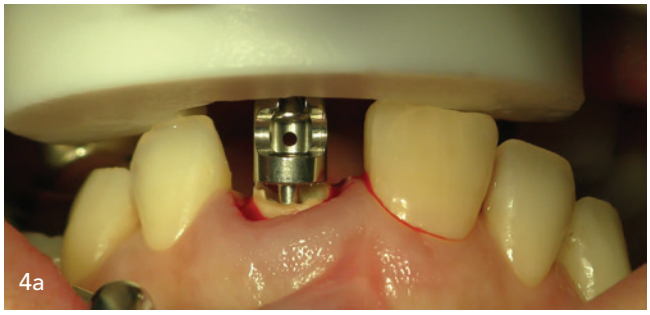

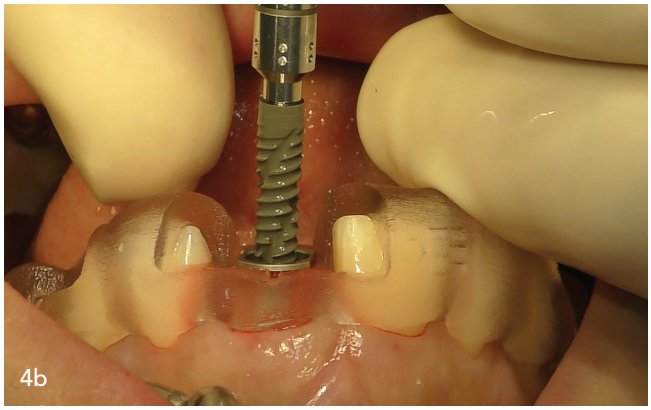

(BLX-Implantat, Straumann, Ø 3,75 mm, 14 mm) bei Knochenqualität D312 mit ausreichender Primärstabilität sowie Gap Filling mit xenogenem Knochenersatzmaterial (Geistlich Bio-Oss®, Geistlich Pharma)[13] und Bindegewebstransplantat[14] (Abb. 4b). Anschließend erfolgte die Sofortversorgung ohne funktionelle Belastung mit einer verschraubten PMMA-Krone auf abgewinkelter Titanklebebasis (Abb. 6). Voraussetzungen hierfür waren nach Gallucci et al.[15] ein Eindrehmoment ≥ 35 Ncm, eine intakte bukkale Lamelle und fehlende Entzündungszeichen.

Nach sechsmonatiger Einheilung und Weichgewebsausformung mittels provisorischer Krone erfolgte die definitive Versorgung. Auf Grundlage eines erneuten Intraoralscans mittels Scanbody und des ausgeformten Emergenzprofils (Abb. 7) wurde eine verschraubte, vestibulär verblendete Lithiumdisilikatkrone gefertigt (Abb. 8). Das Emergenzprofil des Provisoriums wurde bis auf geringfügige Anpassungen übernommen. Zur ästhetischen Verbreiterung von Zahn 22 wurde ein Feldspatkeramik-Chip eingegliedert.

Diskussion

Bei diesem Patientenbeispiel ermöglichten die DVT-gestützte Analyse und das direkte Datenmatching eine präzise Planung und schablonengeführte Umsetzung der Sofortimplantation gemäß der prothetischen Zielsituation. Die statisch geführte Implantation erlaubt eine reproduzierbare Übertragung der virtuellen Implantatposition, ist jedoch bei unerwarteten Abweichungen weniger flexibel als freihändige oder dynamisch navigierte Verfahren.[16, 17] Trotz hoher Übertragungsgenauigkeit wurden in einer Metaanalyse mittlere Abweichungen von 1,2 mm an

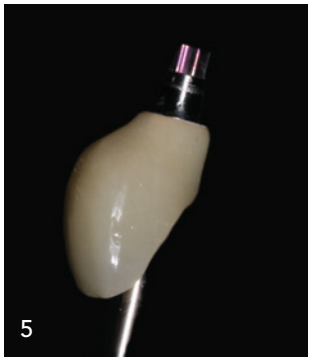

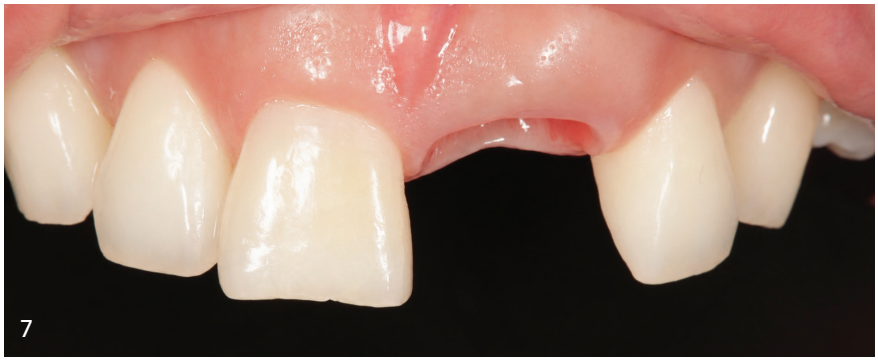

Abb. 4a+b: *Schablonengeführte Implantatinsertion. Minimalinvasive Extraktion des Zahns 21* ***(a)****. Insertion des BLX-Implantats* ***(b)****.* – ***Abb. 5+6:*** *Eingliederung der provisorischen, verschraubten PMMA-Krone sowie Emergenzprofildarstellung.* – ***Abb. 7:*** *Zustand nach Weichgewebsausformung mittels provisorischer Krone Regio 021.* – ***Abb. 8:*** *Definitive Versorgung Implantat Regio 021 mittels verschraubter Lithiumdisilikatkrone auf abgewinkelter Titanklebebasis mit vestibulärer Verblendung und Feldspatkeramik-Chip an Zahn 22.*

der Eintrittsstelle, 1,4 mm apikal und 3,5° Winkelabweichung beschrieben.[18] Daher ist bei geführter Implantation ein Sicherheitsabstand von mindestens 2 mm zu anatomischen Risikostrukturen ratsam. KI-gestützte Werkzeuge können den digitalen Workflow vereinfachen, bedürfen jedoch strenger zahnärztlicher Kontrolle. Die Umsetzungsqualität hängt von der Datenerfassung, dem Matching und dem Operateur ab.

Die Verfasser des Textes pflegen keinerlei wirtschaftliche oder persönliche Verbindung zu den genannten Unternehmen.

Abbildungen: © Dr. med. dent. Pauline Gutmann

PROF. DR. FRANK SCHWARZ
Direktor der Poliklinik für Zahnärztliche Chirurgie, Implantologie und Orale Medizin[1]
f.schwarz@med.uni-frankfurt.de

PROF. DR. PURIA PARVINI, M.SC., M.SC.
parvini@med.uni-frankfurt.de

Poliklinik für Zahnärztliche Chirurgie, Implantologie und Orale Medizin[1]
Goethe-Universität Frankfurt am Main
ZZMK Carolinum (Carolinum)
Theodor-Stern-Kai 7, Haus 29
60596 Frankfurt am Main

Hinweis zur Verwendung von künstlicher Intelligenz

Bei der Erstellung dieses Manuskripts wurde Claude Sonnet 5 (Anthropic) eingesetzt, um Sprache und Lesbarkeit zu überprüfen. Die Autorinnen und Autoren haben sämtliche Inhalte kritisch geprüft und verifiziert; sie tragen die volle Verantwortung für die Richtigkeit und Integrität des Manuskripts.

DR. MED. DENT. PAULINE GUTMANN
Poliklinik für Zahnärztliche Chirurgie Implantologie und Orale Medizin[1]
Goethe-Universität Frankfurt am Main
ZZMK Carolinum (Carolinum)
Theodor-Stern-Kai 7, Haus 29
60596 Frankfurt am Main
gutmann@med.uni-frankfurt.de

Dr. med. dent. Pauline Gutmann

Prof. Dr. Frank Schwarz

Prof. Dr. Puria Parvini, M.Sc., M.Sc.

Thorsten Peter, ZTM, M.Sc.

Literatur

THORSTEN PETER, ZTM, M.SC.
Abteilung für Dentale Technologie[2]
t.peter@med.uni-frankfurt.de

DR. MED. DENT. CHRISTINE ALBRECHT
Poliklinik für Zahnärztliche Prothetik[4]
c.albrecht@med.uni-frankfurt.de

Goethe-Universität Frankfurt am Main
ZZMK Carolinum (Carolinum)
Theodor-Stern-Kai 7, Haus 29
60596 Frankfurt am Main

PRIV.-DOZ. DR. MED. DENT. TOBIAS GRAF, M.SC.
Poliklinik für Zahnärztliche Prothetik[3]
LMU Klinikum
Ludwig-Maximilians-Universität München
Goethestraße 70, 80337 München
tobias.graf@med.uni-muenchen.de

ANZEIGE

15. Juristischer Zahnärztetag

Freitag, 6. November 2026, 15 Uhr, Hotel Rheingold Bayreuth

Dr. jur. Michael Haas
Fachanwalt für Medizinrecht, Fachanwalt für Handels- und Gesellschaftsrecht

Diana Wiemann-Große
Fachanwältin für Familienrecht, Fachanwältin für Erbrecht

Tobias Keller
Fachanwalt für Familienrecht, Erbrecht

Leonie Wimmer
Rechtsanwältin Familienrecht, Erbrecht

David Walter, LL.M.
Rechtsanwalt Medizinrecht, Arbeitsrecht

Vortragsthemen

- Herausforderungen bei der Praxisübergabe
- Aktuelles in der Rechtsprechung
- Weiterbildungsassistenten in der Zahnarztpraxis: Haftung und Verantwortung
- Risiken minimieren: Die Zahnarztpraxis in der Trennung
- Handlungsfähigkeit bewahren: Die richtige Vorsorgevollmacht für Zahnärzte
- Ihr rechtlicher Leitfaden: Besonderheiten des Praxis-Mietvertrages
- Für alle Fälle vorbereitet: Das Zahnärzte-Testament

Punktevergabe gem. Empfehlung BZÄK/DGZMK: 5 Fortbildungspunkte
Teilnehmerbeitrag 150 EUR, inkl. Buffet und Seminarunterlagen

Pöppinghaus : Schneider : Haas

Pöppinghaus : Schneider : Haas
Rechtsanwälte PartGmbB
Maxstraße 8
01067 Dresden
Telefon 0351 48181-0
Telefax 0351 48181-22
kanzlei@rechtsanwaelte-poeppinghaus.de
www.rechtsanwaelte-poeppinghaus.de