

ALLGEMEINE GRUNDLAGEN DER IMPLANTOLOGIE

Priv.-Doz. Dr. Dr. Steffen G. Köhler/Berlin

Die zahnärztliche Implantologie befasst sich mit dem Einsetzen künstlicher Strukturen (Alloplastik nach Axhausen, 1943) in den Kieferknochen, um für den Ersatz verloren gegangener Zähne Halte- oder Stützelemente für neuen Zahnersatz zu schaffen.

Enossale Implantate können auch als Verankerungselemente für Obturatoren und Epithesen im gesamten Schädelbereich eingesetzt werden. Den offenen enossalen Implantaten – die einen permanenten Kontakt mit dem inneren Körpermilieu, dem Knochen haben und durch einen, die Schleimhaut (o. Haut) perforierenden Aufbau mit der Mundhöhle in Verbindung stehen – kommt heute die größte Bedeutung für die Befestigung von Zahnersatz und Epithesen zu.

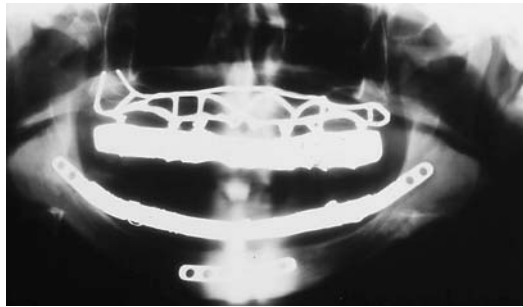


Abb. 1: Subperiostales Gerüstimplantat. – Abb. 2: Verschiedene rotationssymmetrische enossale Implantate.

>>> Die Implantate, die somit die Funktion der Zahnwurzel übernehmen müssen, können jedoch nur dann erfolgreich angewandt werden, wenn in der Praxis die notwendige Verbindung von Wissen und praktischem Können unter Beachtung der biologischen und biomechanischen Grundsätze unter dem Aspekt der ärztlichen Ethik vollzogen wird. So ist die dentale enossale Implantologie weniger ein chirurgisches, sondern vor allem ein biologisches Problem, gebunden an die Besonderheiten des orofazialen Systems.

Implantationsverfahren:

- subperiostale Implantation (Gerüstimplantation),
- submuköse Implantation (submukös gelagerte Druckknöpfe),
- transossale Implantation,
- enossale Implantation.

Durchgesetzt haben sich heute verschiedene enossale Verfahren, wobei es sich überwiegend um rotationssymmetrische, zahnwurzelförmige Implantatkörper handelt.

Implantatmaterialien

Implantatmaterialien sind künstliche Fremdmaterialien, die in ein biologisches System eingebracht werden. Grundsätzlich stellen alle alloplastischen Werkstoffe für den Organismus Fremdkörper dar, die im Resultateiner biologischen Abgrenzungsreaktion bindegewebig oder im günstigsten Fall knöchern eingeschieden werden. Die Intensität der Fremdkörperreaktion ist in entscheidendem Maße von der funktionellen und chemischen Biokompatibilität der Werkstoffe abhängig.

Idealanforderungen an ein Implantatmaterial:

- keine Zytotoxizität,
- keine kanzerogenen Wirkungen,
- keine toxischen Korrosionsprodukte,
- elektrochemische Neutralität,
- angepasste mechanische Eigenschaften (E-Modul),
- hohe Festigkeit,
- ausreichendes Dehnungsverhalten,
- Sterilisierbarkeit,
- Röntgenkontrast.

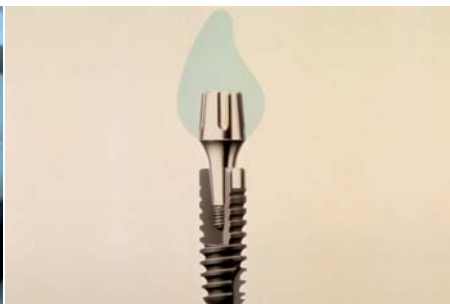


Abb. 3: Außenhex-Abutment-Verbindung. – Abb. 4: Konus-Abutment-Verbindung. – Abb. 5: Innenhex-Abutment-Verbindung.

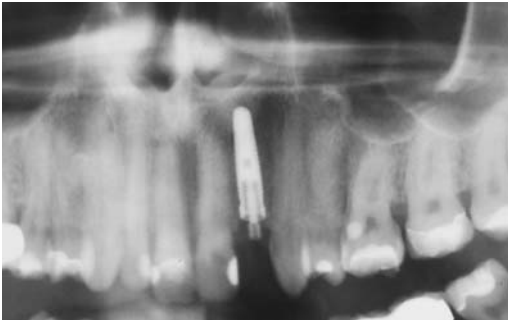


Abb. 6a: Einzelzahn – Sofortimplantation.

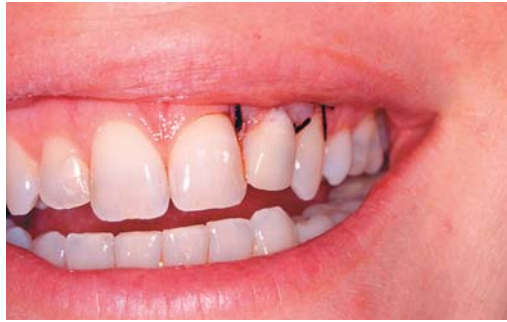

Abb. 6b: Prothetische Sofortversorgung gleicher Zahn.

Gegenwärtig hat sich das Titan aufgrund der günstigen Festigkeitseigenschaften und außerordentlichen biologischen Verträglichkeit in der Implantologie durchgesetzt. Es liegt grundsätzlich in passivierter Form (als TiO_2) vor. Diese Oxidschicht verhindert eine Korrosion und bildet die Grundlage für die Anhaftung von Grundsubstanz (Proteoglycane und Glucosamine). Zur Vergrößerung der Oberfläche, Schaffung von Mikro- und Makroretentionen zur Verbesserung der Knochenhaftung kann das Titanoberflächenbearbeitet werden. Neben der Fräsung gibt es die Methode der Titanplasmabeschichtung, der Oberflächenätzung, der Sandstrahlung und der anodischen Oxidation. Gegenwärtig gilt das Hydroxylapatit als das „biologischste Ersatzmaterial“, ohne jedoch bisher ausreichende mechanische Stabilität aufzuweisen. Der Einsatz als Monokörper ist deshalb in der Implantologie nicht möglich. Verfahren der Beschichtungen von HA auf Titan sind noch nicht praxisreif. Neueste Entwicklungen von hochstabilen Zirkonoxid-Implantaten lassen einen möglicherweise erneuten Einsatz von Vollkeramikimplantaten erwarten.

Enossale Implantatsysteme

Grundsätzlich gilt für alle enossalen Implantate, dass durch ihre spezifische Formgebung eine möglichst gleichmäßige Kraftübertragung in den Knochen erreicht werden soll. Bereiche hoher Spannungskonzentration, wie bei scharfkantigen und spitzwinkligen Oberflächen, die eine partielle Belastungssteigerung bewirken, müssen vermieden werden. Längst nicht alle bisher bekannt gewordenen Formen (zurzeit über 200 verschiedene enossale Systeme in Deutschland) werden dieser Anforderung gerecht. Während Nadeln (Scialom) und blattförmige Implantate (Linkow) heute keine Bedeutung mehr haben, sollen stellvertretend für verschiedene umfassend experimentell und klinisch geprüfte rotationssymmetrische Implantatsysteme vorgestellt werden. Wir unterscheiden dabei zwischen einphasigen und zweiphasigen Implantatsystemen und zwischen schraubenförmigen und zylinderförmigen Implantaten.

Das älteste, bisher nur unwesentlich veränderte und weltweit am meisten eingesetzte schraubenförmige Implantat ist das von P. I. Brånemark entwickelte

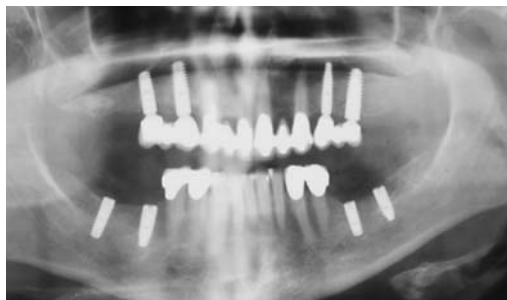

Abb. 7: Implantologische Versorgung von Frendlücken.

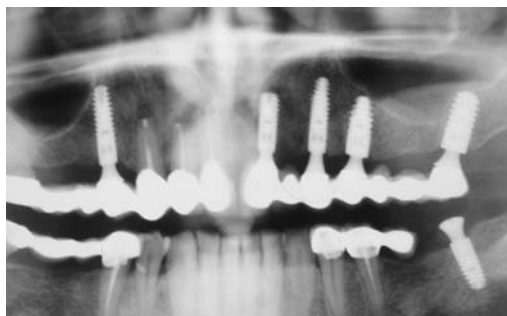


Abb. 8: Implantologische Versorgung von Freid- und Schalllücken.

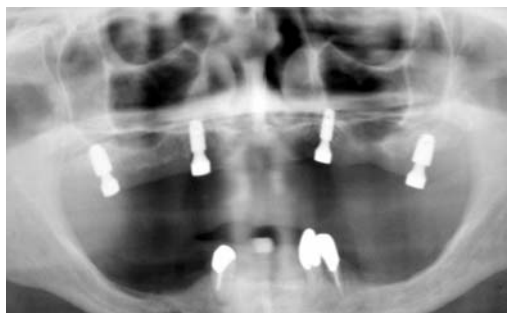

Abb. 9: Magnetattachment (Steco) auf Implantaten im extrem atrophierten OK.

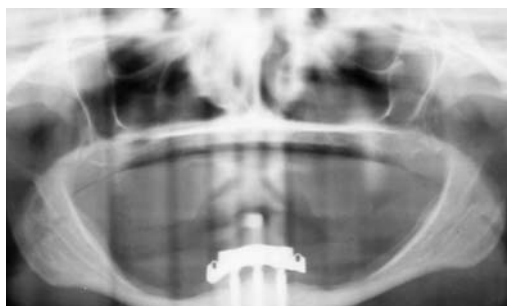


Abb. 10: Implantatversorgung im extrem atrophierten UK.

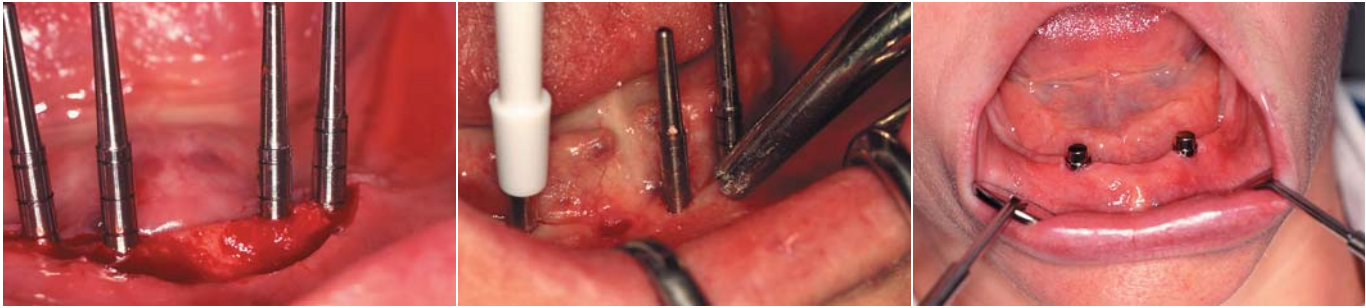


Abb. 11: Intraoperative Kontrolle der Pilotbohrungen. – Abb. 12: Schleimhautstanzung. – Abb. 13: Magnetattachment im zahnlosen UK.

System. Die von Brånemark erstmals experimentell beobachtete Osseointegration von Titanimplantaten – d.h. der bindegewebsfreie Verbund Implantat/Knochen – wurde zur Grundlage dieses und fast aller später entwickelten Systeme. Das Implantationsverfahren nach Brånemark ist ein zweizeitiges Verfahren, d.h. es unterscheidet zwischen der submukösen Einheilungsphase und der nach drei bis sechs Monaten folgenden Freilegung der Implantate zur prothetischen Versorgung. Das eigentliche Implantat (hier als Fixture bezeichnet) ist aus Reintitan und hat ein Innen- und ein Außengewinde. Zur Insertion des Implantats wird ein spezielles Instrumentarium einschließlich einer speziellen Antriebseinheit (geregeltes Drehmoment und geregelte Drehzahl) verwendet. Für die prothetische Aufbaukonstruktion werden eine Vielzahl von Komponenten angeboten, die jeder klinischen Situation ästhetisch und funktionell gerecht werden. Neben diesem 40 Jahre alten Implantatsystem gibt es heute eine Vielzahl von sehr ähnlichen und geringfügig modifizierten Systemen. Wesentlich verändert hat sich die Oberflächengestaltung. Eine Beschleunigung der Osseointegration wurde durch raue Oberflächen (geätzt, gestrahlt, anodisch oxidiert, laserbehandelt) erreicht. Einige Implantatsysteme haben auch keinen polierten Implantathals mehr, sondern bevorzugen ein Spezialgewinde oder eine raue Oberflächenstruktur. Beschichtungen mit bioaktiven Strukturen wie BMP o. ä. sind zwar noch nicht praxisreif, könnten aber eine interessante Weiterentwicklung darstellen. Zirkonimplantate werden seit wenigen Jahren als einteilige Implantate angeboten. Die Einheilzeit ist hier jedoch noch kritischer als bei Titanimplantaten zu bewerten. Diese Implantate können im ästhetischen Bereich allerdings eine sinnvolle Alternative darstellen. Wesentliche Impulse bei der Weiterentwicklung von Implantatsystemen gingen von der Prothetik aus. So vollzog sich bei vielen Systemen ein Wechsel von Außenverbindungen (ähnlich Außenhex bei Brånemark, 3i oder Tiolox) hin zur Innenverbindung. Durch die zehnjährigen Erfahrungen mit der Konusverbindung beim Ankylos-System konnte u.a. auch die Bedeutung des „Platform Switching“ für den Knochenerhalt belegt werden.

Heute gibt es bei beiden Systemen keine starren Grenzen mehr im Hinblick auf den Einheilungsmodus. Auch die ITI-Implantate werden heute aus ästhetischen Gründen oft primär geschlossen implantiert, während mit allen anderen Systemen auch eine prothetische Sofortversorgung möglich ist.

Indikationen

Mit der Zunahme der Funktionsdauer enossaler Implantate hat sich auch deren Indikationsrahmen erweitert. Wir wissen heute, dass Implantate nicht nur fehlende Zähne ersetzen können, sondern auch eine strukturprophylaktische Wirkung haben. Durch den relativ frühen Einsatz von Implantaten wird die sonst grundsätzlich auftretende Inaktivitätsatrophie des Alveolarfortsatzes vermieden bzw. deutlich verzögert. Neben dieser bisher wenig beachteten prophylaktischen Wirkung bestehen die Vorteile einer Implantation vor allem darin, dass gesunde Zahnschubstanz geschont wird, dass abnehmbare prothetische Lösungen vermieden werden können oder die Möglichkeit der Stabilisierung von Totalprothesen besteht.

Absolute Indikation:

- Einzelzahnersatz,
- verkürzte Zahnreihe,
- zahnloser Kiefer,
- große Schalltlücke.

Heute ist eine Implantation in fast allen Lückensituationen denkbar und möglich. Es sollte aber keine Implantation beim noch wachsenden Jugendlichen vorgenommen werden.

Kontraindikationen

Während sich der Indikationsrahmen immer mehr ausgeweitet hat, ist die Zahl der Kontraindikationen deutlich zurückgegangen. Grundsätzlich scheiden die Patienten aus, bei denen sich ein chirurgischer Eingriff in LA oder ITN verbietet. Bei einigen systemischen Erkrankungen bestehen relative Kontraindikationen (je nach Kontrollierbarkeit des Verlaufs), während pathologische Lokalbefunde eine Implantation einschränken bzw. oft ausschließen.

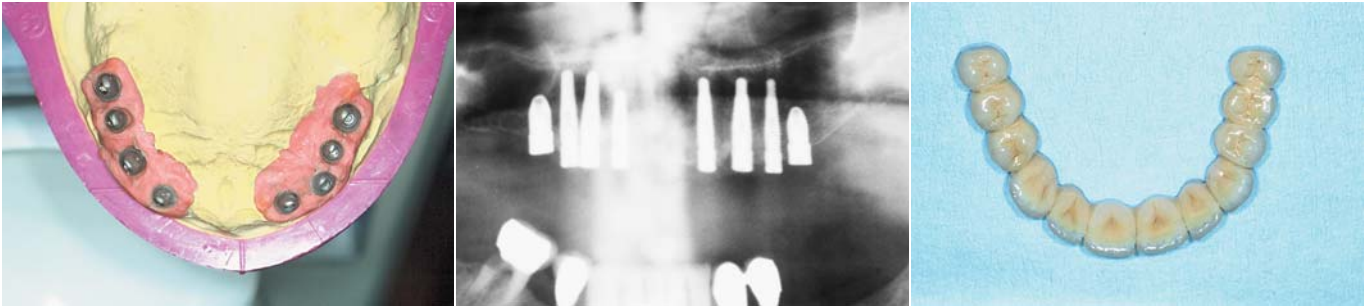

Abb. 14a bis c: Festsitzende Versorgung im OK.

Allgemeine relative Kontraindikationen:

- reduzierte Immunabwehr,
- Steroidtherapie,
- Störung der Blutgerinnung,
- unkontrollierte endokrine Erkrankungen,
- rheumatische Erkrankungen,
- Knochensystemerkrankungen,
- Leberzirrhose,
- Osteoporosetherapie mit Bisphosphonaten.

Lokale relative Kontraindikationen:

- Osteomyelitis,
- Radiotherapie im Kopfbereich,
- rezidivierende Mundschleimhauterkrankungen,
- ungenügende Mundhygiene,
- Kiefergelenksbeschwerden,
- Parafunktionen,
- fehlendes Knochenangebot (horizontal und vertikal),
- Kieferdefekte.

Durch Vorbehandlung bzw. Begleittherapie (Antibiose, Knochenregeneration, gnathologische Vorbehandlung) sind jedoch in vielen Fällen heute Implantationen möglich.

Präimplantologische Diagnostik

Da die Implantologie eine disziplinübergreifende Thematik darstellt, muss auch die Diagnostik vor der Implantation verschiedene Aspekte berücksichtigen. Neben der Patientenauswahl – psychisch auffällige und schwerkranke Patienten (s. Kontraindikationen) sollten nicht mit dieser aufwendigen und teuren Therapie belastet werden – sind es vor allem prothetische und chirurgische Aspekte, die beachtet werden müssen.

Die zahnärztliche Untersuchung umfasst:

- extraorale Inspektion und Palpation,
- intraorale Inspektion und Palpation,
- Zahnstatus,
- Funktionsstatus,
- Röntgendiagnostik.

Beurteilung des Knochenangebotes

Für den implantologischen Erfolg von besonderem Interesse ist das Vorhandensein von ausreichend Knochen am Ort der Implantation. Neben der „klini-

schen Vermessung“ sind Röntgenaufnahmen unbedingt Voraussetzung. Zahnfilme oder Orthopantomogramme (z. B. mit Messkugeln) liefern ausreichende Informationen über das vorhandene Knochenangebot, die Ausdehnung der Kieferhöhle und den Verlauf des N. alveolaris.

In kritischen Fällen und bei geplanter Navigation wird die Anfertigung von CT-Aufnahmen (Denta-CT) oder Volumentomografie (DVT) notwendig, da hier auch die sagittale Dimension erfasst wird. Mithilfe vorgefertigter kontrastgebender Schablonen kann so der genaue Ort der Implantation beurteilt werden.

Beurteilung der Schleimhautverhältnisse

Da die Schleimhautdicke und die Schleimhautresilienz sehr unterschiedlich sein können, ist die Schleimhautdickenmessung (Nadel mit Tiefenstopp) zu empfehlen. Auf diese Weise erhalten wir indirekt weitere Informationen zum Knochenangebot. Der Anteil befestigter, keratinisierter Gingiva im Bereich des Alveolarfortsatzes spielt prognostisch für die Lebensdauer der Implantate eine wichtige Rolle. Vestibulumplastiken gehören heute aber nicht mehr zu den primären Eingriffen, sondern sind in wenigen Fällen als Sekundäreingriff noch von Bedeutung. Dennoch kommt heute die Behandlung der Gingiva im Zusammenhang mit der Implantologie ein hoher Stellenwert zu (rote Ästhetik).

Beurteilung der intermaxillären Relation

Wichtig ist die Beurteilung der intermaxillären Relation, d.h. die Überprüfung der Distanz zwischen Oberkiefer und Unterkiefer bei geschlossenem Mund. Durch frühzeitigen Zahnverlust kann es zur Elongation bzw. Absenkung des Bisses kommen und (ohne korrigierende Begleitmaßnahmen) der Raum für eine Implantation nicht mehr ausreichend sein.

Beurteilung von Okklusion, Kiefergelenk und Kaumuskulatur

Zur Wiederherstellung der Okklusion und Vermeidung störender Interferenzen in diesem Bereich sollten durch gelenkbezüglich einartikulierte Modelle und eine vorweggenommene Wachsaufstellung der geplanten Rekonstruktion die räumlichen Verhältnisse simuliert werden. Die ideale Implantatposition wird so aus prothetischer Sicht festgelegt und vorherbestimmt.

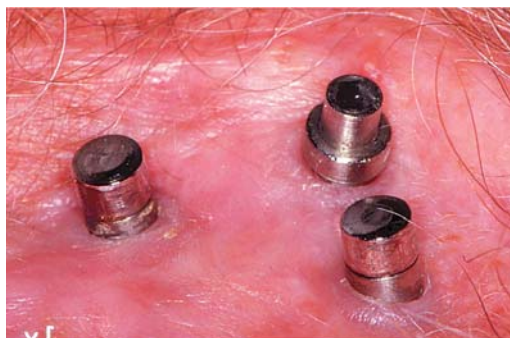


Abb. 15: Magnetattachments zur Epithesefixation (UKE/HH).

Implantation

Der chirurgische Eingriff – die Implantatinsertion – kann in Lokal- oder Leitungsanästhesie durchgeführt werden. Es gelten die Grundsätze von Sterilität und Asepsis. Begleitende Maßnahmen – wie Antibiose – sind von Fall zu Fall zu entscheiden. Grundsätzlich geht es bei der Implantatinsertion um die Schaffung eines der Implantatgeometrie identischen Knochenlagers, um eine primäre Stabilität und damit Kontaktosteogenese zu ermöglichen. Der Bearbeitung des Knochens mit Spezialinstrumenten (je nach System) und ausreichender Kühlung ist dabei besondere Beachtung zu schenken. Lokale Überhitzungen beim Knochenbohren führen unweigerlich zu Hitzenekrosen und in der Folge zur bindegewebigen Einscheidung der Implantate. Für diesen Eingriff stehen spezielle Antriebseinheiten mit reduzierter Drehzahl und hohem Drehmoment zur Verfügung. Die Kühlung wird durch den Bohrer (Innenkühlung) oder von außen zugeführt. Die Schnittführung erfolgt in Abhängigkeit vom Implantatsystem und lokalen Gegebenheiten. Sowohl der Kammschnitt (Mitte des Alveolarfortsatzes) als auch palatinale und vestibuläre Bogenschnitte erlauben in der Regel die sichere Beurteilung des zur Verfügung stehenden Knochens in Höhe und Breite. Wird bei primär offenen Implantaten (ITI-System) eine enge Anlagerung der Gingiva an den Implantathals versucht, so wird in allen anderen Fällen ein dichter Wundverschluss angestrebt. Die Einheilungsphase (Zustand der „mechanischen Ruhe“ zur Herstellung der Osseointegration) beträgt im Unterkiefer drei Monate und im Oberkiefer ca. drei bis sechs Monate. Danach erfolgt bei zweiphasigen Implantaten die Freilegung, d.h. die Entfernung des „Schleimhautdeckels“. Weitere zwei Wochen später beginnt die prothetische Versorgung.

Suprastruktur

Die Implantate stellen die Basis (Quasi-Zahnwurzel) für die prothetische Versorgung dar. Je nach Indikation und geplantem Komfort existieren verschiedene Möglichkeiten der Versorgung.

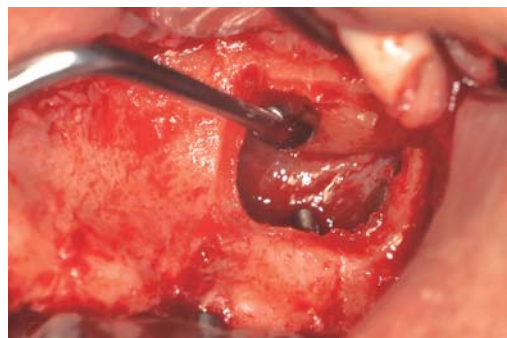


Abb. 16a: Fenster zur Kieferhöhle.

Unbezahnter Kiefer

Im unbezahnten Kiefer geht es in der Regel um eine Stabilisierung des vorhandenen oder neu anzufertigenden Ersatzes. Der Unterkiefer ist häufiger betroffen als der Oberkiefer (die Zahnlosigkeit tritt aber eher beim OK auf), da bei starker Alveolarfortsatzatrophie Totalprothesen hier deutlich weniger Halt finden können.

Variante 1 – Gelenkige Verbindung über zwei Implantate

- Stegverbindung,
- Kugelkopfverbindung,
- Magnetverbindung,
- Locator.

Variante 2 – Starre Verbindung über drei bis fünf Implantate

Werden mehr als zwei Implantate gesetzt und mit Stegen (Teleskope oder Knopfanker) verbunden, dann ist eine abnehmbare, jedoch starre Prothesenkonstruktion möglich. Bei der Magnetverbindung bleibt eine Restbeweglichkeit erhalten. Überbelastungen der Implantate werden hierbei vermieden.

Variante 3 – Festsitzender Ersatz über mehr als fünf Implantate pro Kiefer

Werden fünf oder mehr Implantate pro Kiefer gesetzt und sind diese räumlich gut verteilt, dann ist auch die Anfertigung einer für den Patienten nicht mehr abnehmbaren, verschraubbaren Konstruktion möglich. Grundsätzlich ist beim zahnlosen Patienten eine Entwicklung zu erkennen, die einen abnehmbaren Ersatz über mehr als zwei Implantate präferiert. Im Gegensatz zum festsitzenden Ersatz bestehen mehr Möglichkeiten der Gestaltung eines ästhetisch zufriedenstellenden, funktionell hochwertigen, phonetisch perfekten und hygienisch gut zugänglichen Ersatzes. Durch die Möglichkeit der Reduzierung von Basisanteilen (bei vier Implantaten und mehr) wird auch ein sehr hoher Tragekomfort erreicht. Die Stabilisierung der Prothese mit zwei Implantaten stellt heute eine „Notlösung“ dar, da durch die gelenkige Verbindung eine verstärkte Atrophie im Sattelbereich (UK) nachweisbar ist.

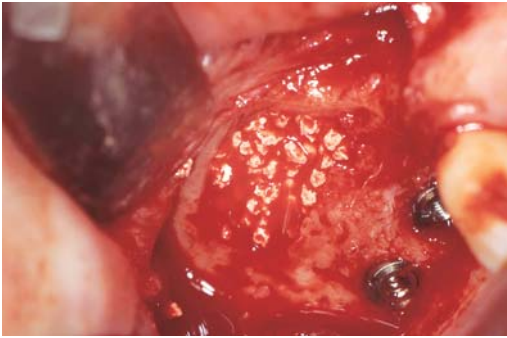


Abb. 16b: Sinusbodenaugmentation und Implantation.

Freiendlücke oder große Schalllücke

Hier ist anzustreben, dass mindestens zwei oder mehr Implantate gesetzt werden können, um eine verschraubbare oder zementierbare implantatgetragene Brücke anfertigen zu können. Die festsitzende Versorgung bietet dem Patienten sehr hohen Tragekomfort, erlaubt aber dennoch die Möglichkeit einer späteren Erweiterung der Konstruktion. Verbindungen zwischen Implantat und natürlichem Pfeiler sind möglich, wenn der Zahn eine gute Prognose hat.

Einzelzahn

Der Einzelzahn stellt die anspruchsvollere Form der Implantatprothetik dar. Implantatpositionierung, Knochenweichteilmanagement spielen hier unter ästhetischen Gesichtspunkten eine entscheidende Rolle. Alle führenden Systeme bieten heute die Möglichkeit des vollkeramischen Aufbaus.

Kraniofaziale Implantologie

Neben der zahnärztlichen Anwendung von Implantaten im Kiefer sind diese auch in der rekonstruktiven und der plastischen Chirurgie und Kieferorthopädie einsetzbar.

- Einsatz von Implantaten in mikrochirurgisch anastomosierten Transplantaten (Osteomyocutanlappen) zur Stabilisierung eines in der Rehabilitationsphase anzufertigenden neuen Zahnersatzes.
- Einsatz von speziellen Implantaten im Bereich des Gesichts- und Viszeralschädels zur Befestigung bzw. Stabilisierung von Epithesen.

Besonders bewährt hat sich auch hier das Magnetattachment von Steco.

Grenzfälle

Limitierend für den Einsatz von Implantaten ist das Knochenangebot am Implantationsort. Wird dennoch eine Implantation notwendig, dann stehen heute zwei Verfahren zur Verfügung.

Knochenaugmentation

Die Erfolgsaussichten sind am größten, wenn autologes Material verwendet wird. Es gibt heute aber eine

Reihe von Knochenersatzmaterialien (synthetisch und biologisch), die erfolgreich zur Defektauffüllung eingesetzt werden können. Es gibt Auflagerungs- und Einlagerungsplastiken. Das Anheben des Bodens der Kieferhöhle (Sinuslift) mit Knochenersatzmaterialien oder autogenem Knochen ermöglicht z. B. die Implantation auch im Oberkiefer-Seitenzahnbereich.

Gesteuerte Knochenregeneration

Mithilfe von resorbierbaren und nicht resorbierbaren Membranen kann der Raum freigehalten werden für den langsam lokal nachwachsenden Knochen. Das Bindegewebe wird an einer Proliferation in den Defekt bzw. in das Augmentationsmaterial hinein gehindert. Sowohl mit stabilen als auch resorbierbaren Membranen kann dieses Ziel erreicht werden, wenn eine völlig ungestörte Membranlage ermöglicht werden kann.

Nervverlagerung

Die Verlegung des Nervus alv. inf. kann in äußerst ungünstigen Fällen notwendig werden. Da aber mit einer großen Anzahl von Nervschädigungen zu rechnen ist, bleibt es ein absolutes Ausnahmeverfahren.

Komplikationen

Fehler in der Auswahl und Vorbereitung des Patienten und des Implantatsystems, der Diagnostik, Planung, Operation und prothetischen Versorgung, Kompetenzfragen (chirurgische und prothetische Fertigkeiten und Erfahrung) führen nicht selten zu Komplikationen:

- Fehlstellung der Implantate (Disparallelitäten, falsche Achsrichtung, falsche Position);
- Nervverletzungen (N. mandibularis) mit anhaltender Anästhesie, Parästhesie oder neuralgiformen Beschwerden;
- Osteolysen durch fehlerhaftes Operieren (Überhitzen) oder anhaltende Beweglichkeit der Implantate mit periimplantärer Entzündung;
- Implantatfrakturen durch Überbelastung (fehlerhafte Suprakonstruktion oder extremer Bruxismus);
- Verletzung von benachbarten anatomischen Strukturen wie Kieferhöhle, Nasenhöhle oder Nachbarzähnen;
- Blutungen und Entzündungen durch fehlerhaftes operatives Vorgehen.

Erfolgsstatistik

Bei sorgsamer Auswahl der Patienten, ausreichender chirurgischer und prothetischer Erfahrung und engmaschiger Kontrolle der operierten und versorgten Patienten ist mit dieser Therapiemethode eine Erfolgsquote erreichbar, die bekannte Verfahren in der Zahnheilkunde übertrifft. Noch nach 15 Jahren finden wir in über 90 Prozent der Fälle im Oberkiefer wie im Unterkiefer klinisch unauffällige funktionstüchtige Implantate. <<<

➤ KONTAKT

Priv.-Doz. Dr. Dr.
Steffen G. Köhler
Pfeilstraße 2
13156 Berlin