

In der Zahn-, Mund- und Kieferheilkunde können häufig Knochendefekte beobachtet werden. Diese sind z. B. bedingt durch pathologische Hohlräume (Zysten), parodontalpathogene Bakterien (Parodontitis) oder nach der Entfernung nichterhaltungswürdiger Zähne (Extraktionsalveole) entstanden. Knochendefizite werden außerdem durch altersbedingte Knochenatrophie sowie durch Inaktivitätsatrophie nach Zahnverlust verursacht. Ebenso kann ein Trauma im Bereich des Mund- und Kieferbereiches zu erheblichen Knochenverlusten führen.

Ideale Geweberegeneration durch ein β -TCP-Composite

Autor: Dr. Ronny Gläser M.Sc.

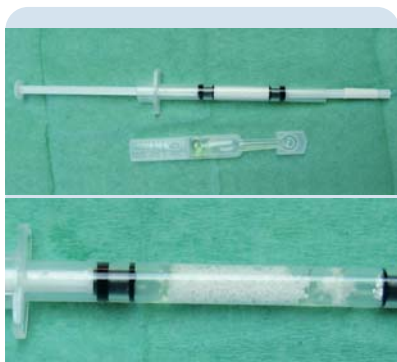

Abb. 1: β -TCP-Granula in Applikatorspritze + Biolinker in Augentropfenflasche nach Entnahme aus der sterilen Verpackung (easy-graft™ 400). – **Abb. 2:** Das Gemisch β -TCP und Biolinker ist sofort einsatzbereit. Vor dem Einsatz muss lediglich noch der überschüssige Biolinker auf einen sterilen Tupfer verworfen werden.

Nachdem sich durch eine statistisch hohe Erfolgsrate in Bezug auf die ossäre Integration oraler Implantate die moderne zahnärztliche Implantologie nicht nur als mögliche Alternative, sondern oft als erstes Mittel der Wahl, auch bei den Patienten, etabliert hat, ergibt sich ein hoher Bedarf, den entstandenen Knochenverlust wieder auszugleichen. Hier stehen dem Behandler zahlreiche Methoden, wie z. B. die Distractionsosteogenese, Auflagerungsosteoplastiken, offene und geschlossene Sinusbodenelevation sowie GBR und eine Vielzahl an Materialien

(autolog, allogene, xenogen oder alloplastisch) mit all ihren Vor- und Nachteilen zur Verfügung.

Zunehmend zeigt sich jedoch eine knochenpräventiv orientierte Vorgehensweise als bessere Option. Darunter fällt die sogenannte Ridge- oder Socket Preservation. Ziel ist es, durch eine Befüllung der gut kurtierten Extraktionsalveole einen Kollaps des fünfwandigen Knochendefektes in Höhe und Breite zu verhindern und somit eine günstige Ausgangssituation für spätere Implantatinsertionen oder andere prothetische Versorgung mit z. B. Brückenpontics zu schaffen. Außerdem wird durch Füllung der Knochenwunde, z. B. beim Patienten unter Antikoagulantien, eine übermäßige Blutung verhindert. Somit können in den meisten Fällen spätere aufwendige, kostenintensive und oft stärker risikobehaftete Knochenrekon-

struktionen zugunsten des Patienten vermieden werden.

Nachfolgend soll eine Technik der Socket Preservation vorgestellt werden, bei der aufgrund der speziellen Eigenschaften des verwendeten Knochenaufbaumaterials auf eine weichgewebige Abdeckung des Augmentates oder auf den Einsatz einer Membran in den meisten Fällen verzichtet werden kann.

Material und Methode

Bei dem hierfür verwendeten Material handelt es sich um ein phasenreines β -TCP hoher Mikroporosität und interkonnektierenden Poren, welches mit einer dünnen Polylactid-co-Glykolid-Schicht ummantelt (PLGA-coated) ist (easy-graft™, DS Dental, Schlieren/Zürich, Schweiz). In Verbindung mit einem organischen Solvens (Biolinker), das den ummantel-

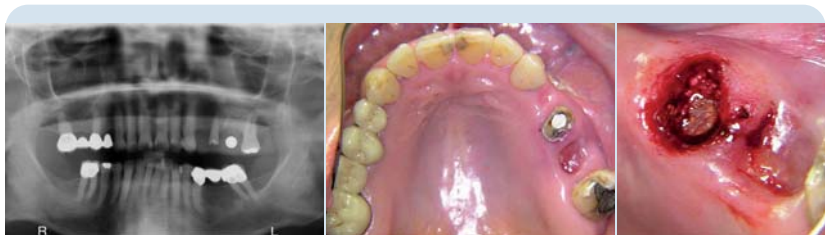

Abb. 3: Ausgangs-OPG mit Messkugel Regio 26. Deutlich zu erkennen ist das reduzierte vertikale Knochenangebot in Regio 26. – **Abb. 4:** Klinische Situation (okklusale Ansicht) vor Behandlungsbeginn ohne Brücke im 2. Quadranten. – **Abb. 5:** Zustand direkt nach Socket Preservation. Regio 25 mit easy-graft™ 400 aufgefüllt.

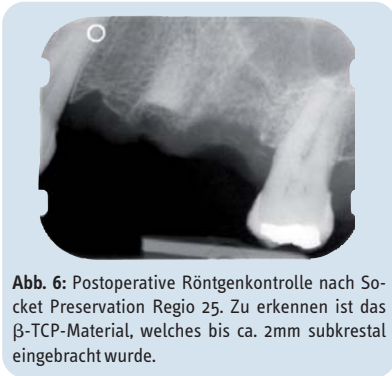


Abb. 6: Postoperative Röntgenkontrolle nach Socket Preservation Regio 25. Zu erkennen ist das β -TCP-Material, welches bis ca. 2mm subkrestal eingebracht wurde.

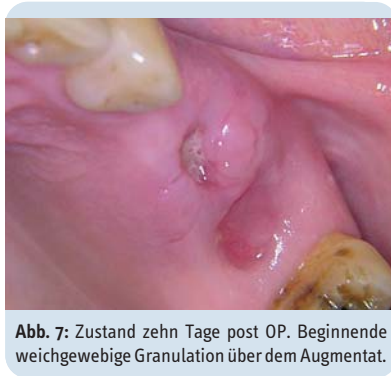


Abb. 7: Zustand zehn Tage post OP. Beginnende weichgewebige Granulation über dem Augmentat.

ten Granula in einer Applikatorspritze zugemischt wird, entsteht eine pastöse Konsistenz des Aufbaumaterials (Abb. 1 und 2). Nach Kontakt mit einer wässriger Flüssigkeit (z. B. NaCl) oder Bluthärtetes innerhalb von 30 bis 120 Sekunden zu einem stabilen Form- bzw. Füllkörper aus. Vor Applikation wird von dem β -TCP-Granula/Biolinker-Gemisch das überschüssige Biolinkervolumen aus der Spritze auf einen sterilen Tupfer abgetropft. Danach kann die sterile Spritzenöffnung direkt auf den Alveoleneingang gesetzt und deren Inhalt in das Knochenlumen appliziert werden. Der Defekt sollte möglichst in einem Durchgang vollständig befüllt und durch Kondensation mit einem flachen Stopfinstrument in situ etwas verdichtet werden. Anschließend wird die Oberschicht des Materials im krestalen Anteil ordentlich kondensiert. Somit entsteht eine marginale Pseudomembran und nach dem Aushärten des Materials ein formstabiler, alveolenkongruenter β -TCP-Füllkörper, der den fünfwandigen Knochendefekt stabilisiert und als Leitschiene (Osteokonduktor) für die knöcherne Durchbauung dient. Über dem Füllmaterial kann zur Adaptation der Wundränder eine überkreuzte

Rückstichnaht gelegt werden. Eine Lappenmobilisation oder Abdeckung mit einer Membran ist in den meisten Fällen nicht notwendig. Wichtig bei der Anwendung ist, das gemischte Material nicht vor der Applikation mit Flüssigkeiten oder Blut in Kontakt zu bringen, da hierdurch eine Aushärtung bereits vor Defektfüllung beginnt. Dies verhindert ein ordentliches Verarbeiten.

Fallbeispiel

Bei Behandlungsbeginn stellte sich die 57-jährige Patientin mit einer unauffälligen Allgemeinanamnese vor. Intraoral zeigte sich im 2. Quadranten eine insuffiziente Extensionsbrücke (25, 26 mit Anhänger 24), die nach dem Verlust des Zahnes 26 infolge massiver Sekundärkaries ca. zwei Monate zuvor nur noch auf dem Wurzelrest 25 provisorisch befestigt war. Dieser bereits endodontisch vorbehandelte Wurzelrest zeigte ebenfalls schon eine höhere Lockerung und war, vor allem bei Perkussion, schmerzempfindlich (Abb. 3 und 4). Der Wunsch der Patientin bestand in einer festsitzenden Versorgung, wenn möglich, ohne Brückenglieder oder Extensionsanhän-

ger zur besseren Hygienefähigkeit. Nach klinischer und radiologischer Befundanalyse zeigte sich ein fortgeschrittener transversaler Knochenabbau in Regio 24 und eine eingeschränkte Knochenhöhe in Regio 26. Die Patientin legte besonderen Wert auf eine möglichst sichere Vorgehensweise bei Planung und chirurgischer Umsetzung. Dies legte den Einsatz einer CT-basierten 3-D-Planung nahe. Vor Beginn der Implantatbehandlung wurde noch der insuffiziente Wurzelrest in Regio 25 entfernt und die Extraktionsalveole im Sinne einer Socket Preservation mit einem formstabilen β -TCP-Composite (easy-graft™400) aufgefüllt und ohne Membranabdeckung einer freien Granulation des Weichgewebes überlassen (Abb. 5 und 6). Ein Vorteil dieser Vorgehensweise ist, neben dem Erhalt der knöchernen Kieferkammanteile, eine zusätzliche Gewinnung von gingivalem Gewebe über dem Augmentat (Abb. 7), da keine Weichgewebeabdeckung erforderlich ist, um das Material zu stabilisieren (internes Tissue Engineering). Weiterhin bleibt, durch den Verzicht auf ein Ablösen des Periosts, die Versorgung der bukkalen Knochenlamelle intakt und die mukogingivale Grenzlinie wird nicht verschoben.

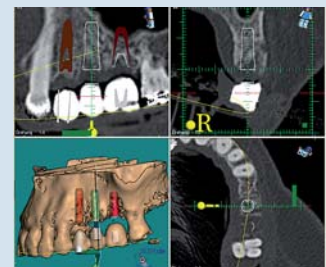


Abb. 10: 3-D-Planung Regio 25: Der augmentierte Alveolenbereich ist radiologisch sichtbar und noch nicht vollständig in Knochen umgebaut. Es ist jedoch ein guter Kieferkammerhalt erkennbar.

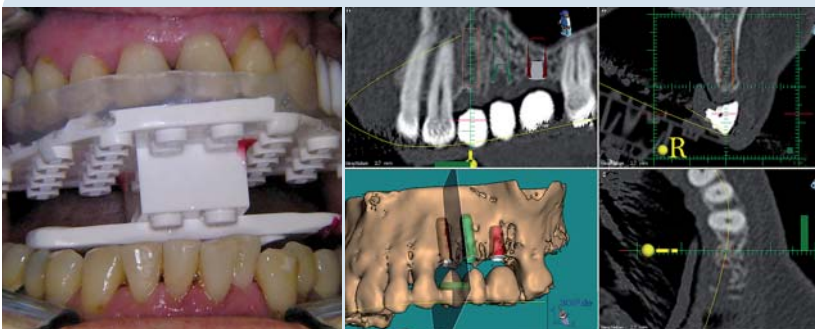


Abb. 8: CT-Planungsschablone in situ. Wichtig ist eine reproduzierbare und schaukelfreie Position, um den gleichen Sitz der Schablone bei CT-Aufnahme und OP zu gewährleisten. – **Abb. 9:** 3-D-Planung Regio 24: Deutlich wird das geringe transversale Knochenangebot.

Nach ca. dreimonatiger Augmentatkonsolidierung erfolgte die Anfertigung eines CT-Datensatzes mit einer eingegliederten Planungsschablone (Abb. 8) (Dentallabor Gäßler, Ulm). Anhand dieser Daten konnte eine möglichst optimale Ausrichtung der Implantatpositionen mithilfe der Planungssoftware (Med-3-D) vorgenommen werden (Abb. 9 bis 11). Es zeigte sich eine ausreichende transversale Knochenbreite in Regio 24 zur Insertion eines Implantates mit einem Durchmesser von 3,5 mm, die durch ein gezieltes Bone Spreading noch intraoperativ optimiert

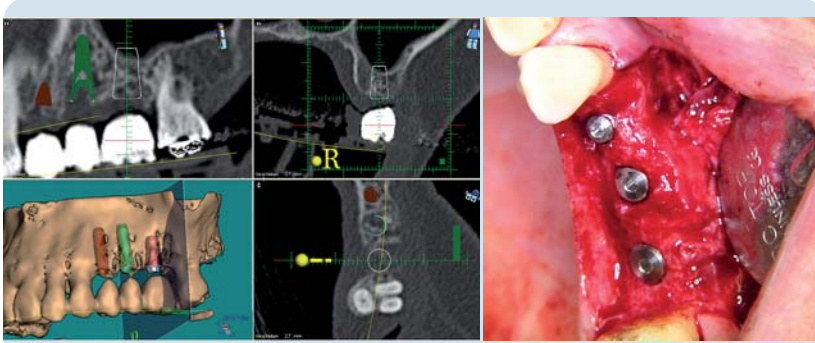

Abb. 11: 3-D-Planung Regio 26: Die geringe Restknochenhöhe ist sichtbar und ein harmonischer Verlauf des Kieferhöhlenbodens ohne störende Kieferhöhlensepten. – **Abb. 12:** Zustand nach Bone Spreading Regio 24, internem Sinuslift Regio 26 und simultaner Implantatinsertion Regio 24, 25 und 26 (3,5 Monate nach Exzision und Alveolenfüllung Regio 25).

wurde. In Regio 26 allerdings war für eine ausreichende vertikale Knochenhöhe eine Anhebung der Sinus-Membran mit Augmentation von ca. 4 mm notwendig. Nach dreidimensionaler Betrachtung des Sinus in dieser Region schien ein geschlossenes Vorgehen im Sinne einer internen Sinusbodenelevation mit der Summers-Technik möglich und wurde so auch umgesetzt. Die finalen Aufbereitungen der Implantatkavitäten, die zuvor mithilfe einer Navigationsschablone aufgebaut wurden, erfolgte mit entsprechenden Osteotomen (Astra Tech Dental, Elz). In Regio 26 wurde zunächst die Kavität bis 1 mm vor dem Sinusboden aufbereitet und mit dem letzten Osteotom die dünne Knochenlamelle infrakturiert. Zur Augmentation des Sinus wurde autologer Knochen, gewonnen aus der OP-Region, über die aufbereitete Implantatkavität mit dem Osteotom eingebracht (Abb. 12 u. 13). Anschließend fand die simultane Insertion der Implantate (Astra Tech Osseospeed™, Astra Tech Dental, Elz) in Regio 24, 25 und 26 statt. Nach komplikationslosem

OP-Verlauf wurden die drei inserierten Implantate einer gedeckten und belastungsfreien Einheilung für ca. 4,5 Monate überlassen. Während der gesamten Behandlungsdauer war die Patientin mit einer Interimsprothese versorgt. Die Freilegung der Implantate erfolgte durch eine Schlitzinzision und Spaltlappenbildung in Regio 24 bis 26. Die prothetische Versorgung wurde zwei Wochen nach Freilegung und offener Abformung mit individuellem Löffel in Form von Zirkonoxid-Einzelkronen eingegliedert (Abb. 14 bis 16).

Fazit

Der komplexe Behandlungsablauf zeigt, dass durch moderne Verfahren in präventiver Augmentation (Socket Preservation) mit geeigneten Materialien und prothetisch-chirurgischer Planung (3-D-Analyse) ein vorhersagbares ästhetisches Ergebnis in Teamarbeit (Implantologe – Zahntechniker – Radiologe) erzielt werden kann. Mit der Alveo-

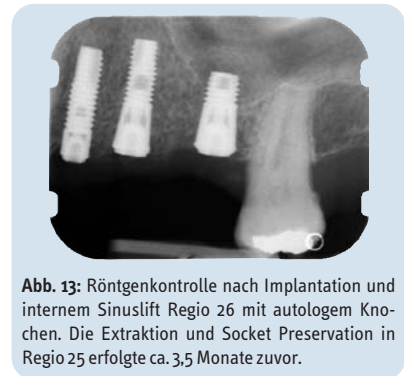

Abb. 13: Röntgenkontrolle nach Implantation und internem Sinuslift Regio 26 mit autologem Knochen. Die Exzision und Socket Preservation in Regio 25 erfolgte ca. 3,5 Monate zuvor.

lenauffüllung konnte sowohl ein guter horizontaler als auch vertikaler Kammerhalt erreicht werden. Im Vergleich zur nichtversorgten Extraktionsalveole in Regio 26 zeigte sich in Regio 25 radiologisch (Abb. 13) und klinisch (Abb. 12) ein besserer Dimensionserhalt des Knochens. Dies ermöglicht eine optimale funktionelle und ästhetische Ausrichtung der Implantatposition. Durch die gute Hygienefähigkeit der Zirkonoxid-Einzelkronen kann bei regelmäßiger Kontrolle sowie PZR und möglichst optimaler häuslicher Mundpflege eine positive Langzeitprognose ermöglicht werden. ◀

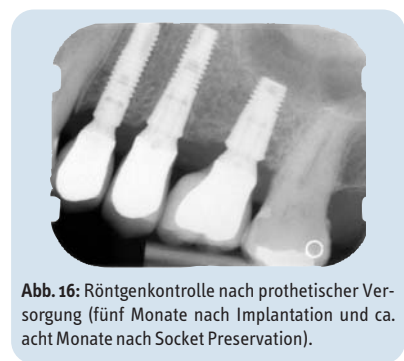

Abb. 16: Röntgenkontrolle nach prothetischer Versorgung (fünf Monate nach Implantation und ca. acht Monate nach Socket Preservation).

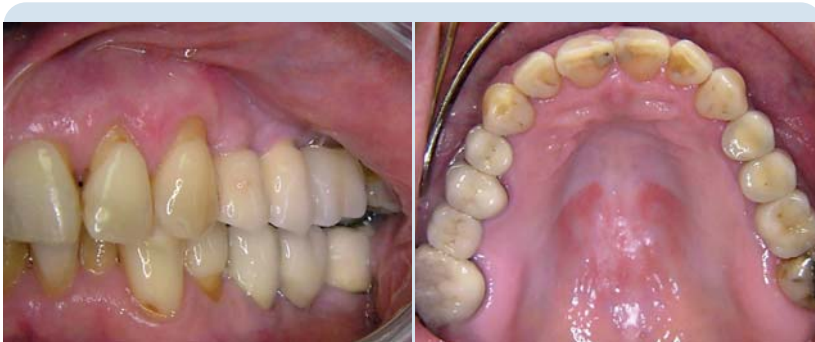

Abb. 14: Zustand nach prothetischer Versorgung mit Zirkonoxid-Kronen Regio 24, 25 und 26 ca. fünf Monate nach Implantation und internem Sinuslift (laterale Ansicht). – **Abb. 15:** Zustand nach prothetischer Versorgung mit Zirkonoxid-Kronen Regio 24, 25 und 26 (okklusale Ansicht).

kontakt

Gemeinschaftspraxis
 Dr. Dietmar Gläser
 Dr. Ronny Gläser M.Sc.
 Zahnärzte – Oralchirurgie
 Hauptstraße 69 a
 89250 Senden
 Tel.: 0 73 07/3 27 45
 Fax: 0 73 07/95 50 54
 E-Mail: mail@ronny-glaeser.de