

Anfang der Neunzigerjahre begann der Siegeszug der intraoralen Kameras in die zahnmedizinischen Praxen. Die technischen Voraussetzungen waren durch die Entwicklung kleinräumiger Kamerasysteme gegeben, die speziell in der Allgemeinmedizin ganz neue Diagnose- und Behandlungsmöglichkeiten eröffneten („Knopflochtechnik“), und die heute nicht mehr wegzudenken sind.

# Faszination intraorale Kamera – die entscheidende Motivationshilfe

Autoren: Dr. Lutz Laurisch, Martina Bökels

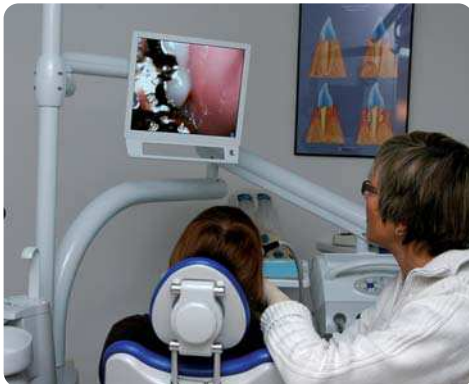Im Bereich der Zahnmedizin wurden die intraoralen Kameras zu einem wichtigen „Instrument“ bei der Patienteninformation und -beratung. Die moderne Zahnheilkunde erfordert den mitarbeitenden, motivierten und verstehenden Patienten sowohl bei der Vermittlung innovativer Behandlungsverfahren wie auch in dem Bereich der Prophylaxe. Gegenüber der traditionellen Zahnmedizin, die sich stärker auf Einzelmaßnahmen und geringen Gesprächsanteil beschränkte, wird bei den modernen Behandlungskonzepten die „Überzeugungsarbeit“ zunehmend wichtig. Für die häufig notwendigen Behandlungsketten von Akut-

versorgung bis zur Fertigung hochwertigen Zahnersatzes sind motivierte, zu anstrengenden und kostspieligen Maßnahmen bereitete Patienten die entscheidende Voraussetzung. Gleichwohl in der Prophylaxe kann nur für die intensive häusliche Mitarbeit und die regelmäßige Teilnahme an den professionellen Prophylaxeleistungen motiviert werden, wenn der Patient die Notwendigkeit erkennt und Bereitschaft entwickelt, bei dem Betreuungskonzept seinen Anteil einzubringen.

## Sehen und Einsehen

Sehen und Einsehen sind dabei Begriffe, die nicht nur zufällig zu einem Wortstamm gehören, sondern einen engen Zusammenhang haben: Der Patient muss erst sehen und erkennen, was nicht in Ordnung ist, um einzusehen, dass Verhaltensänderungen, Behandlungsschritte etc. erforderlich sind. Bei den Wahrnehmungen und Sinneseindrücken steht das Sehen bei den meisten Menschen an erster Stelle. Die Umwelt wird über Formen und Farben am intensivsten wahrgenommen und im Gehirn weiterverarbeitet. Deshalb ist die Visualisierung, das „vor Augen führen“ in der Vermittlung von

Informationen und in der Kommunikation von entscheidender Bedeutung und ein erster Schritt für die Patientenmotivation. In den verschiedenen Bereichen der Zahnmedizin sind Hilfsmittel wie Modelle, Fotos, Grafiken etc. zur visuellen Unterstützung von Beratungsinhalten ein absolutes Muss. Sie tragen erheblich zum besseren Verständnis und zur Motivation des Patienten bei. Unbestritten sind jedoch Bilder aus der eigenen Mundhöhle von zusätzlichem Vorteil, da sie einzig in der Lage sind, dem Patienten seine unmittelbare „Betroffenheit“ zu verdeutlichen. Hier ist „betroffen“ auch im übertragenen Sinne zu interpretieren: Es ist gerade diese „Betroffenheit“, die bei dem Patienten den Wunsch und die Motivation nach einer Veränderung bewirkt. Je präziser das Problem gezeigt und verdeutlicht werden kann, umso größer wird oft auch der Wunsch nach einer Veränderung im Patienten wachsen. Die Vermittlung eines ausreichenden Fachwissens ist die Voraussetzung für den Patienten, damit er seine eigene Erkrankung erkennt und die ihm von uns angebotenen Präventionsmaßnahmen als einen aktiven Beitrag zu seiner Mundgesundheit schätzen lernt und akzeptiert.



Gute Kommunikationsbedingungen dank intraoraler Kamera.

STATIM®

# Sterilisation im Turbo-Tempo.

## Blitzsaubere Fakten, glasklare Verhältnisse:

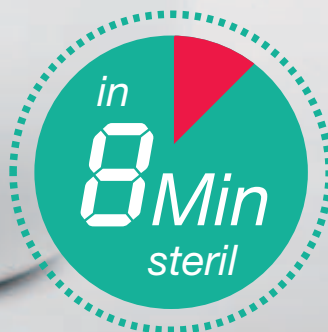STATIM – sterilisiert Ihre Hand- und Winkelstücke 100 % Normkonform

Die ideale Ergänzung zu  
Ihrem Volumenautoklaven  
Fragen Sie Ihren Fachhändler



**IDS**  
**2009**

Hall 11.1  
Stand A20/B29



**SciCan**

A HIGHER STANDARD

Für weitere Informationen wenden  
Sie sich an:

SciCan GmbH, Kurzes Geländ 10,  
D - 86156 Augsburg

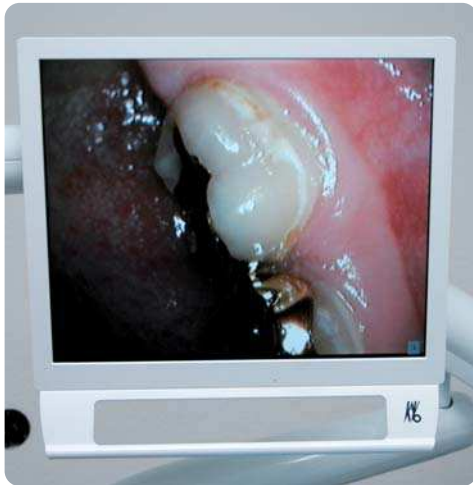Tel: +49 (0) 821 567456 - 0

Fax: +49 (0) 821 567456 - 99

oder besuchen Sie uns im Internet unter:  
[www.scican.com](http://www.scican.com)

## Verborgenes sichtbar machen

Wenn es um die Mundsituation geht, so ist nur ein geringer Teil im Bereich der Front und dabei vor allem labial für den Patienten gut sichtbar. Eine visuelle Wahrnehmung von Zähnen und Zahnfleisch beim alltäglichen Kontrollblick im Spiegel ist auf den Abschnitt zwischen den Eckzähnen beschränkt, und da es sich um vergleichsweise „kleine Objekte“



Erkennbare Veränderungen überzeugen für Therapiemaßnahmen.

handelt, sind Details wie Rötung des Zahnfleischrandes, Plaque und Zahnstein nicht leicht erkennbar. Im Bereich der Prämolaren und Molaren ist eine visuelle Kontrolle im Normalfall nicht möglich, nur bei sehr guten Lichtverhältnissen und Einsatz eines Mundspiegels kann der Patient diesen Abschnitt überhaupt sehen. Einige besonders interessierte Patienten oder solche, bei denen im normalerweise „verborgenen“ Mundbereich etwas nicht in Ordnung ist, bemühen sich, auch bei den hinteren Zähnen bzw. Gingiva und Mukosa eine visuelle Beurteilung vorzunehmen.

Wenn Patienten in die Praxis kommen, trifft für sie häufig folgende Situation zu:

- Nur die labialen Flächen sind ihnen visuell bekannt, wobei sie hauptsächlich auf die Zahnfarbe und Verfärbungen geachtet haben, ggf. sind auch Rezessionen am Zahnfleisch aufgefallen.
- Die oralen Flächen mit Ausnahme des Unterkiefers lingual sind bisher einer visuellen Wahrnehmung verborgen geblieben.
- Die okklusalen Flächen sind nur im Unterkiefer einigermaßen zu sehen gewesen, im

Oberkiefer nur bei Verwendung eines Mundspiegels.

- Feine Strukturen wie Schmelzrisse, initiale Kariesdefekte, Plaque, Rötungen der Gingiva etc. wurden bis dahin nicht erkannt.
- Die posterioren Mundanteile sind taktil mithilfe der Zunge beurteilt worden und oftmals Kariesläsionen, defekte Füllungen, Kronen und Inlays unbemerkt geblieben.

Die Faszination bezüglich der intraoralen Kamera ist für fast alle Patienten gleichermaßen groß. Die „Inspektion“ der Mundhöhle auf einem Bildschirm verfolgen zu können, ist interessant und spannend zugleich. Durch das kleine Handstück, welches durch den Mund geführt wird, lassen sich alle Bereiche gut sichtbar machen. Durch begleitende Erläuterungen des Zahnarztes bzw. der geschulten zahnmedizinischen Mitarbeiterinnen können so Kenntnisse über die Mundsituation, vor allem auch über vorhandene Probleme, vermittelt werden. Zu beachten ist dabei, dass es den Patienten zunächst schwerfällt, das auf dem Bildschirm Sichtbare in eigenen Mund zuzuordnen. Neben den entsprechenden Hinweisen bei der Führung der Kamera kann durch leichtes Berühren des Zahnes oder Abschnittes der Zahnreihe mit der Kamera die Orientierung für den Patienten erleichtert werden. Auch die gleichzeitige Verwendung eines Handspiegels kann eine wirkungsvolle Unterstützung sein.

Ein besonderer Vorteil ist in der stark vergrößerten Darstellung auf dem Bildschirm zu sehen. So ist es möglich, viele Details zu zeigen, die ohne den Einsatz der intraoralen Kamera verborgen blieben. Zudem kann die Vergrößerung stufenweise eingestellt werden. Für die meisten Patienten ist es schwierig, die auf dem Bildschirm sichtbaren Zähne oder Zahnflächen mit ihrer eigenen Mundsituation in Einklang zu bringen. Es empfiehlt sich, zunächst mit einer geringen Vergrößerung zu beginnen, und erst dann das gewünschte Detail stärker zu vergrößern.

Durch das Festhalten von Standbildern bietet sich ein weiterer Vorteil im Patientengespräch. Einzelne Symptome können intensiv erläutert und Behandlungsmöglichkeiten aufgezeigt werden. Wenn zusätzlich die technische Ausrüstung eine Datenspeicherung zulässt, können die Bilder dokumentiert werden und erlauben im Verlauf der

weiteren Behandlungen über einen kurzen oder auch längeren Zeitraum einen Rückgriff auf den früheren Befund. Dabei stellt die intraorale Kamera ein Hilfsmittel zur Verlaufskontrolle dar, welche in allen Bereichen zahnmedizinischer Tätigkeit sinnvoll ist und zunehmend gefordert wird.

## Patienten sehen anders

Obwohl die intraorale Kamera den Patienten in die Lage versetzt, ähnlich wie es der Zahnarzt bei der Untersuchung macht, in alle Bereiche der Mundhöhle sehen zu können, sieht er die Objekte mit anderen Augen. Es darf nicht unterschätzt werden, wie viel Zeit der Patient allein benötigt, um auch das zu sehen, was für ein zahnmedizinisch geschultes Auge sofort erkennbar ist. Ohnehin ist die Wahrnehmung des Bildes seitens des Patienten und des Zahnmediziners unterschiedlich. Das zeigt sich beispielsweise darin, dass Patienten alles, was sich „braun, schwarz, dunkel“ am Zahn darstellt, als problematisch und besorgniserregend ansehen. Der „Fachmann“ dagegen erkennt sofort, ob es sich etwa um oberflächliche Verfärbungen handelt oder etwas „Ernstes“ zu sehen ist. Deshalb ist es bei der Verwendung einer intraoralen Kamera zunächst erforderlich, mit den „Augen des Patienten“ den Bildschirm zu betrachten, ihre Sichtweise nachzuvollziehen und von diesem Standpunkt aus eine Sensibilisierung bezogen auf die gewünschten Betrachtungsinhalte einzuleiten. Für das Verständnis des Gezeigten ist es auch hilfreich, die unproblematischen, „schönen“, intakten Bereiche zu zeigen und zu beschreiben und im Kontrast dazu auf die Problemstellen aufmerksam zu machen. Durch die Gegenüberstellung kann der Patient besser den erforderlichen „Blick“ für die Situation entwickeln.

Die meisten Patienten lassen sich von der technischen Möglichkeit begeistern und sind neugierig auf die „Reise durch die Mundhöhle“. Im Einzelfall können jedoch auch negative Gefühle bei der Betrachtung ausgelöst werden. Die großen Bilder wirken auch erschreckend, insbesondere Zahnstein, Verfärbungen, Mikrorisse etc. werden überdimensional wahrgenommen und wecken ein un gutes Gefühl. Das kann zum einen motivationsfördernd hinsichtlich Behandlung und Prophylaxebemühungen sein, aber auch

# ENDODONTIE JOURNAL

eine ablehnende, verdrängende Haltung beim Patienten auslösen, oder der Patient fühlt sich beschämt hinsichtlich der erkennbaren Probleme.


Durch eine genaue Wahrnehmung und Eingehen auf die gezeigten Patientenreaktionen gelingt es dem geübten Kameraführer, diese Situationen zu entspannen und beruhigend einzuwirken. Eine offene, partnerschaftliche Kommunikationsebene ist selbstverständlich unbedingte Voraussetzung, niemals sollte die intraorale Kamera als Kontroll- bzw. Reglementierinstrument missbraucht werden.

Anhand ausgesuchter zahnmedizinischer Aspekte soll nun noch der besondere Vorteil der Visualisierung mittels der intraoralen Kamera verdeutlicht werden:

- Erläuterungen zur Morphologie der Zähne, Prädispositionsstellen, Stellungsanomalien
- Hygienebeurteilung (Plaques, Zahnstein, oberflächliche Verfärbungen)
- Gingivitischer Veränderungen (verstärkte Durchblutung der Gefäße, hyperplastische Veränderung)
- Gingivaläsionen/freiliegende Zahnhälse/Rezessionen (Schmelz-Zement-Grenze, Defekttiefe, Ausmaß in mm der Rezession)
- initiale Karies (Lage und Ausdehnung des Defektes, opake Verfärbung)
- Kariöse Läsion (Lage und z. T. Ausdehnung im okklusalen, zervikalen und ansatzweise auch interdentalen Bereich)
- Zustand von Füllungen, Inlays und Kronen (Randgenauigkeit, Defekte).

## Fazit

Abschließend kann nach langjähriger Erfahrung mit der intraoralen Kamera festgehalten werden, dass es sich um ein äußerst hilfreiches Visualisierungsmedium bei der Patientenaufklärung und -motivation handelt. Die Möglichkeit, die eigenen Zähne mit dieser technischen Einrichtung präsentiert zu bekommen, weckt in allen Altersgruppen hohe Aufmerksamkeit und ist im besonderen Maße wirkungsvoll, um Patienten für ein Behandlungskonzept zu gewinnen. ◀



Dr. Lutz Laurisch



Dr. Martina Bökel

## kontakt

Dr. Lutz Laurisch  
Arndtstraße 25  
41352 Korschenbroich  
Tel.: 0 21 61/64 36 76  
Fax: 0 21 61/64 47 98  
E-Mail: lutz@dr-laurisch.de



## Probeabo

1 Ausgabe kostenlos!

| Erscheinungsweise: 4 x jährlich

| Abopreis: 35,00 €

| Einzelheftpreis: 10,00 €

Preise zzgl. Versandkosten + gesetzl. MwSt.

## Faxsendung an 03 41/4 84 74-2 90

- Ja, ich möchte das Probeabo beziehen.  
Bitte liefern Sie mir die nächste Ausgabe frei Haus.

Soweit Sie bis 14 Tage nach Erhalt der kostenfreien Ausgabe keine schriftliche Abbestellung von mir erhalten, möchte ich das im Jahresabonnement zum Preis von 35,00 €/Jahr beziehen. Das Abonnement verlängert sich automatisch um ein weiteres Jahr, wenn es nicht sechs Wochen vor Ablauf des Bezugszeitraumes schriftlich gekündigt wird (Poststempel genügt).

Name, Vorname: \_\_\_\_\_

Straße: \_\_\_\_\_

PLZ/Ort: \_\_\_\_\_

Telefon/Fax: \_\_\_\_\_

E-Mail: \_\_\_\_\_

Unterschrift **X** \_\_\_\_\_

Widerrufsbelehrung: Den Auftrag kann ich ohne Begründung innerhalb von 14 Tagen ab Bestellung bei der OEMUS MEDIA AG, Holbeinstr. 29, 04229 Leipzig schriftlich widerrufen. Rechtzeitige Absendung genügt.

Unterschrift **X** \_\_\_\_\_

\*Preise zzgl. Versandkosten + gesetzl. MwSt.

ZWP spezial 3/09

OEMUS MEDIA AG  
Holbeinstr. 29, 04229 Leipzig  
Tel.: 03 41/4 84 74-0, Fax: 03 41/4 84 74-2 90

