

Keramische Veneers stellen eine einzigartige Möglichkeit dar, die Funktion und auch herausragende ästhetische Merkmale konservativ, minimalinvasiv und vorhersagbar wiederherzustellen. Dies ist essenziell bei der Restauration von frakturierten, abradieren und gealterten Zähnen. In den meisten Fällen spielen auch bei intakten Zähnen eine ungünstige Stellung im Zahnbogen, Rotationen und labiale oder linguale Kippungen eine entscheidende Rolle in der Behandlungsplanung, da die Zahnstellung über die notwendige Reduktion von gesunder Zahnschubstanz mitentscheidet.

# Keramikveneers – ein sicheres, restauratives Konzept

Autor: Dr. medic. stom. (RO) Diana Svoboda, M.Sc., M.Sc.

Die Literatur nennt folgende Einsatzmöglichkeiten von Keramikveneers: Abrasionen, Zahnfehlstellungen (Lücken oder Engstand), Frakturen, Verfärbungen, Farbkorrekturen (z.B. bei devitalen Zähnen), Verlust der vertikalen Dimension und/oder der Front- und Eckzahnführung, große, erneuerungsbedürftige Frontzahnfüllungen, faziale Substanzdefekte, schwarze Dreiecke, Säureerosionsschäden bei Bulimie und Anorexia nervosa.

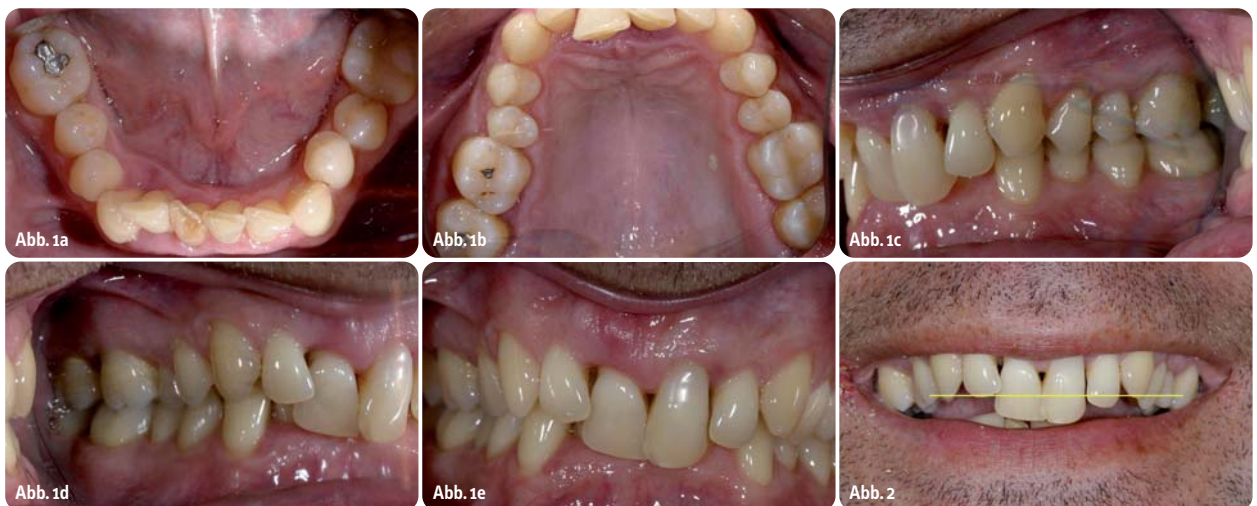
## Fallbeispiel

Ein 38-jähriger Patient stellte sich zum ersten Mal am 15.02.2007 in unserer Klinik vor. Die allgemeinmedizinische Anamnese ergab keine Besonderheiten. Der Patient hatte ein konservierend versorgtes Gebiss (Abb. 1).

Der Patient kam mit dem Wunsch nach der Behandlung des Oberkieferfrontzahnbereiches. Ihn störten der tiefe Biss und die

stark gelockerten Frontzähne (Abb. 2). Die Zähne waren parodontal vorbehandelt und der Patient erhielt regelmäßig, alle drei Monate, eine professionelle Zahnreinigung als Erhaltungstherapie.

Die erfolgte Parodontaltherapie führte leider nicht zu einer Verbesserung des Lockerungsgrades der Frontzähne beider Kiefer. Die Oberkieferfrontzähne sollten extrahiert und die Lücke prothetisch versorgt werden. Der Patient wünschte eine Bera-



**Abb. 1:** Ausgangssituation: Oberkieferaufbiss (a), Unterkieferaufbiss (b), Seitenaufnahmen (c und d), Frontansicht (e.) – **Abb. 2:** Beim Lächeln war die gesamte Länge der Frontzähne sichtbar; den Patienten störten die Ästhetik parodontal geschädigten Frontzähne und die schwarzen Dreiecke.



## ProEasy® – und wie?

Können Sie sich ein Warenwirtschaftssystem vorstellen, das Ihnen den Alltag spürbar erleichtert? Wir stellen es Ihnen gerne vor: ProEasy® befreit Sie von zahlreichen Tätigkeiten, wie zum Beispiel Verwaltung und Dokumentation aller Lagerbewegungen. Auch Bestellungen erledigt ProEasy® für Sie – online oder per Fax. Noch mehr Einsparpotenzial bietet die erstaunlich einfache Bedienung. ProEasy® ist außerdem zukunftssicher und QM-fähig. Wie man das erhält? Nur über die dental bauer-gruppe. Überzeugen Sie sich selbst, wir beraten Sie gerne. Nutzen Sie die vielseitigen Talente von ProEasy®:

- Bearbeitung des gesamten Warenwirtschaftskreislaufs
- Registrierung von Lagerentnahmen und Bestandsführung über kabellosen Bordscanner
- Automatische Erzeugung von Bestellvorgängen
- Dokumentation aller Einkäufe, Bestände, Lagerbewegungen und Entnahmen
- MPG-Dokumentation
- Sterilgutverwaltung

**dental bauer GmbH & Co. KG**  
Ernst-Simon-Straße 12  
D-72072 Tübingen  
Tel.: +49(0)7071/9777-0  
e-Mail: info@dentalbauer.de

## Eine starke Gruppe

**Fax +49/(0)800/6644-719**

**Ja**, ich möchte mehr über ProEasy® wissen.  
Bitte nehmen Sie mit mir Kontakt auf.

\_\_\_\_\_  
Praxis / Labor

\_\_\_\_\_  
Ansprechpartner

\_\_\_\_\_  
Straße, Nr.

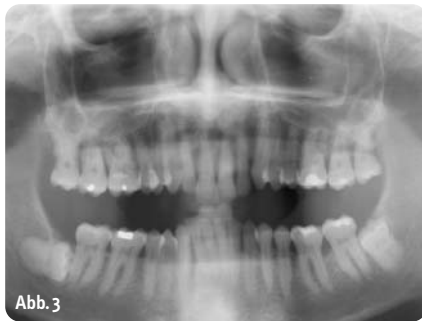\_\_\_\_\_  
PLZ, Ort

\_\_\_\_\_  
Telefon

\_\_\_\_\_  
e-Mail

\_\_\_\_\_  
Datum, Unterschrift

**www.  
dentalbauer.de**



tung für eine Alternativbehandlung. Röntgenologisch (Abb. 3) wiesen beide Frontzahngruppen einen vertikalen und horizontalen Knochenabbau auf. Des Weiteren wurde eine apikale Aufhellung an Zahn 41 diagnostiziert. Die Vitalitätsprüfung an Zahn 41 war negativ.

Die Sondierung ergab Werte zwischen 6 und 9 mm in den Ober- und Unterkieferbereichen. Dabei traten kein Pus oder Blutungen auf. Die Zähne 12, 21, 22, 31, 41, 42 hatten einen Lockerungsgrad I und die Zähne 11 und 43 einen Lockerungsgrad II.

Bei der manuellen und klinischen Funktionsanalyse wurden starke Frühkontakte im Oberkieferfrontzahnbereich festgestellt, sowohl in den Protrusions- als auch in den lateralen Bewegungen des Unterkiefers.

Der Befund wurde mit dem Patienten besprochen und verschiedene Therapiemöglichkeiten erläutert. Die Ergebnisse der Behandlung mit der empfohlenen Extraktion der Zähne 11 und 21 und die anschließende Versorgung der Lücke mit implantatgetragenen, vollkeramischen Kronen oder einer Brücke waren aufgrund des starken vertikalen Knochenabbaus und der hohen Lachlinie nicht vorhersagbar.

### Die Besprechung der Therapiemöglichkeiten

Um langfristig erfolgreich im Frontzahnbereich therapieren zu können, musste der tiefe Biss behoben werden. Mit dem Patienten wurde auch eine andere Therapiemöglichkeit besprochen: durch die Wiederherstellung einer regelrechten Front- und Eckzahnführung sollte die Überbelastung beider Frontzahngruppen behoben werden. Dafür sollten die Zähne beider Frontzahngruppen stark gekürzt werden, um so den tiefen Biss zu korrigieren. Die Reduktion

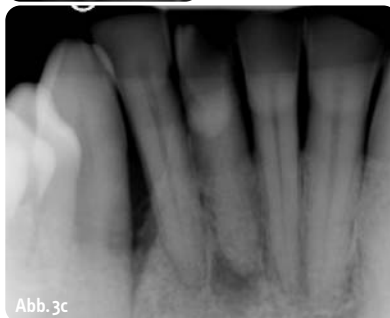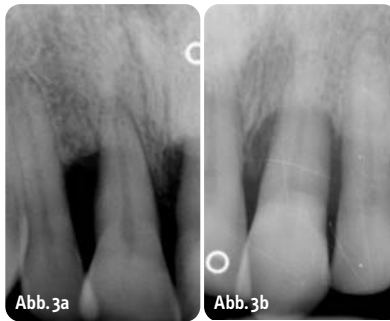


Abb. 3: Röntgenologischer Befund.

der parodontalen Taschen sollte durch Gingivektomie erreicht werden, was auch einer chirurgischen Kronenverlängerung entsprechen würde. So könnte man auch den Verlauf der Gingiva optimieren.

Das Behandlungsergebnis wurde dem Patienten als Wax-up dargestellt (Abb. 4) und die Möglichkeit einer notwendigen endodontischen Behandlung der Zähne 11 und 21 besprochen. Der avitale Zahn 41 sollte auch endodontisch behandelt werden.

Der Patient entschied sich für die nichtchirurgische Therapie.

### Die Behandlung des Oberkieferfrontzahnbereiches

Die Zähne 12, 11, 21 und 22 wurden unter Lokalanästhesie (Ultracain® D-S oder Ultracain® D-S forte, Aventis) präpariert. Die axiale Reduktion erfolgte mit konischen,

abgerundeten Diamanten (6644.314.016, 8379.314.023, 8858.314.010, GEBR. BRASSER), unter Kontrolle mit Silikonschlüssel. Der Abtrag orientierte sich nach dem Wax-up und betrug axial mindestens 0,7 mm und inzisal mindestens 1,5 mm. Bukkal wurde eine leichte Stufe präpariert, paramarginal endend und der Girlandenform der Gingiva entsprechend. Um die schwarzen Dreiecke zu schließen, wurden approximal die Kontaktpunkte aufgelöst. Intakte Approximalflächen wurden belassen.

Bei der Kürzung der Zähne 11 und 21 um vertikal 5 mm konnte die Eröffnung der Pulpa vermieden werden. Somit wurde die Vitalität der Zähne erhalten. Ein palatinaler Rand wurde nicht präpariert, um somit die Extension der palatinalen Ränder zu limitieren.

Vor der Gingivektomie wurden die Provisoren mithilfe eines anhand des Wax-up angefertigten Silikonschlüssels aus Structur Premium (VOCO) angefertigt und ebenfalls mit dünnfließendem Komposit (Venus™ Flow, Heraeus Kulzer) ohne Schmelzätzung befestigt (Abb. 5). Nach der ersten ästhetischen und funktionellen Kontrolle (Front- und Eckzahnführung) wurden auch die Eckzähne unter Lokalanästhesie präpariert.

### Gingivektomie

Anschließend wurde die Gingivektomie an 11, 21 und 22 durchgeführt. Eine Woche post OP (Abb. 6) zeigte die Gingiva an dem Zahn 11 noch Entzündungszeichen.

Acht Wochen später erfolgten die Nachpräparation der Stümpfe und die Abdrucknahme.

Für die Sulkuseröffnung vor der Abdrucknahme wurde Expasyl™ (Produits dentaires Pierre Rolland) verwendet. Nach einer Einwirkzeit von einer Minute wurde das Material weggespült und die präparierten

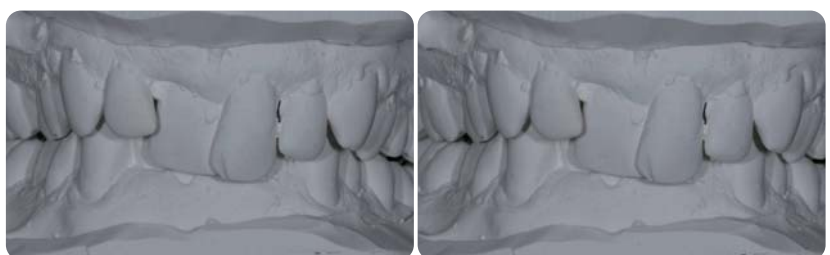


Abb. 4: Modelle: Ausgangssituation (a) und Wax-up im Oberkiefer von 13 nach 23 und im Unterkiefer von 32 nach 42 (b).

Zähne getrocknet. Die Abdrucknahme erfolgte mit laborgefertigtem individuellen Löffel (Individuo Lux, VOCO) und Polyätherabformmassen mit der Doppelmischtechnik: Umspritzung der präparierten Zähne mit dünn fließendem Material (Permadyne™ Garant™ 2:1, 3M ESPE) und Einbringen des schwer fließenden Materials (Permadyne™ Penta™ H, 3M ESPE) in den individuellen Löffel.

Nach Registrierung und Abdrucknahme wurde der Unterkiefer mit einem irreversiblen Alginat™ Palgat Plus (3M ESPE) abgeformt.

Die zentrische Relation wurde mit einer im Wasserbad vorbereiteten und getrimmten Doppelwachsplatte (Alminax, kemdent®) registriert. Das Registrieren der gelenkbezogenen Position des Oberkiefers erfolgte mittels Gesichtsbogen (Arcus®, KaVo).

Die Veneers wurden nach dem Presskeramikverfahren aus Empress® (Ivoclar Vivadent) und der Schichttechnik hergestellt.

Zwei Wochen später wurden nach Abnahme der Provisorien und Reinigung der Stümpfe die Veneers mit Vaseline einprobiert. Es wurden Randschluss und farbliche Anpassung geprüft.

### Eingliedern der Veneers

Nach Reinigung der Veneerinnenflächen und Entfettung mit Azeton folgte die Ätzung mit 9%iger Fluorssäure (Porcelain Etch, Ultradent®) für 90 Sekunden. Nach reich-

licher Spülung des Ätzgels folgte die Silanisierung (Mirage™ Prolong Silane Bond Enhancer, Chameleon Dental Products) für 120 Sekunden. Das Auftragen des Bondings (unfilled Resin, Chameleon Dental Products) auf der Veneerinnenfläche erfolgte unmittelbar vor dem Befestigen.

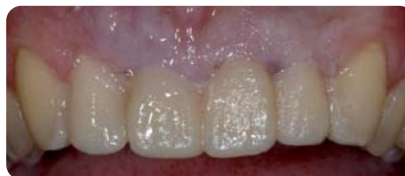
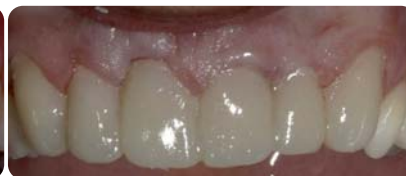
Abb. 5: Provisorische Versorgung vor Gingivektomie. – Abb. 6: Ergebnis eine Woche post OP.

Die Reduktion der Taschentiefe durch die durchgeführte Gingivektomie hat zu einer Verbesserung der roten Ästhetik geführt (Abb. 7 und 8). Durch die zusätzliche Entlastung des Oberkieferfrontzahnbereiches nach der Einstellung einer regelrechten Front- und Eckzahnführung konnte der Lo-



Die Stümpfe wurden noch mal gereinigt und entfettet. Um ein Benetzen der Stümpfe mit Sulkusflüssigkeit zu vermeiden, wurde mit Retraktionsfäden gearbeitet. Nach Schmelz- und Dentinätzung mit 37%iger Phosphorsäure (Total Etch, Ivoclar Vivadent) wurde die Zahnoberfläche mit Heliobond® bzw. Adper™ Scotchbond™ 1 XT (3M ESPE) benetzt.

Anschließend wurden die Veneers unter Fingerdruck mit Vision™ 2 (Mirage Dental Systems, Chameleon Dental Products) eingesetzt. Nach Entfernen grober Überschüsse des Kompositklebers wurden die Ränder mit Glyceringel Airblock Gel® (DENTSPLY DeTrey) bestrichen. Beide Seiten der Veneers wurden für 120 Sekunden belichtet. Der überschüssige Kompositkleber wurde mit Skalpell und Scaler entfernt.

ckerungsgrad an 12, 21 und 22 auf 0 und an 11 auf I reduziert werden.

### Fazit

Keramische Veneers sind heute als vollwertige Restaurationsmöglichkeit anzusehen. Nach einer Reihe klinischer Studien sind Keramikveneers zu einem sicheren restaurativen Konzept hinsichtlich Langlebigkeit, Parodontalfreundlichkeit und Patientenzufriedenheit gereift.

Sowohl Patienten als auch Behandler sind von den ausgezeichneten ästhetischen Eigenschaften als auch von der zahnschonenden Präparationstechnik begeistert. Durch das gewonnene Vertrauen zu adhäsiv befestigten Veneers sind die Indikationen für den klinischen Einsatz deutlich breiter geworden. ◀

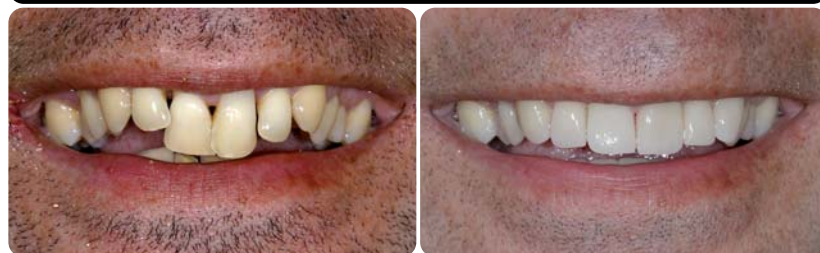
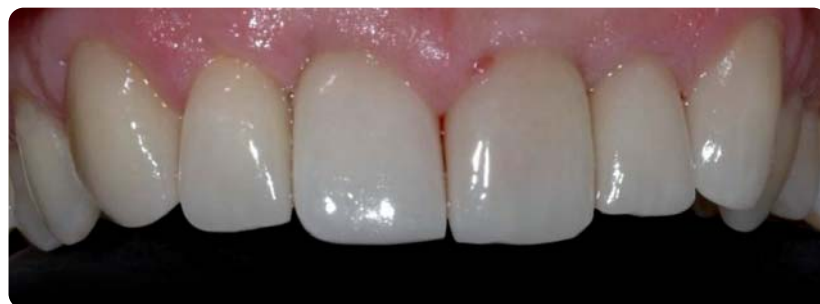
Abb. 7: Endergebnis unmittelbar nach Eingliedern der Veneers. – Abb. 8: Situation vor (a) und nach (b) der Behandlung.

## kontakt

Dr. medic. stom. (RO)  
 Diana Svoboda M.Sc., M.Sc.  
 diPura – Fachklinik für ästhetische  
 Zahnmedizin und Implantologie  
 Rellinghauser Straße 16  
 45128 Essen  
 Tel.: 02 01/7 47 18-0  
 E-Mail: info@dipura.de  
 www.dipura.de