

Ein strahlend weißes Gebiss ist spätestens seit der Antike ein Abbild für Schönheit, Gesundheit und Vitalität. Zahnverfärbungen, insbesondere in der Front, stellen für den Patienten eine erhebliche Störung der Ästhetik und mitunter auch des Wohlbefindens dar. SDI präsentiert mit dem neuen pola office+ eines der schnellsten In-Office-Aufhellungssysteme, dessen Power und praxisrelevantes Handling am Beispiel des professionellen Bleichens avitaler Zähne aufgezeigt wird. Schöne Ergebnisse dieser minimalinvasiven Technik überzeugen Patienten und Behandler (Abb. 1 und 2).

# Professionelles In-Office-Bleaching bei avitalen Zähnen

Autor: Dr. Ludwig Hermeler

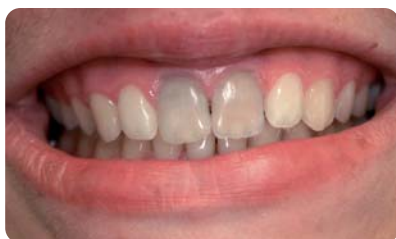

Abb. 1: Ausgangssituation Fall 1.

Innere Verfärbungen devitaler Zähne ergeben sich durch den traumatisch bedingten Austritt von Blutprodukten oder endodontischer Substanzen mit Diffusion in die Dentintubuli. Extreme Verfärbungen können sich bei weiten Dentintubuli jugendlicher Zähne einstellen. Bräunliche Verfärbungen entstehen durch die Verbindung von bei der Hämolyse freigesetztem Eisen mit durch Bakterien gebildeten Schwefelwasserstoff. Bestimmte Wurzelfüllmaterialien können orange-rote Farbveränderungen bewirken. Bekannt sind ebenfalls grau-schwarze Verfärbungen korrosionsbedingt z. B. durch Silberstifte.

## Therapiemöglichkeiten

Bei der thermokatalytischen Bleichmethode wird das Bleichmittel durch eine Halogenlampe oder durch Einbringen von heißen

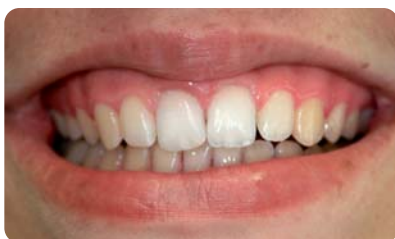

Abb. 2: Endergebnis Fall 1.

Instrumenten in die linguale Zahnkavität erwärmt. Die Einlage wird mehrfach erwärmt und gewechselt. Eine unkontrollierte Temperaturerhöhung birgt das Risiko von unerwünschten Nebenwirkungen, z. B. die Traumatisierung des Parodonts. Diese Methode ist daher nicht mehr State of the Art.

Beim Walking-Bleaching wird nach Abtragung der Wurzelfüllung um ca. 2 mm unter die Schmelz-Zement-Grenze die applizierte Bleicheinlage für mehrere Tage in der Kavität

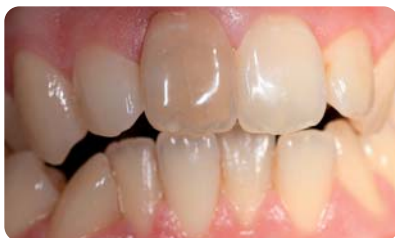

Abb. 3: Ausgangssituation Fall 2.

unter dichtem provisorischen Verschluss belassen. Die Einlage kann mehrfach gewechselt werden. Diese Technik ist anerkannt und liefert gute Ergebnisse.

Bei der Verwendung von pola office+ als In-Office-Bleichmittel wird das Gel nach dem Einbringen in die Zahnkavität und auf die bukkale Oberfläche wieder entfernt, verbleibt nicht über Tage im Zahn wie beim Walking-Bleaching. Die praxisrelevanten Vorteile werden im Folgendem detailliert dargestellt.

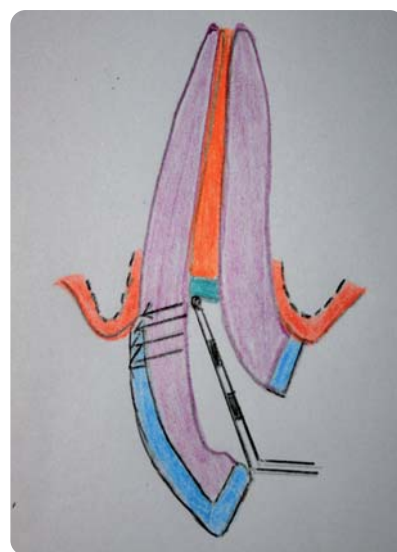


Abb. 4: Schema der linguale Zugangskavität.

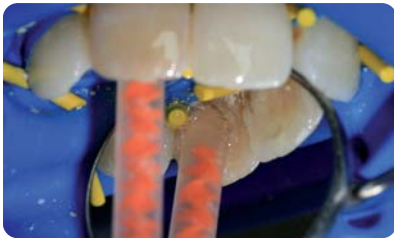
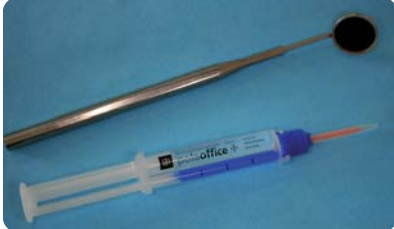
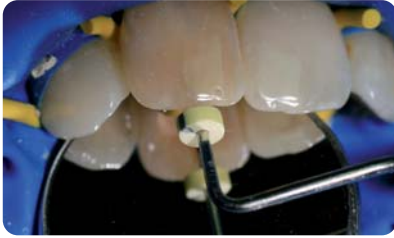
Abb. 5: Kontrolle der Tiefe der Kavität mit PA-Sonde. –  
Abb. 6: pola office+. – Abb. 7: Applikation mit Auto-  
mixtip.

### Vorbedingungen und linguale Zugangskavität

Als Kontraindikationen für ein internes Zahn-Bleaching sind zu betrachten:

- apikale Parodontitis
- apikale Resorptionen
- insuffiziente Wurzelfüllungen
- insuffiziente Füllungen

Durch eine intakte Wurzelkanalbehandlung kann das Risiko einer periapikalen Läsion geringgehalten werden. Eine aktuelle Röntgenaufnahme gibt Aufschluss, ob eine alte WF revidiert werden muss. Amalgamfüllungen sowie Silberstifte sind zu entfernen. Letztere können durch die Abgabe von Silberionen schnell Rezidive hervorrufen.

Der Fall 2 zeigt die Ausgangssituation nach Frontzahntrauma (Abb. 3). Die digitale Kontrolle des Zahnes 11 erlaubt das interne Bleichen als Therapie der Wahl bei diesem Patienten. Besondere Aufmerksamkeit gilt der palatinalen Zugangskavität (Abb. 4 Schema). Die linguale Füllung wird mit Diamantbohrern entfernt, im Pulpenkronenbereich wird vorsichtig der Zugang zur Wurzelfüllung mit Rosenbohrern unter Säuberung der inzisalen Kronenpulpa geschaffen. Gesunde, d.h. harte, wenn auch verfärbte Zahnhartsubstanz ist zu

schonen, um nicht unnötig den Zahn zu schwächen. Die Wurzelfüllmaterialien sollten ca. 2–3 mm unter das Gingivaniveau entfernt werden und mit einer dichten Unterfüllung aus Glasionomerzement abgedeckt werden. Vorteilhaft ist hier ein dualhärtender GIZ, der als Handanmischvariante zu einer kleinen Kugel gerollt wird und so leicht appliziert und geformt werden kann. Der subgingival liegende Boden der Kavität wird so abgedichtet. Mit einer PA-Sonde (Abb. 5), mit der man in der Kavität und an der vestibulären Zahnfläche misst, kann die nötige Tiefe des internen Zugangs kontrolliert werden.

### In-Office-Bleaching

pola office+ ist die Weiterentwicklung des seit Jahren bewährten In-Office-Mittels pola office. Beide Aufhellungsprodukte des australischen Herstellers SDI verfügen über integrierte Desensibilisierungsstoffe, z. B. Kaliumnitrat, und vermindern somit postoperative Sensibilitäten auch bei vitalen Zähnen effizient. Das Zweikammerspritzensystem von pola office+ (Abb. 6) liefert immer optimal gemischtes, frisches Bleaching-Gel, das über den Applikatortip auch an unzugänglichen Stellen leicht appliziert werden kann (Abb. 7). Der Überschuss wird palatinal mit einem Wattepellet entfernt, vestibulär wird ebenfalls eine dünne Schicht aufgetragen. Die Wirkdauer beträgt acht Minuten, bevor das Bleichmittel mit einer Saugkanüle entfernt wird. Auf die Anwendung einer Härte-  
lampe kann verzichtet werden, da durch Wärme keine Aktivierung erfolgt.

Dieser Applikationsmodus kann bis zu dreimal wiederholt werden, sodass maximal 4x8 Minuten die effektive Wirkdauer des Bleichmittels in einer Sitzung beträgt. Die Wirkstoff-Formel mit 37,5 % Wasserstoffperoxid setzt die Peroxidionen rasch frei, sodass ein schneller Aufhellungsprozess stattfindet (Abb. 8). Die Applikationsdauer ist kürzer als bei anderen Aufhellungsprodukten. SDI bezeichnet hier pola office+ als eines der schnellsten Aufhellungssysteme. Beide abgebildeten Fälle werden in nur einer Bleichsitzung realisiert, wobei als Abschluss eine Kalziumhydroxideinlage für mehrere Tage eingebracht wird. Nach 10 bis 14 Tagen erfolgt die endgültige adhäsive Restauration, hier mit Bleach- und A2 Opak-Farben des Komposites ice.

### Fazit

Mit dem neuen In-Office-System pola office+ können Patienten durch Verkürzung der Einwirkzeiten schneller weißere und hellere Zähne erhalten. Die einfache Anwendung im Spritzensystem mit zwei Kammern ist wirtschaftlich und optimiert den Workflow in der Praxis. Die Integration desensibilisierender Zusatzstoffe zu 37,5% Wasserstoffperoxid und der neutrale pH-Wert machen pola office+ zum idealen Zahnaufhellungssystem für vitale und avitale Zähne. In den vorgestellten Patientenfällen steht das professionelle Bleaching für eine minimalinvasive Behandlung, die dem Behandler Spaß macht und den Patienten wieder lachen lässt. ◀

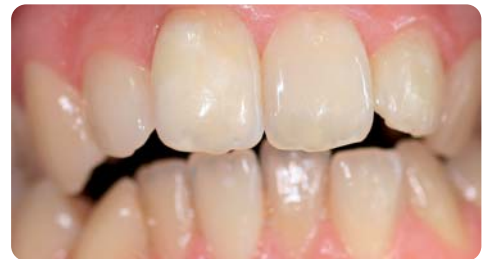

Abb. 8: Endergebnis Fall 2.

### kontakt

SDI Dental GmbH  
Dieselstraße 14  
50859 Köln  
Tel.: 0 22 34/9 33 46-0  
Fax: 0 22 34/9 33 46-46  
Free phone: 0800/1 00 57 59  
E-Mail: Germany@sdi.com.au  
www.sdi.com.au