

Ziel der krestal-lateralen Knochenaugmentationen ist es, ein ausreichend dimensioniertes Implantatlager herzustellen. Die zwei- und dreidimensionale Augmentation mittels Knochenblöcken und/oder die Auflagerung von kortikalen Chips sind probate Mittel, um ein angemessen breites/hohes Implantatbett zu schaffen. Dafür ist in der Regel ein zweizeitiges operatives Vorgehen erforderlich. Unsere Intention ist jedoch, beide operativen Eingriffe möglichst in einem Schritt zusammenzufassen.

Augmentation und Implantation in nur einem Eingriff

Autor: Dr. med. dent. Hans-W. Schellekens

Als Voraussetzung für einzeitiges Vorgehen sind einige Gegebenheiten zu beachten. Es muss palatinal und lingualein ausreichend hohes Restvolumen an Knochen vorhanden sein, um die geplanten Implantate primär stabilisieren zu können. Weiterhin muss ausreichend mobilisierbares Weichgewebe zur Verfügung stehen, um eine vollständige Deckung des Transplantates zu gewährleisten. Im Folgenden sollen einige operative Beispiele das Vorgehen erläutern.

Fall 1

Ein 45-jähriger Überweisungspatient wurde mit dem Wunsch der Versorgung des linken unteren Quadranten in unserer Praxis vorgestellt. Aus Kostengründen bat er um eine Versorgung mit nur zwei Implantaten.

Abbildung 1 zeigt den klinischen Befund mit einem stark lateral atrophierten Kieferknochen. Im Standardverfahren wurde dann

ein solider Block gleichzeitig retromolar präpariert. Nach Entnahme wurde dieser nach entsprechender Trimmung und Trennung in zwei Teilen bukkal mit Osteosyntheseschrauben befestigt (Abb. 2). Die vorhandenen geringen Zwischenräume füllten wir mit kortiko-spongiösen Chips. Danach erst wurden die Osteosyntheseschrauben fest angezogen, um eine breitbasige Auflage der Knochenblöcke und eine gleichmäßige Verteilung der spongiösen Chips innerhalb der

Fall 1

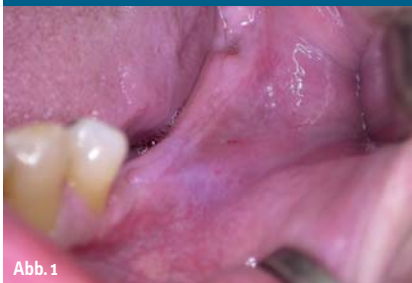

Abb. 1

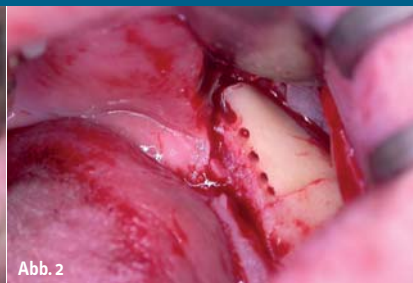

Abb. 2

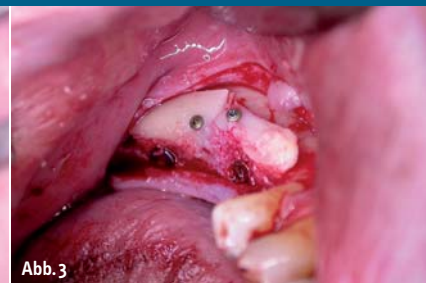

Abb. 3

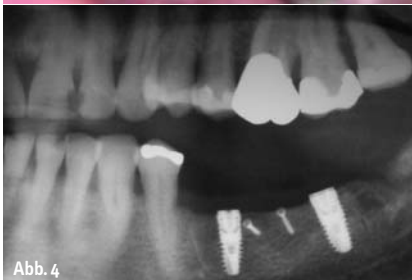

Abb. 4

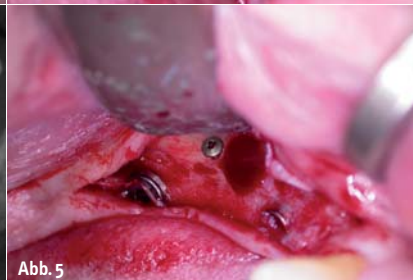

Abb. 5

- Abb. 1: Klinische Situation im Vorfeld.
- Abb. 2: Blockpräparation.
- Abb. 3: Komplette Augmentation.
- Abb. 4: Kontrolle nach vier Monaten.
- Abb. 5: Freilegung und Entfernung der Schrauben.

Fall 2

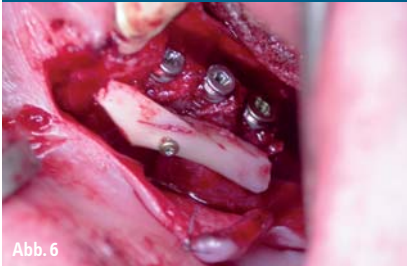


Abb. 6

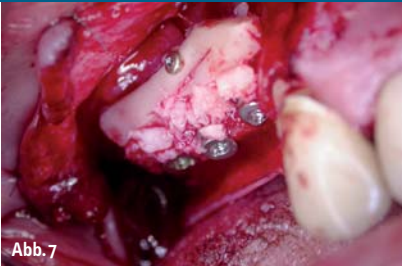


Abb. 7

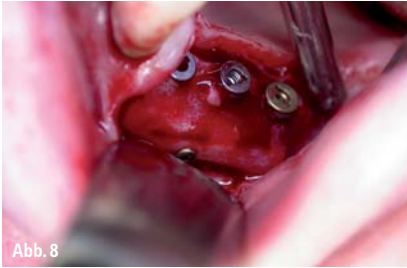


Abb. 8

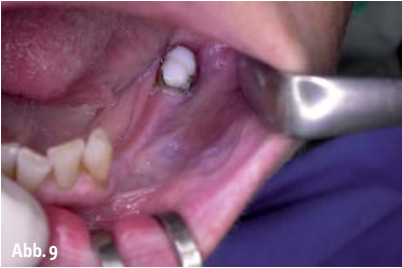

Abb. 9

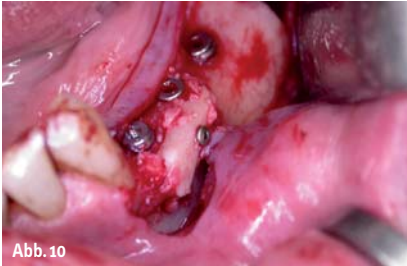

Abb. 10

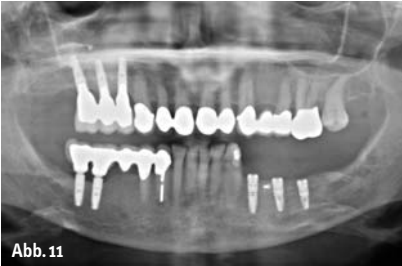

Abb. 11

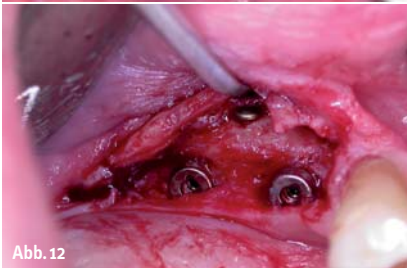

Abb. 12

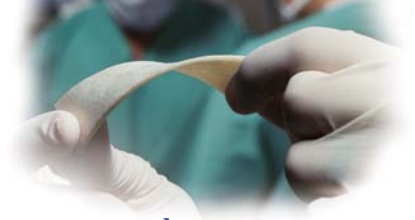- Abb. 6: Blockfixation.
 Abb. 7: Komplette Augmentation.
 Abb. 8: Freilegung.
 Abb. 9: Klinische Situation im Unterkiefer.
 Abb. 10: Fertige Augmentation.
 Abb. 11: Kontrolle nach vier Monaten.
 Abb. 12: Freilegung.

Zwischenräume von Empfängerregion und Transplantat zu gewährleisten. Spongiöse Chips erhielten wir reichlich aus dem Knochenfilter (Abb. 3). Das nach vier Monaten angefertigte OPG (Abb. 4) zeigt eine sehr gute Osseointegration der beiden Implantate, der klinische Befund bei der Freilegung beweist den Erfolg der Augmentation (Abb. 5).

Fall 2

Bei einer 80-jährigen Überweisungspatientin wurde eine Blockaugmentation und offener Sinuslift im rechten oberen Quadranten durchgeführt. Die Versorgung des linken unteren Quadranten fand ein Jahr später statt.

Im Einzelnen: Nach einem offenen Sinuslift in Regio 16 und Blockentnahme retromolar 48 erfolgte die Blockfixation (Abb. 6) quasi als Stütze für die folgende Auflagerung, in diesem Falle mit kortikalen Chips (Abb. 7). Auf eine Abdeckung mit einer Membran wurde verzichtet. Abbildung 8 zeigt den klinischen Befund nach der Freilegung. Nach einem Jahr erfolgte die Versorgung des unteren linken Quadranten nach entsprechendem Schema; die bukkale Auflagerung eines kortikalen Blockes nach dem entsprechenden Standard. Die Abbildungen 9 und 10 demonstrieren den klinischen Befund vor der Augmentation und Implantation. Das vier Monate später angefertigte OPG (Abb. 11) zeigt die osseointegrierten Implantate. Die Knochenzunahme ist in Abbildung 12 deutlich erkennbar.



das neue

CortiFlex®**flexibler Kortikal-Span**formbar/biegsam u. lange Standzeit für:
Schalentechnik

Auflagerungsplastik

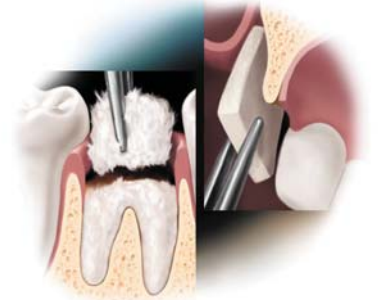vertikale u. horizontale

Knochenaugmentation

Parodontaltherapien

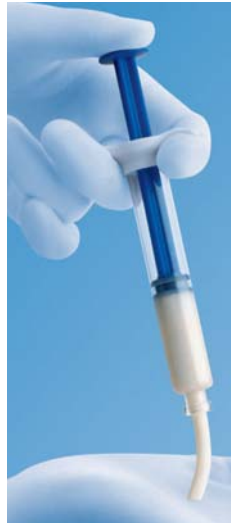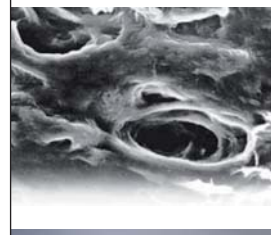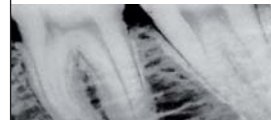exponierte Implantate

Alternative zum Knochenblock



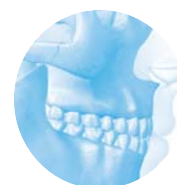**Demineralisierte
Knochenmatrix (DBM)**
sowie allogene Transplantate für das
Hart- und Weich-
Gewebe management

*OsteoGraft-Produkte sind nach AMG zugelassen



OsteoGraft®

allogene transplantate

ermöglicht neues Knochenwachstum via
Osteoinduktion und Osteokonduktion

INFO & BESTELLUNG

ARGON MEDICAL
 MAINZER STR. 346
 D-55411 BINGEN
 FON: 06721-3096-0
 FAX: 3096-29
 WWW.OSTEOGRAFT.DE
 INFO@OSTEOGRAFT.DE

Fall 3

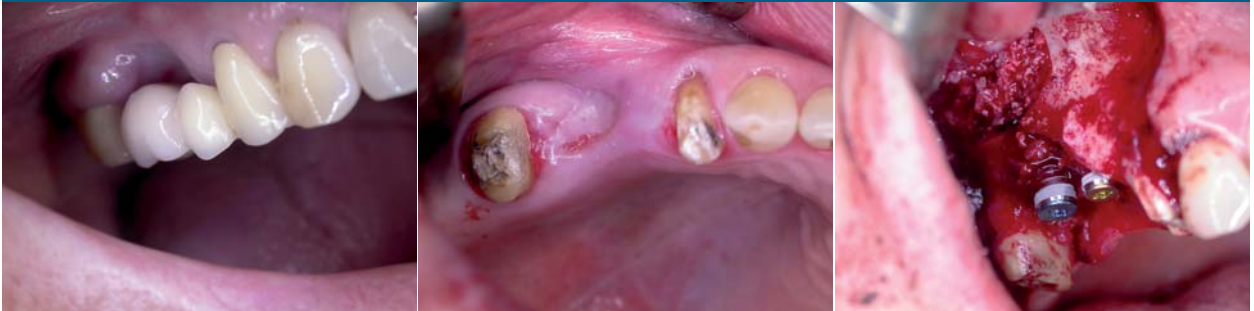

Abb. 13: Klinische Situation sechs Wochen nach der Exaktion. – Abb. 14: Deutliche Atrophie. – Abb. 15: Implantate in situ.

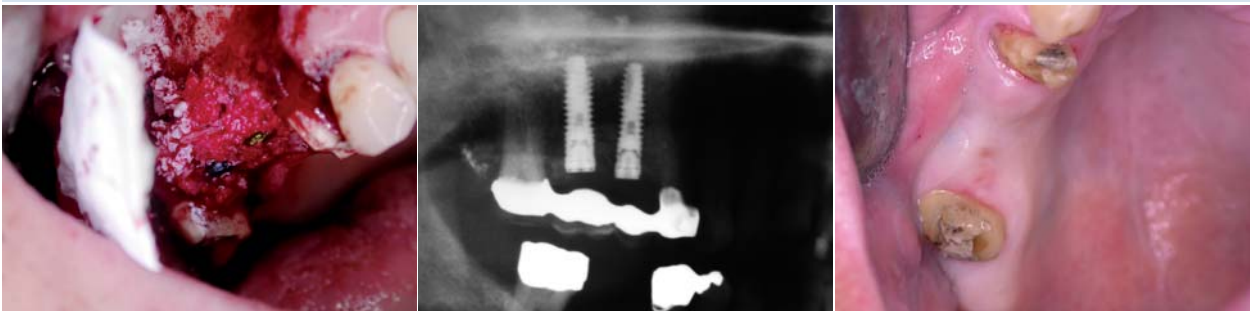

Abb. 16: Fertige Augmentation. – Abb. 17: Kontrolle nach sechs Monaten. – Abb. 18: Vor der Freilegung.

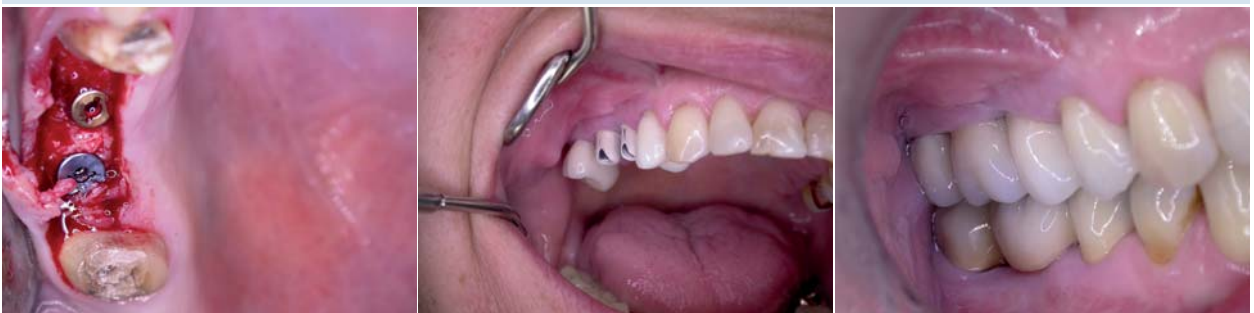

Abb. 19: Freilegung. – Abb. 20: Zustand vor dem Einsetzen. – Abb. 21: Fertige Restauration.

Fall 3

In unserer Praxis wurde eine 60-jährige Patientin mit folgendem intraoralen Zustand vorstellig: Exaktion 16 nach massivem Furkationsbefall und Versorgung mit einer laborgefertigten Zwischenversorgung. Deutlich ist der massive Knochenverlust zu erkennen (Abb. 13 und 14). Acht Wochen nach der Exaktion fand die implantologische und augmentative Versorgung statt. Nach Blockentnahme retromolar im rechten Unterkiefer und dessen Zerkleinerung zu kortikalen Chips erfolgte im ersten Schritt der Zugang zum Sinus und dessen Augmentation mit einer Mischung von Bio-Oss und Knochenchips. Die Aufbereitung des Implantatbettes

erfolgte manuell und sehr behutsam durch Bone Condensing. Trotz der ungünstigen Verhältnisse konnte eine geringe Primärstabilität erreicht werden, die Positionierung der Implantatschulter erfolgte in Höhe der Schmelz-Zement-Grenze der Nachbarzähne (Abb. 15). Die Augmentation, Mischung kortikaler Chips und Bio-Oss wurde in diesem Falle mit einer Bio-Gide Membran gesichert (Abb. 16). Das nach fünf Monaten angefertigte OPG (Abb. 17) demonstriert die Stabilität des Augmentates. In Abbildung 18 zeigt sich der klinische Befund vor der Freilegung mit deutlich sichtbarer Volumenvergrößerung, der röntgenologische Befund wird durch das klinische Bild bei der Freilegung bestätigt (Abb. 19). Das endgültige klinische

Ergebnis unmittelbar nach Einsetzen der endgültigen Versorgung stellt sich in Abbildung 20 und 21 dar. ◀

kontakt

Dr. med. dent. Hans-W. Schellekens
ZTS Implantologie
Op de Fleet 7a
41189 Mönchengladbach
Tel.: 0 21 66/5 89 83
Fax: 0 21 66/5 93 32
E-Mail: dr.schellekens@t-online.de
www.dr-schellekens.de

sticky granules

«the swiss⁺ jewel...»

bionic



easy-graft®CRYSTAL

Genial einfach das easy-graft®CRYSTAL Handling!

Soft aus der Spritze • direkt in den Defekt • die gewünschte Form modellieren
• härtet in Minuten zum stabilen Formkörper aus • stützt mobilisierte Knochenlamellen • in der Regel keine Membran notwendig!

Genial innovativ!

Die synthetische Alternative easy-graft®CRYSTAL, mit der biphasischen Biomaterial-Formel (60 % HA / 40 % β -TCP). Das Hydroxylapatit beschleunigt die Osteokonduktion und sorgt für eine nachhaltige Volumenstabilität. Der β -TCP-Anteil löst sich und bewirkt eine optimale Porosität und Osteointegration.

Vertrieb Deutschland



Hager & Meisinger GmbH
Hansemannstraße 10
41468 Neuss
Telefon 02131 20120
www.meisinger.de



Nemris GmbH & Co. KG
Marktstraße 2
93453 Neukirchen b. Hl. Blut
Telefon 09947 90 418 0
www.nemris.de



paropharm GmbH
Ihr Partner für Swiss Quality
Julius-Bührer-Straße 2
78224 Singen
Telefon 0180 137 33 68
www.paropharm.de

DS
DENTAL

Degradable Solutions AG
Wagistr. 23, CH-8952 Schlieren
Telefon +41 43 433 62 60
dental@degradable.ch
www.degradable.ch