

Die unnachahmliche Ästhetik, eine ausgezeichnete Biokompatibilität und der Wunsch vieler Patienten nach metallfreien Versorgung haben den vollkeramischen Restaurationen in den letzten Jahren einen deutlichen Aufschwung beschert. Neben Inlays, Onlays, Teilkronen und Veneers sind mit den zur Verfügung stehenden modernen Keramiksystemen klinisch erfolgreiche Vollkeramikronen und -brücken in der Front, aber auch im kaulastragenden Seitenzahnbereich möglich.

Vollkeramik: Was, wann, wie?

Autoren: Dr. Jürgen Manhart, ZT Hubert Schenk

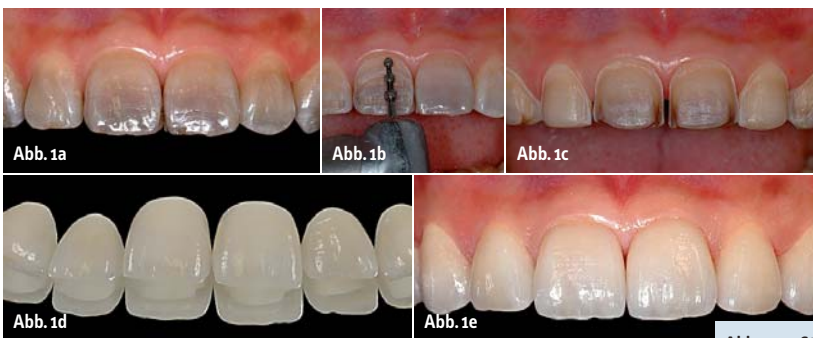

Abb. 1a: Starke Verfärbungen durch Tetracyclineinlagerungen. – **Abb. 1b:** Vorbereitung der Veneerpräparation durch Anlegen von Tiefenmarkierungen. – **Abb. 1c:** Fertige Veneerpräparationen. – **Abb. 1d:** Labortechnisch fertiggestellte Keramikveneers (Zahntechnik: Hubert Schenk). – **Abb. 1e:** Perfekte Korrektur der Zahnfarbe mit vollkeramischen Veneers.

Zwischen den verschiedenen vollkeramischen Systemen existieren jedoch erhebliche Unterschiede hinsichtlich der Indikationsbereiche und der klinischen bzw. technischen Verarbeitung. Keramiken sind definitionsgemäß nichtmetallische anorganische Werkstoffe. Man kann sie entsprechend ihrer ...

... chemischen Zusammensetzung

- Silikatkeramik
- Glasinfiltrierte Oxidkeramik
- Polykristalline oxidische Strukturkeramik
- Nichtoxidkeramik,

dem Herstellungsverfahren

- Sintern
- Gießen
- Heißpressen
- Kopierschleifen
- CAD/CAM/CIM,

der klinischen Anwendung

- Einlagefüllungen
- Teilkronen
- Veneers

- Vollkronen
- Brücken
- Stiftaufbauten ...

... inklusive Befestigungsmodus (konventionell vs. adhäsiv) unterteilen. Die Festigkeitseigenschaften der unterschiedlichen Keramikarten bestimmen sowohl ihren klinischen Indikationsbereich als auch die Art der Befestigung.

Silikatkeramiken

Silikatkeramiken enthalten kristalline Anteile (z. B. Leuzit, Lithiumdisilikat) in einer umgebenden amorphen Glasmatrix. Man unterscheidet hier Feldspat- und Glaskeramiken. Gesinterte Feldspatkeramiken, bei denen die Formgebung der Restauration aus einem geschichteten Pulver-Flüssigkeits-Schlicker resultiert, offerieren die Möglichkeit der individuellen Farbschichtung und Transparenzgestaltung aus der Tiefe des Werkstücks heraus. Sie eignen sich besonders für Veneers (Abb. 1)

und Inlays für höchste ästhetische Ansprüche. Allerdings bereitet die Sinterschrumpfung (bis zu 35–40 Vol.-%) Probleme bezüglich der Dimensionsgenauigkeit. Fertigungsbedingte Fehlstellen (z. B. Einschlüsse, Verunreinigungen, Porositäten), die während des Sintervorganges entstehen können, beeinträchtigen die Transparenz, aber auch die Festigkeit der Keramik negativ. Größere Restaurationen

sind wegen der geringen Biegefestigkeiten (ca. 60–80 MPa) nicht indiziert. Weiter werden Feldspatkeramiken zur ästhetischen Verblendung von Kronen- und Brückengerüsten aus hochfester Keramik eingesetzt.

Glaskeramische Restaurationen können im Guss- oder im Heißpressverfahren mit der Lost-Wax-Technik hergestellt werden. Wie die Vielzahl der verschiedenen Systeme zeigt, haben sich hier eindeutig die Presskeramiken durchgesetzt. Nach dem Pressvorgang können derartige Restaurationen entweder mit eingefärbten Glasurmassen bemalt (Maltechnik) oder mit abgestimmten Verblendkeramiken unter Anwendung der Sintertechnik verblendet (Schichttechnik) werden. Durch den Pressvorgang entfällt die Sinterschrumpfung, die dimensionsgetreue Herstellung der Restaurationen wird erleichtert; eine gesteigerte Ho-

IPS[®] e.max

„DIE ZUKUNFT IST
MINIMAL INVASIV.
LITHIUM-DISILIKAT
IST MEINE WAHL.“

Urs Brodbeck, Zahnarzt, Schweiz.

Dünne Veneers, Inlays und Teilkronen sind Therapieformen, die die Zahnschubstanz schonen. Das passende Material dazu heisst IPS e.max Lithium-Disilikat. Denn es vereint reduzierte Schichtstärke und Beständigkeit. Ohne Kompromisse an die Ästhetik. Für zufriedene Patienten.

all ceramic
all you need

www.ivoclarvivadent.de

Ivoclar Vivadent GmbH

Dr. Adolf-Schneider-Str. 2 | 73479 Ellwangen, Jagst | Deutschland | Tel. +49 (0) 79 61 / 8 89-0 | Fax +49 (0) 79 61 / 63 26

ivoclar[®]
vivadent[®]
passion vision innovation

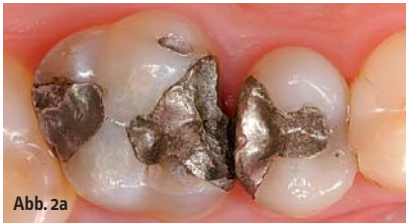

Abb. 2a

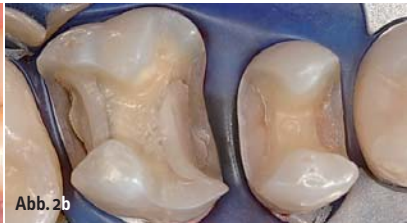


Abb. 2b

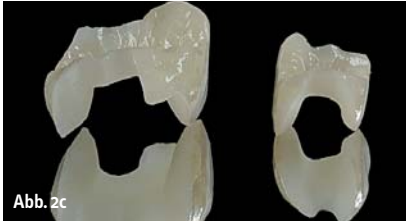

Abb. 2c

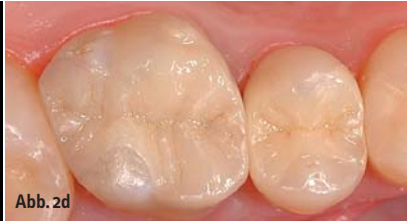

Abb. 2d

Abb. 2a: Alte insuffiziente Amalgamfüllungen im Oberkieferseitenzahnbereich. – **Abb. 2b:** Präparationen für ein Keramikinlay im zweiten Prämolaren und eine Keramikteilkrone im ersten Molaren. – **Abb. 2c:** Labortechnisch fertiggestellte Keramikeinlagefüllungen (Zahntechnik: Dentallabor Gibisch, Mering). – **Abb. 2d:** Funktion und Ästhetik sind durch die adhäsiv geklebten Keramikeinlagefüllungen wiederhergestellt.

mogenität des Werkstücks resultiert in höheren Festigkeiten. Die Biegefestigkeit der Presskeramiken liegt im Bereich von etwa 120 MPa für den Grundwerkstoff und knapp 200 MPa für den oberflächenveredelten Werkstoff. Der Indikationsbereich umfasst Veneers, Inlays, Onlays, Teilkronen (Abb. 2) und im Einzelfall auch Einzelkronen. Keramiken mit einer Biegefestigkeit unter 350 MPa sind für eine konventionelle Zementierung nicht geeignet und müssen deshalb unter Anwendung eines Dentinhafvermittlers und Befestigungskomposits adhäsiv eingesetzt werden. Mit dem dadurch erzielten kraftschlüssigen Verbund zwischen Restauration und Zahnhartsubstanz resultiert eine deutliche Erhöhung der Belastbarkeit, da die Restorationsinnenseite keine mechanische Grenzfläche mehr darstellt, an der rissauslösende Zugspannungen wirksam werden können.

Die mit Lithiumdisilikat-Kristallen verstärkte hochfeste Glaskeramik IPS e.max Press (Ivoclar Vivadent) zeigt eine Biegefestigkeit von ca. 400 MPa. Dies erlaubt es, ein Anwendungsspektrum von Front- und Seitenzahn-einzelkronen und dreigliedrigen Brücken (ein Zwischenglied) im Front- und Prämolaren-

bereich abzudecken. Aus dieser im Heißpressverfahren verarbeiteten Keramik wird ein hochfestes Restorationsgerüst mit einer Mindestwandstärke von 0,8 mm hergestellt, welches sekundär mit einer sinterfähigen Fluorapatitglaskeramik (IPS e.max Ceram, Ivoclar Vivadent) verblendet wird. Es ist eine adhäsive Eingliederung anzustreben; ist diese aus klinischen Gründen nicht möglich, erlauben die Festigkeitswerte der IPS e.max Press-Keramik unter bestimmten Voraussetzungen auch eine konventionelle Zementierung (z. B. mit Glasionomerezement). Silikatkeramiken besitzen eine Transluzenz und Lichtleitungseigenschaften, welche mit der natürlichen Zahnhartsubstanz vergleichbar sind und sie dementsprechend für die Anfertigung von Restaurationen für höchste ästhetische Anforderungen prädestinieren (Abb. 3). Durch den „Chamäleoneneffekt“ passen sich die Restaurationen der Umgebungsfarbe an. Dies setzt für hoch ästhetische Restaurationen einen dentinfarbenen Zahnstumpf und die Verwendung transluzenter Befestigungskomposite voraus. Dunkel verfärbte Zahnstümpfe oder metallene Stiftaufbauten beeinträchtigen im Regelfall das ästhetische

Ergebnis. Stumpfaufbauten sollten daher mit dentinfarbenen Hybridkompositen erfolgen, bei stark zerstörten devitalen Zähnen evtl. mit zusätzlicher Verankerung durch zahnfarbene Wurzelstiftsysteme aus faserverstärkten Kompositen. Durch die Lichtstreuung der Silikatkeramik erhält die angrenzende Gingiva ein natürliches vitales Aussehen. Der Unterschied zu dieser „rosa Ästhetik“ wird im Vergleich mit metallgestützten Versorgungen deutlich, welche diese Lichtleitung blockieren und eine graue Abschattung an der marginalen Gingiva verursachen.

Maschinelle Verarbeitung

Unter standardisierten und kontrollierten industriellen Bedingungen produzierte Keramikrohlinge weisen weniger Gefügefehler auf als im zahntechnischen Labor hergestellte Einlagefüllungen bzw. Kronen- und Brückengerüste. Sie verfügen entsprechend über konstante und bessere Materialeigenschaften. Die Zahnform wird hier über ein maschinell-subtraktives Bearbeitungsverfahren herausgearbeitet. Diese Art der zerspanenden Verarbeitung erlaubt auch den Einsatz von keramischen Werkstoffen, die mit den begrenzten Möglichkeiten des konventionellen zahntechnischen Labors nicht zu verarbeiten sind. Systeme, die industriell produzierte Feldspat- oder Glaskeramikrohlinge bearbeiten, sind z. B. Celay (Kopierfräsvorverfahren; Mikrona Technology), CEREC (CAD/CAM; Sirona) oder Everest (CAD/CAM; KaVo).

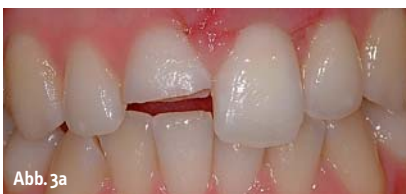

Abb. 3a

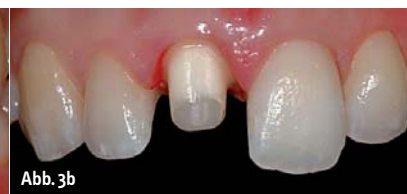

Abb. 3b

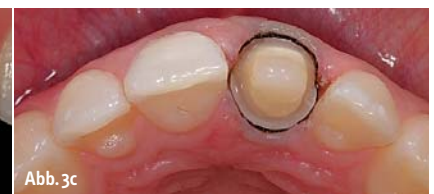

Abb. 3c



Abb. 3d

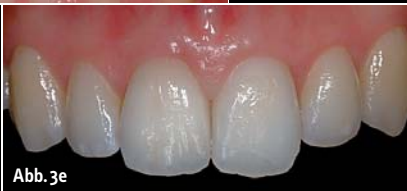

Abb. 3e

Abb. 3a: Patientin mit Fraktur des rechten mittleren OK-Schneidezahns auf halber Zahnhöhe. – **Abb. 3b:** Präparation für eine Glaskeramikkrone. – **Abb. 3c:** Die inzisale Ansicht zeigt den zirkulär nötigen Substanzabtrag von 1 mm im Bereich der Stufe. – **Abb. 3d:** Labortechnisch fertiggestellte Glaskeramikkrone (hochfestes glaskeramisches Käppchen mit individuell geschichteter Verblendung) (Zahntechnik: Hubert Schenk). – **Abb. 3e:** Funktion und Ästhetik sind durch die adhäsiv geklebte Glaskeramikkrone wieder hergestellt.

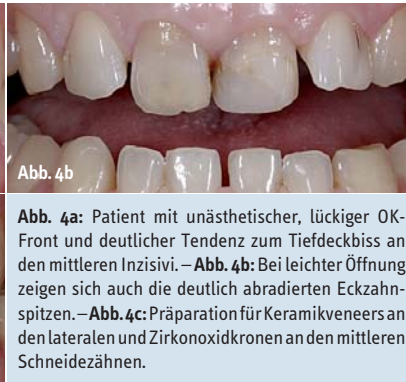
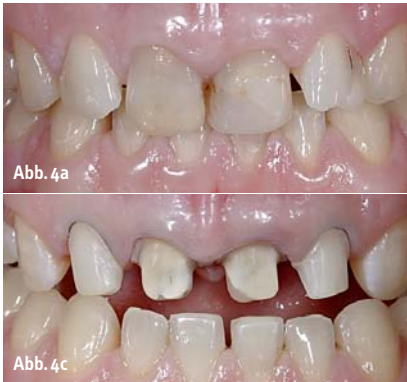
Abb. 4a: Patient mit unästhetischer, lückiger OK-Front und deutlicher Tendenz zum Tiefdeckbiss an den mittleren Inzisivi. – **Abb. 4b:** Bei leichter Öffnung zeigen sich auch die deutlich abradieren Eckzahnschneiden. – **Abb. 4c:** Präparation für Keramikveneers an den lateralen und Zirkonoxidkronen an den mittleren Schneidezähnen.

Präparationsform für Vollkeramikkronen

Konventionell zementierte Keramikronen, bei denen kein kraftschlüssiger Verbund zum Zahn aufgebaut wird, benötigen eine hohe Eigenfestigkeit, um den in der Mundhöhle anzutreffenden Belastungen langfristig erfolgreich zu widerstehen. Die Eigenfestigkeit wird einerseits von den mechanischen Eigenschaften der Keramik determiniert. Andererseits beziehen Keramikrestorationen ihre Stabilität auch aus der Geometrie der Restauration und somit der Gestaltung der Kavität bzw. des Kronenstumpfes. Die Kronenpräparation soll eine für Keramiken optimale Retentionsform (Stumpfhöhe mind. 4 mm, Präparationswinkel 6–10 Grad) und Widerstandsform (zirkuläre Stufe von 1 mm Breite bzw. bei hochfesten Strukturkeramiken auch eine ausgeprägte Hohlkehle, abgerundete innere Linien- und Kantenwinkel, inzisale/okklusale Reduktion von 1,5 bis 2 mm, Abflachung des Höcker-Fossa-Reliefs, ausreichende zirkuläre Kronenwandstärken von ca. 1,5 mm) aufweisen.

Glasinfiltrierte Oxidkeramik

Bedingt durch die Festigkeitswerte sind die Einsatzgebiete von Silikatkeramiken beschränkt. Mit der Einführung der In-Ceram-Alumina-Technik (VITA) bestand erstmals die

Möglichkeit, oxidkeramische Kronen- und Brückengerüste unter den Gegebenheiten des zahntechnischen Labors anzufertigen. Die In-Ceram-Gerüste bestehen allerdings nicht aus dichtgesintertem, sondern aus porösen und nachträglich glasinfiltrierten Oxidkeramiken. Auf einem feuerfesten Stumpfmodell wird Aluminiumoxidschlicker aufgetragen und im Brennofen gesintert, danach wird das kreideartige Gerüst mit zahnfarbig abgestimmtem Lanthanglas infiltriert, sodass ein porenfreies Mikrogefüge entsteht. Hierdurch werden Biegefestigkeiten von circa 500 MPa erreicht, die nach der Verblendung mit einer Sinter-Feldspatkeramik einen Einsatz als Einzelkrone und dreigliedrige Frontzahnbrücke erlauben. Die Befestigung kann konventionell oder adhäsiv erfolgen.

Beim glasinfiltrierten In-Ceram-Zirconia-System (VITA) wird das Gefüge aus Aluminiumoxid durch feindisperse Einlagerung von Zirkonoxidpartikeln verstärkt. Durch eine Phasentransformationsfestigung lässt sich die Belastbarkeit der Gerüste steigern (Biegefestigkeit circa 600 MPa), sodass konventionell zementierbare Einzelkronen und dreigliedrige Brücken auch im Seitenzahnbereich möglich sind. Generell ist das In-Ceram-Zirconia-Kernmaterial sehr opak und nicht unbedingt für ästhetisch anspruchsvolle Situationen, sondern eher für die Maskierung stark verfärbter Stümpfe und den Seitenzahnbereich geeignet.

In-Ceram-Spinell (VITA) ist eine glasinfiltrierte Spinellkeramik, beruhend auf einem Magnesium-Aluminium-Mischoxid, mit deutlich höherer Transparenz als In-Ceram-Alumina. Aufgrund der geringeren Festigkeit (Biegefestigkeit ca. 350–400 MPa) wird der Einsatz als Inlaymaterial (adhäsiv) und für Frontzahn Einzelkronen (adhäsive oder konventionelle Befestigung) empfohlen.

Polykristalline Oxidkeramik

Glasfreie polykristalline oxidische Hochleistungskeramiken aus reinem Aluminiumoxid oder Zirkonoxid weisen ein dichtes, porenfreies Mikrogefüge mit sehr feiner Korngröße (Zirkonoxid ca. 0,5 µm) und nahezu ohne Verunreinigungen (<0,05 %) auf, aus dem sich ihre hohe Festigkeit (Aluminiumoxid ca. 500 bis 700 MPa, Zirkonoxid bis 1.300 MPa) und Härte ableitet. Dies macht vor allem Zirkonoxid zum idealen Gerüstmaterial für Brücken im kaulasttragenden Seitenzahnbereich. Die Bearbeitung dieser hochfesten Werkstoffe ist jedoch sehr aufwendig und kann im Labor mit den bekannten Sinter-, Guss- und Pressverfahren nicht vollzogen werden. Es werden hierfür CAD/CAM-Fertigungsverfahren eingesetzt, die aus industriell hergestellten Keramikrohlingen das Gerüst des Zahnersatzes herausfräsen.

Die mit Yttriumoxid in der tetragonalen Phase stabilisierte polykristalline Zirkonoxidkeramik (Y-TZP) kann in zwei verschiedenen Verfahrenstechniken verarbeitet werden. Die Formgebung des zahntechnischen Gerüsts aus industriell hergestellten Rohlingen kann entweder vor (Weißkörperbearbeitung) oder nach (Hartbearbeitung) der vollständigen Sinterung des Zirkonoxids erfolgen.

Industriell dichtgesintertes, durch einen HIP-Prozess nachverdichtetes Zirkonoxid (HIP = Hot Isostatic Pressing) steht als Rohling für die subtraktive Fräsbearbeitung zur Verfügung (z. B. DCS-System). Diese Art der Gerüsterstellung ist allerdings wegen der extremen

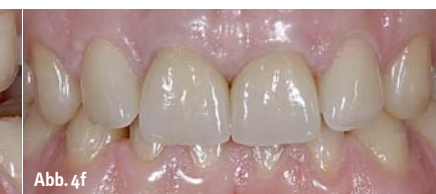
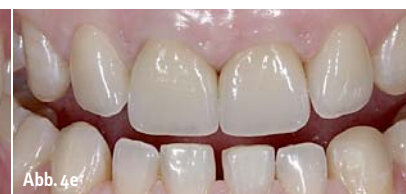
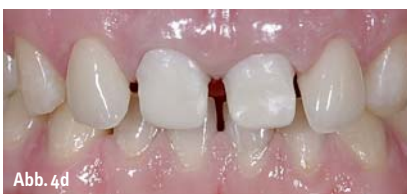Abb. 4d: Nach adhäsiver Befestigung der Veneers werden die noch nicht ausgedünnten Zirkonoxidkappchen für die nachfolgende „Pick-up“-Abformung einprobiert. – **Abb. 4e:** Die verblendeten Zirkonoxidkronen bilden mit den individuell geschichteten Veneers eine harmonische Einheit. Sämtliche Eckzähne wurden mit plastischen Kompositrestaurationen wieder aufgebaut. – **Abb. 4f:** Endsituation in habitueller Interkuspidation. Funktion und Ästhetik sind wiederhergestellt (Zahntechnik: Hubert Schenk).

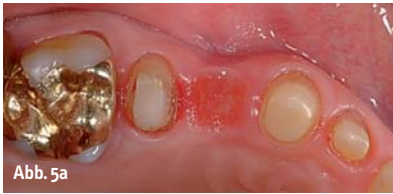

Abb. 5a

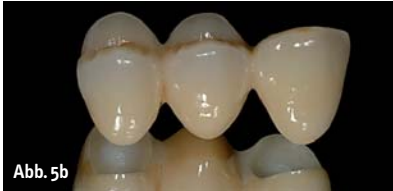

Abb. 5b

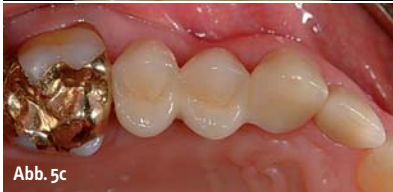

Abb. 5c

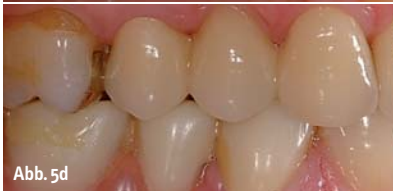

Abb. 5d

Abb. 5a: Präparation für eine dreigliedrige Zirkonoxidbrücke im Oberkieferseitenzahnbereich mit Konditionierung der Gingiva für die Aufnahme eines ästhetisch ausgeformten Brückenglieds (Ovate Pontic). – **Abb. 5b:** Labortechnisch fertiggestellte Zirkonoxidbrücke, bei der das Brückenglied im Ovate-Pontic-Design gestaltet ist. – **Abb. 5c:** Konventionell zementierte Zirkonoxidbrücke zum Ersatz eines Prämolaren (Zahntechnik: Hubert Schenk). – **Abb. 5d:** Die bukkale Ansicht zeigt den natürlich wirkenden Austritt des Brückenglieds aus der marginalen Gingiva und die lückenbegrenzenden Pseudopapillen.

Härte des „gehipten“ Zirkonoxids sehr zeitintensiv und mit einem hohen Verschleiß der Schleifwerkzeuge verbunden. Es werden bei dieser Technik auch bearbeitungsbedingte Schädigungen der Mikrostruktur der Keramik diskutiert.

Im Gegensatz zur Hartbearbeitung verfolgen andere Systeme die Fräsbearbeitung von kreidartigen Weißkörpern, also einer teilgesinterten Zirkonoxidkeramik (z. B. Cercon, Lava). Dadurch sinken die Bearbeitungszeiten und der Werkzeugverschleiß. Die Fräsung der Gerüststrukturen erfolgt in einem vom Computersystem exakt berechneten vergrößerten Zustand (ca. 20–30 %); der Vergrößerungsfaktor richtet sich nach dem Betrag der bei der nachfolgenden Endsinterung auftretenden Schrumpfung. Die genauen Sinterparameter werden für jede Produktionscharge der Zirkonoxidkeramik neu ermittelt. Vor dem Fräsvorgang werden diese Daten eingelesen und entsprechend vom CAD/CAM-System für den Vergrößerungsfaktor berücksichtigt. Zirkonoxid besitzt ohne Einfärbung eine weiße bis elfenbeinartige Grundfarbe. Die Farb Anpassung der endgültigen Restauration wird hauptsächlich über die Schichtung der Verblendkeramik erzielt. Nach dem Fräsen im Weißkörperzustand besteht allerdings die Möglichkeit, die Kronenkäppchen und Brückengerüste einzu-

färben. Einige Hersteller bieten hierfür innerhalb ihrer Systeme spezielle Färbelösungen (Metalloxide) an, mit denen sich in einem kontrollierten Prozess die weißen Oxidkeramikgerüste vor dem Sinterbrand entsprechend den Notwendigkeiten (Farbton der Nachbarzähne) in verschiedenen gängigen Schattierungen einfärben lassen. Bedingt durch Kapillarkräfte wird die Färbelösung in die vor dem endgültigen Sintern noch vorhandenen Porositäten des Materials aufgenommen. Diese Gerüstefärbung macht es für den Zahntechniker deutlich leichter, durch die Schichtung der Verblendkeramik eine naturgetreue Farbwirkung der Restauration zu erzielen.

Anschließend wird das gefräste Weißkörperobjekt in einem mehrstündigen Sinterprozess in einem speziellen Hochtemperaturofen in das Endprodukt übergeführt. Dabei kommt es durch die zuvor berücksichtigte Sinterschrumpfung des im vorgesinterten Zustand gefrästen Gerüsts zur dreidimensionalen Volumenreduktion und Einstellung der Passung. Bei der Sinterung können eventuell durch die vorhergehende Fräsbearbeitung eingebrachte Mikrorisse wieder verschlossen werden. Zur Fertigstellung werden die (eingefärbten) Zirkonoxidgerüste mit silikatkeramischen Massen verblendet. Hierdurch wird die dreidimensionale anatomische Gestaltung der Restaurationen vervollständigt und die exzellente Ästhetik etabliert.

Zirkonoxidkeramik ist sehr widerstandsfähig gegenüber Rissbildung und -ausbreitung. Entsteht ein Riss im Zirkonoxidgefüge, z. B. durch unsachgemäße Bearbeitung, so wandeln sich die tetragonalen Körner an der Risspitze in monokline Körner um (martensitische Phasenumwandlungsverstärkung). Da diese ca. 5 Vol.-% größer sind, brauchen sie im Werkstoffgefüge mehr Platz, es entstehen Druckspannungen, die der weiteren Ausbreitung des Risses entgegenwirken. Reine Oxidkeramiken sind generell auch weniger anfällig gegenüber den korrosiven Einflüssen des Mundmilieus als Silikatkeramiken (Glaskorrosion). Die hohe Festigkeit und Bruchzähigkeit der Zirkonoxidkeramik erlauben auch geringere Gerüststärken im Vergleich zu anderen Keramikarten. Eine Wandstärke des Gerüsts von 0,5–0,6 mm im Seitenzahnbereich ist ausreichend. Ermutigende Studienergebnisse liegen mittlerweile auch mit 0,3 mm dünnen Käppchen für Einzelkronen im Frontzahnbereich vor (Abb. 4). Dies erlaubt eine zahnhartsubstanzschonendere Präparation der beteiligten Zähne und verringert das Risiko iatrogenen Präparationsschäden.

Hochfeste Gerüste aus reiner Aluminiumoxid- oder Zirkonoxidkeramik können konventionell zementiert werden und sind somit auch für Situationen geeignet, in denen eine adhäsive Befestigung wegen Problemen bei der Isolation/Trockenlegung oder mangelnder

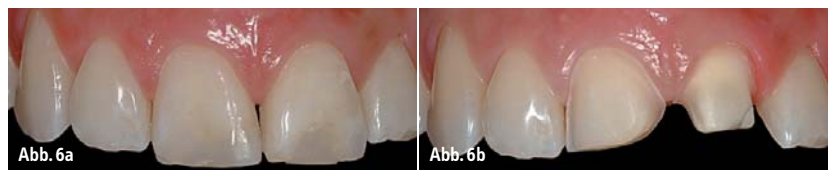

Abb. 6a

Abb. 6b

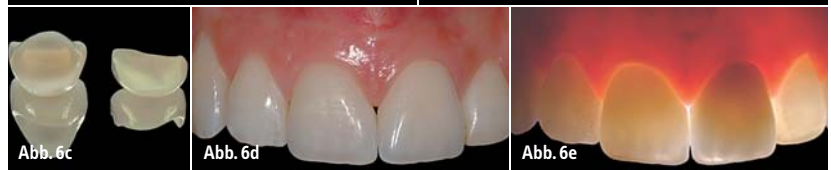

Abb. 6c

Abb. 6d

Abb. 6e

Abb. 6a: Patientin mit ästhetisch insuffizienter großer Kompositfüllung an Zahn 11 und adhäsiv wiederbefestigtem Zahnfragment nach Trauma am endodontisch behandelten Zahn 21. – **Abb. 6b:** Präparationen für ein Keramikveneer am rechten und eine Zirkonoxidkrone am linken mittleren Schneidezahn. – **Abb. 6c:** Labortechnisch fertiggestelltes Veneer und Zirkonoxidkrone (Zahntechnik: Hubert Schenk). – **Abb. 6d:** Die Arbeiten aus Vollkeramik stellen Funktion und Ästhetik in eindrucksvoller Weise wieder her. – **Abb. 6e:** Im Durchlicht zeigt sich die natürlich wirkende Lichtleitung der vollkeramischen Restaurationen.

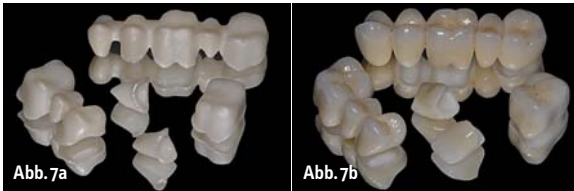


Abb. 7a: Unverblendete Zirkonoxidgerüste mit ausreichend dimensionierten Kappchenstärken und Konnektoren. – **Abb. 7b:** Zustand nach Verblendung der Gerüste (Zahn-technik: Hubert Schenk).

Übersicht des Operationsgebietes nicht indiziert ist. Dies erweitert die Einsatzmöglichkeiten metallfreier Restaurationen erheblich.

Soll die oxidkeramische Restauration adhäsiv befestigt werden, um die Retention, z. B. bei kurzen Kronenstümpfen, zu erhöhen, so muss die Gerüstinnenseite nach der letzten Einprobe speziell vorbehandelt werden, da keine Glasphase enthalten ist, welche mit Flusssäure ätzbar wäre.

Zirkonoxidrestaurationen können aufgrund der hohen Festigkeit des Gerüstmaterials grundsätzlich zum Probetragen mit eugenolfreien provisorischen Zementen temporär befestigt werden. Allerdings besteht hierbei ein gewisses Risiko, dass die Restauration beim Entfernen vor der endgültigen Zementierung beschädigt werden kann. Lässt sich in funktionellen oder ästhetischen Zweifelsfällen eine provisorische Phase nicht vermeiden, so sollte man hierfür besser laborgefertigte Langzeitprovisorien aus Kunststoff verwenden, denn so kann durch eine Konditionierung der Weichgewebe in vielen Fällen das ästhetische Resultat vor der endgültigen Anfertigung der Keramikrestaurationen noch optimiert werden. Zusätzlich erlauben diese Prototypen den Patienten bei umfangreichen Rehabilitationen die Gewöhnung an die neue Situation unter Einbeziehung von Feedback aus dem sozialen Umfeld („Test Drive“).

Der gesicherte Indikationsbereich von Zirkonoxidkeramik umfasst Einzelkronen, verblockte Kronen, alle Arten von drei- bis sechsgliedrigen Brücken mit max. zwei nebeneinander liegenden Brückengliedern im Seiten-

zahnbereich (Abb. 5) und max. vier nebeneinander liegenden Brückengliedern im Frontzahnbereich, Freidbrücken mit max. einem Anhänger, Inlay-/Onlaybrücken, Marylandbrücken und Implantat-Abutments. Einzelne Hersteller von CAD/CAM-Systemen geben mittlerweile auch bis zu zehngliedrige Brücken frei. Mittlerweile werden auch in der Doppelkronenversorgungstechnik in vielen Fällen Primärteile aus Zirkonoxid für Teleskopkronen mit dünnen Wandstärken angefertigt. Auch industriell vorgefertigte, konfektionierte Wurzelstifte aus Zirkonoxid werden angeboten (z. B. Cosmopost; Ivoclar Vivadent). Reine Aluminiumoxidkeramik (Procera AllCeram; Nobel Biocare) wird für Einzelkronen, Abutments und dreigliedrige Brücken eingesetzt.

Keramiken mit hohem Oxidgehalt verfügen zwar über hohe Festigkeiten, sind aber andererseits opaker und weniger lichtdurchlässig als Silikatkeramiken, sodass diese Werkstoffe nur als Kernmaterialien eingesetzt und mit einer Silikat-Aufbrennkeramik verblendet werden, welche für die gewünschte Ästhetik sorgt. Die Kronenkappen und Brückengerüste aus Oxidkeramik bieten jedoch im Vergleich zu metallgestützten Verblendkronen den Vorteil, dass bereits das Gerüst über eine annähernd zahnfarbene Basis verfügt, welche einfallendes Licht entsprechend dem natürlichen Vorbild reflektiert und in die aufliegende Verblendkeramik streut. Dadurch entsteht die unnachahmliche Natürlichkeit, Farb- und Lichtleitungswirkung von Vollkeramikrestaurationen (Abb. 6).

Vollkeramische Brücken

Für die klinische Überlebensrate vollkeramischer Brücken ist die Tatsache von Bedeutung, dass Keramiken auf Druckbelastung etwa fünf- bis zehnfach höhere Festigkeiten aufweisen als auf Biege- oder Zugbelastung. Die Statik und Geometrie einer Keramikbrücke sind deshalb von großer Wichtigkeit, da diese die Belastungsfähigkeit und die maximale Zugspannung determinieren. Von entscheidender Bedeutung sind hierbei die Gestaltung und die Querschnittsfläche der Konnektoren zu den Brückengliedern. Mindestmaße von 16 mm² für Silikat- (Indikation: dreigliedrige Brücken bis maximal zum zweiten Prämolaren als distalem Pfeiler) und Oxidkeramiken und von 9–12 mm² bei polykristalliner Zirkonoxidkeramik sollten nicht unterschritten werden. Im Frontzahnbereich kann der Verbinderquerschnitt von dreigliedrigen Zirkonoxidbrücken bei einigen Herstellern sogar auf bis zu 7 mm² reduziert werden. Ein elliptischer Verbinder kann zwar ausreichend dimensioniert sein, bei gleichem Querschnittsareal ist die Ausrichtung in Hochkant-Richtung jener der Querlage mechanisch überlegen, da sich in der Deformationsberechnung die Höhe in dritter Potenz auswirkt, während die Breite nur linear in die Berechnungsformel eingeht.

Die Oberflächenqualität der Keramik beeinflusst ihre Biegefestigkeit. Eine korrekte Ausarbeitung und Nachbearbeitung des Brückengerüsts sind deshalb von großer Bedeutung. Oberflächendefekte können die Festigkeit des Brückengerüsts oder nachfolgend der verblendeten einzugliedernden Arbeit herabsetzen. Speziell die kritische Unterseite (Zugseite) der Konnektoren bei Brücken darf auf keinen Fall bearbeitet werden, da ansonsten Oberflächendefekte, wie Mikrorisse oder thermische Spannungen, durch den Schleifvorgang verursacht werden können, deren negative Auswir-

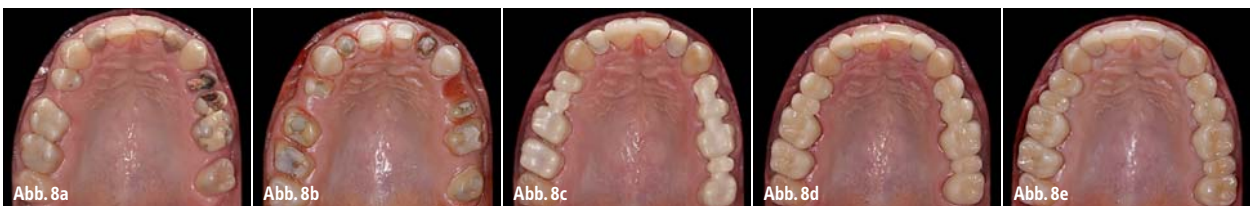

Abb. 8a: Patient mit prothetischem Sanierungsbedarf im Oberkiefer. – **Abb. 8b:** Präparationen für Keramikveneers an den mittleren Schneidezähnen und multiplen Kronen- und Brückenrestaurationen im restlichen Bereich. – **Abb. 8c:** Nach adhäsiver Befestigung der Veneers erfolgt die Einprobe der Zirkonoxidgerüste. Mit den Gerüsten als Träger wird nochmals eine Kieferrelationsbestimmung vorgenommen. – **Abb. 8d:** Im Rohbrandstatus wird zuerst die grundsätzliche Funktion und Ästhetik kontrolliert, anschließend wird die statische und dynamische Okklusion perfekt eingeschliffen. – **Abb. 8e:** Die definitiv befestigten Zirkonoxidkeramikrestaurationen stellen Funktion und Ästhetik in eindrucksvoller Weise wieder her (Zahn-technik: Hubert Schenk).

kungen nicht kontrolliert werden können. Auf ein tiefes Separieren der Brückenglieder muss aus Stabilitätsgründen ebenfalls verzichtet werden. Speziell das Separieren mit einer Diamanttrennscheibe kann Spannungsrisss-Korrosionen auslösen, welche die Langzeitfestigkeit der Keramik stark reduzieren. Generell sollten die Konnektoren abgerundete Formen haben und keine scharfen Kanten aufweisen, an denen sich ansonsten bei Belastungen Spannungsspitzen konzentrieren. Bereits bei der Patientenauswahl muss darauf geachtet werden, dass die Verbinderstärken im Brückengerüst eingehalten werden können, speziell eine minimale Konnektorhöhe von 3 mm (Abb. 7). Gleichzeitig muss begutachtet werden, ob die fertige Restauration bei den gegebenen Ausmaßen immer noch eine korrekte Parodontalhygiene erlaubt. Probleme ergeben sich v. a. bei sehr kurzen klinischen Kronen der Pfeilerzähne oder stark elongierten Antagonisten.

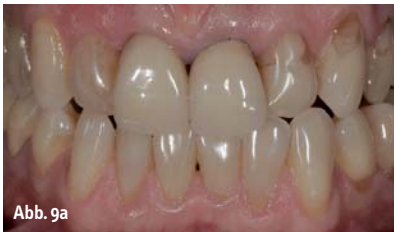

Abb. 9a

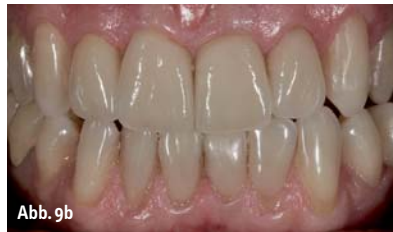

Abb. 9b

Allgemeine Gerüstgestaltung

Bei der computergestützten Gestaltung der Gerüstkeramik mittels CAD-Software ist vom Techniker darauf zu achten, dass zu große Schichtstärken der signifikant weniger festen silikatkeramischen Verblendkeramik vermieden werden. Anzustreben ist eine gleichmäßige und nicht zu dicke Schichtstärke (1,5 bis 2,0 mm) der Verblendkeramik auf der hochfesten Gerüstkeramik. Hierdurch wird die Gefahr von Abplatzungen im Bereich der Verblendung (Kohäsionsfrakturen) minimiert. Gegebenenfalls muss hierfür die Gerüststärke in kritischen Bereichen entsprechend verstärkt werden, d. h. das Gerüst sollte möglichst höckerunterstützend bzw. zahnformunterstützend (z. B. im Bereich der Randleisten) im Sinne einer „verkleinerten Krone“ modelliert werden. Hierzu kann man z. B. beim Lava-System (3M ESPE) mit der virtuellen Wachsmesser-Funktion in der CAD-Software arbeiten und noch während des Konstruktionsvorganges am Computer die zusätzlich benötigten Strukturen am nachfolgend zu fräsenden

Zirkonoxidgerüst aufbauen. Im Labor sollte die Gerüstkeramik nur mit feinkörnigen Diamantschleifkörpern unter Wasserkühlung und geringem Anpressdruck bearbeitet werden, um zu vermeiden, dass dem Gerüst überkritische Energiemengen zugeführt werden. Hierdurch könnten Gefügefehler verursacht werden – es wird sogar eine mögliche Phasenumwandlung des Zirkonoxidgerüsts diskutiert –, welche zum sofortigen Versagen (Fraktur), aber auch zu unterkritischem Risswachstum und daraus resultierenden Spätschäden an der Restauration führen können. Ebenso sollten Bereiche, die im klinischen Einsatz stark unter Zugbelastung stehen, z. B. Verbinder bei Brückenkonstruktionen, nach Möglichkeit von einer rotierenden Nachbearbeitung ausgespart werden. Einzelne Hersteller empfehlen nach rotierender Bearbeitung der durchgesinterten Gerüstkeramik einen sogenannten Regenerationsbrand. Es wird aller-

Abb. 9a: Alte Metallkeramikronen (Zähne 11 und 21) und verfärbte (Zahn 12) bzw. mit unästhetischen Kompositfüllungen versorgte Zähne (Zahn 22) beeinträchtigen deutlich das Lachen des Patienten. – **Abb. 9b:** Umgestaltung der Oberkieferschneidezähne durch ein Veneer (Zahn 22) und drei Zirkonoxidkronen (Zähne 12–21). Funktion und Ästhetik sind wiederhergestellt (Zahntechnik: Hubert Schenk).

dings kontrovers diskutiert, ob dieser einen positiven Effekt auf das Gerüstgefüge hat. Nach einer rotierenden Bearbeitung der verblendeten Vollkeramikrestorationen mit Diamantschleifkörpern, welche in vielen Fällen durch intraorale Anpassungen der statischen und dynamischen Okklusionskontakte notwendig wird, sollten die mechanisch bearbeiteten Oberflächen der Verblendkeramik idealerweise erneut im zahntechnischen Labor perfektioniert werden, um die Schleifspuren zu entfernen. An nicht optimal nachgearbeiteten Oberflächen der Verblendkeramik können die verbliebenen Schleifritzen sonst unter Belastung einen ähnlichen Effekt haben wie ein Glasschneider, mit dem man einen minimalen

Ritzdefekt in eine Glasplatte einbringt, über den sich nachfolgend mit geringem Kraftaufwand das Glas brechen lässt. Zudem können sich durch den Einschleifprozess in die Verblendkeramikoberfläche (Silikatkeramik) eingebrachte Mikrorisse durch die Phänomene des Risswachstums (mechanische Belastung) beziehungsweise durch Glaskorrosion (chemische Materialalterung) ausbreiten und zu Chipping-Frakturen der Verblendkeramik führen, wenn diese initialen Defekte nicht wieder durch eine Vergütung der Oberfläche entfernt werden. Wenn möglich erfolgt die intraorale Adjustierung der Keramikoberflächen im Rohbrandstatus (Abb. 8), dann können nachfolgend im zahntechnischen Labor (ggfs. unterstützt durch ein Mikroskop) die Oberflächen der Verblendkeramik durch eine besser als im Mund zu kontrollierende Politur und evtl. einen Glanzbrand wieder perfektioniert werden. Bei bereits definitiv eingegliederten Restaurationen muss die intraorale eingeschleifte Oberfläche vom Zahnarzt mithilfe eines abgestimmten Systems aus feinkörnigen Diamanten, Vorpulieren und abschließend diamanthaltiger Keramikpolierpaste wieder sorgfältig geglättet und hochglanzpoliert werden (Abb. 9). ◀

Eine Literaturliste kann in der Redaktion unter E-Mail: zwp-redaktion@oemus-media.de angefordert werden.

Die Autoren bieten Seminare und praktische Arbeitskurse im Bereich der ästhetisch-restaurativen Zahnheilkunde (Vollkeramik, Teamapproach Zahnarzt und Zahntechniker, Komposit, ästhetische Wurzelstifte) an.


kontakt

Priv.-Doz. Dr. Jürgen Manhart
(Oberarzt)
Poliklinik für Zahnerhaltung
und Parodontologie
Goethestraße 70
80336 München
E-Mail: manhart@manhart.com
www.manhart.com

ZT Hubert Schenk
Frauenstr. 24
80469 München
www.hubertschenk.de

WM 2010 SÜDAFRIKA

Alles außer gewöhnlich!
Mit dental bauer zur Fußball-Weltmeisterschaft!
Investieren – Reisen – Erleben*



Neben spektakulärem Fußball, fantastischer Natur und herzlichen Menschen beinhaltet die Reise ein sehr exklusives Rahmenprogramm. Sie erleben eine Safari der Extraklasse. Ein Tiererlebnis für die Ewigkeit! Weinliebhaber finden in einem der zahlreichen international dekorierten Weingüter Südafrikas ihre Begeisterung. Golfen am Fuße des Tafelbergs! Sie erhalten eine persönliche Vor-Ort-Betreuung mit außergewöhnlichen Erlebnissen an spiefreien Tagen! Getreu dem Motto:

Für gute Kunden von dental bauer bleibt in Südafrika kein Wunsch unerfüllt!

Im Reisepaket sind die folgenden Leistungen enthalten:

- Flüge mit South African Airways oder Air Berlin von Frankfurt am Main nach Johannesburg und zurück
- Begrüßung und Betreuung bei Ankunft am Flughafen Johannesburg
- alle Transferleistungen in klimatisierten Reisebussen
- Übernachtungen inkl. Frühstück
- Professionelles Sicherheitspaket
- Erlebnis-Rahmenprogramm
- VIP-Ticket für ein Vorrunden-Spiel der deutschen Nationalmannschaft
- Persönliche Betreuung vor Ort durch deutschsprachigen Guide/ Dolmetscher für den kompletten Reisezeitraum (mit 24-Std.-Service)

Wir freuen uns auf Ihren Anruf: 0800/66 44 718

*Voraussetzung für die Teilnahme ist eine Investition in Großgeräte oder Behandlungseinheiten bei der dental bauer-gruppe!

Eine starke Gruppe

www.dentalbauer.de