

Immer häufiger wird von Patienten mit stark kompromittiertem Zahnbestand der Wunsch nach schönen, festen Zähnen, möglichst schnell und ohne große chirurgische Eingriffe, laut. Solche Anforderungen sind vorhersagbar nur mit einem eingespielten Team aus Chirurg, Zahnarzt und Zahntechniker lösbar.

# Festsitzende Titan-Versorgung auf einem CAD/CAM-gefrästen Brückengerüst

Autoren: Steffen Kistler, Fabian Sigmund, Frank Kistler, Georg Bayer, Stefan Adler

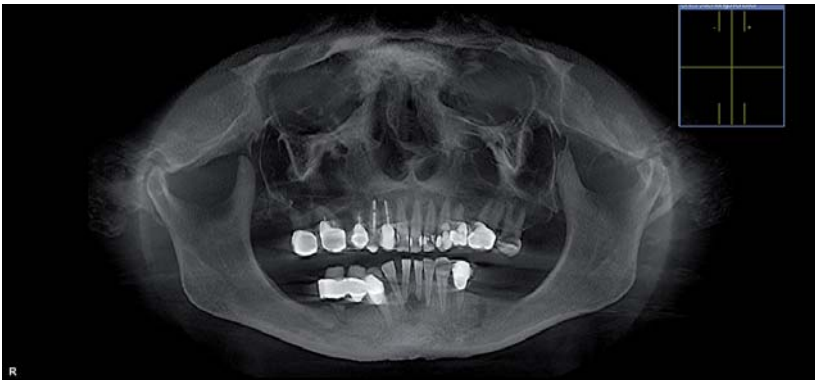

Abb. 1: OPT aus DVT generiert mit zerstörtem Zahnbestand im UK.

Viele Behandlungsoptionen stehen dem Behandlungsteam zur Auswahl und die Auswahlkriterien sind vielfältig. So die Anzahl der Implantate, die Einbeziehung von noch erhaltbarer natürlicher Zähne, Art des Zahnersatzes (festsitzend oder herausnehmbar) sowie die technische Gestaltung der Versorgung. Aus Patientensicht ist meist der Wunsch nach festem, also festsitzendem Zahnersatz sehr groß, sodass vor allem im Unterkiefer eine solche Versorgung anzustreben ist. In dieser Fallpräsentation wollen wir darstellen, wie eine festsitzende Unterkieferrestauration bei vorheriger Zahnlosigkeit gestaltet werden kann. Hierbei sind die Parameter Patientenzufriedenheit, chirurgischer Aufwand und vor allem neue technische Möglichkeiten von Bedeutung. Gerade bei der technischen Realisation großer implantatgetragener Su-

prakonstruktionen kann heutige CAD/CAM-Technologie einige Schwierigkeiten lösen, welche bis dato solche Konstruktionen aufwendig und kostspielig gemacht haben. So sind heute Materialien wie Titan oder Zirkon auch bei komplexen Versorgungen so präzise frästechnisch herzustellen, dass sie jedem Anspruch der Implantatprothetik genügen und dennoch erheblich kostengünstiger herzustellen sind. Zudem ist die zahntechnisch aufwendige und nicht immer beherrschbare Gussproblematik großer Werkstücke umgangen. Da aber diese neue, vernetzte Art der Zahntechnik abgewandelte Vorgehensweisen bedingt, muss hier beim Behandler an einigen Arbeitsschritten eine Anpassung des Behandlungsprotokolls erfolgen. Wie ein solches Vorgehen aus prothetischer Sicht aussehen kann, soll folgender Fall veranschaulichen.

## Ausgangssituation

Eine 51-jährige Patientin stellte sich in unserer Praxis mit einem nicht erhaltungswürdigen Restzahnbestand im Unterkiefer vor. Sie klagte über Schmerzen in diesem Bereich und wünschte die Entfernung dieser Zähne sowie eine feste, ästhetische Rehabilitation. Eine herausnehmbare Lösung kam für sie weder als Provisorium noch als definitive Arbeit infrage.

## Vorgehen

Um diesem Wunsch nachzukommen, entschieden wir uns für das in unserer Praxis erfolgreiche integrierte Konzept von Malo. Die von Paulo Malo und Robert Rangert entwickelte Methode, durch schräg gesetzte Implantate anatomisch sensible Bereiche zu umgehen und dennoch eine posteriore Abstützung zu erlangen, gibt uns in diesem Fall die Möglichkeit, trotz des massiven Knochenabbaus im Unterkieferseitenzahnbereich, eine beiderseits bis Regio 06 abgestützte, feste Brücke zu planen.

Denkbare Alternativen, um eine festsitzende Arbeit zu ermöglichen, wären eine Knochenaugmentation mit extraoraler Entnahme oder eine Nervenlateralisation. Jedoch gehen beide Operationen mit einer erheblichen finanziellen, zeitlichen und operativen Belas-

# Unterspritzungstechniken zur Faltenbehandlung im Gesicht

mit Live- und Videodemonstration

## Basisseminare 2010

Dr. Kathrin Ledermann  
Dr. med. Andreas Britz



**NEU: inklusive  
DEMO-DVD  
für jeden Teilnehmer!**

## Unterspritzungstechniken zur Faltenbehandlung im Gesicht


**NEU:** Der Erfolgskurs jetzt mit Demonstrations-DVD für jeden Teilnehmer

In der modernen Leistungsgesellschaft der westlichen Welt ist das Bedürfnis der Menschen nach Vitalität sowie einem jugendlichen und frischen Aussehen ein weitverbreitetes gesellschaftliches Phänomen. Die ästhetische Medizin ist heute in der Lage, diesen Wünschen durch klinisch bewährte Verfahren in weiten Teilen zu entsprechen, ohne dabei jedoch den biologischen Alterungsprozess an sich aufhalten zu können. Als besonders minimalinvasiv und dennoch effektiv haben sich in den letzten Jahren die verschiedenen Unterspritzungstechniken zur Faltenbehandlung im Gesicht bewährt. Entscheidende Voraussetzung für den Erfolg ist jedoch die fachliche Kompetenz und die Erfahrung des behandelnden Arztes sowie interdisziplinäre Kooperation. Mehr als 3.000 Teilnehmer haben in den letzten Jahren die Kurse der OEMUS MEDIA AG

zum Thema „Unterspritzungstechniken zur Faltenbehandlung im Gesicht“ besucht. Besonderer Beliebtheit haben sich dabei auch die im Rahmen von verschiedenen Fachkongressen zum Thema angebotenen eintägigen „Basisseminare“ erwiesen. Aufgrund der großen Nachfrage werden diese Seminare auch in 2010 fortgeführt und zugleich sowohl inhaltlich als auch im Hinblick auf den Nutzwert für den Teilnehmer aufgewertet. Konkret bedeutet dies, dass zusätzlich zu den Live-Demonstrationen im Rahmen des Kurses die verschiedenen Standardtechniken jetzt auch per Videoclip gezeigt werden. Dieses Videomaterial inklusive einer Artikelsammlung erhält jeder Kursteilnehmer für den Eigengebrauch in Form einer eigens für diesen Kurs produzierten DVD.

## Termine

Inhalt: Übersicht über Produkte und Indikationen · Filler der neuesten Generation · Live-Demonstrationen



### UNNA

26.02.2010 · 13.00–18.00 Uhr  
Hotel park inn Kamen/Unna

### SIEGEN

19.03.2010 · 13.00–18.00 Uhr  
Siegerlandhalle

### DÜSSELDORF

01.05.2010 · 09.00–15.00 Uhr  
Hilton Hotel Düsseldorf

### ROSTOCK

04.06.2010 · 09.00–15.30 Uhr  
Hotel NEPTUN

### LINDAU

11.06.2010 · 09.00–15.00 Uhr  
Inselhalle Lindau

### LEIPZIG

10.09.2010 · 13.00–18.00 Uhr  
Hotel THE WESTIN LEIPZIG

### MÜNCHEN

09.10.2010 · 09.00–15.00 Uhr  
Hilton München City

### BERLIN

06.11.2010 · 09.00–15.00 Uhr  
Pullman Berlin Schweizerhof

### HAMBURG

26.11.2010 · 13.00–18.00 Uhr  
n. n.

## Organisatorisches

### Preise

Kursgebühr (pro Kurs inkl. Demo-DVD)  
Tagungspauschale (pro Kurs)  
(umfasst Kaffeepause/Imbiss und Tagungsgetränke)

195,00 € zzgl. MwSt.  
45,00 € zzgl. MwSt.

### Veranstalter

OEMUS MEDIA AG · Holbeinstr. 29 · 04229 Leipzig  
Tel.: 03 41/4 84 74-3 08 · Fax: 03 41/4 84 74-2 90  
E-Mail: event@oemus-media.de · www.oemus.com



Nähere Informationen zum Programm, den Allgemeinen Geschäftsbedingungen und Veranstaltungsorten finden Sie unter [www.oemus.com](http://www.oemus.com)  
Hinweis: Die Ausübung von Faltenbehandlungen setzt die entsprechenden medizinischen Qualifikationen voraus.

## Anmeldeformular

per Fax an **03 41/4 84 74-2 90**  
oder per Post an

**OEMUS MEDIA AG**  
**Holbeinstr. 29**  
**04229 Leipzig**

Für das Basisseminar „**Unterspritzungstechniken zur Faltenbehandlung im Gesicht**“ melde ich folgende Personen verbindlich an:

- |   |  |  |
|---|--|--|
| <input type="checkbox"/> 26.02.2010 in Unna       | <input type="checkbox"/> 04.06.2010 in Rostock | <input type="checkbox"/> 09.10.2010 in München |
| <input type="checkbox"/> 19.03.2010 in Siegen     | <input type="checkbox"/> 11.06.2010 in Lindau  | <input type="checkbox"/> 06.11.2010 in Berlin  |
| <input type="checkbox"/> 01.05.2010 in Düsseldorf | <input type="checkbox"/> 10.09.2010 in Leipzig | <input type="checkbox"/> 26.11.2010 in Hamburg |

Name/Vorname

Praxisstempel

E-Mail:

Name/Vorname

Die Allgemeinen Geschäftsbedingungen der OEMUS MEDIA AG erkenne ich an. Falls Sie über eine E-Mail-Adresse verfügen, so tragen Sie diese bitte links in den Kasten ein.

Datum/Unterschrift

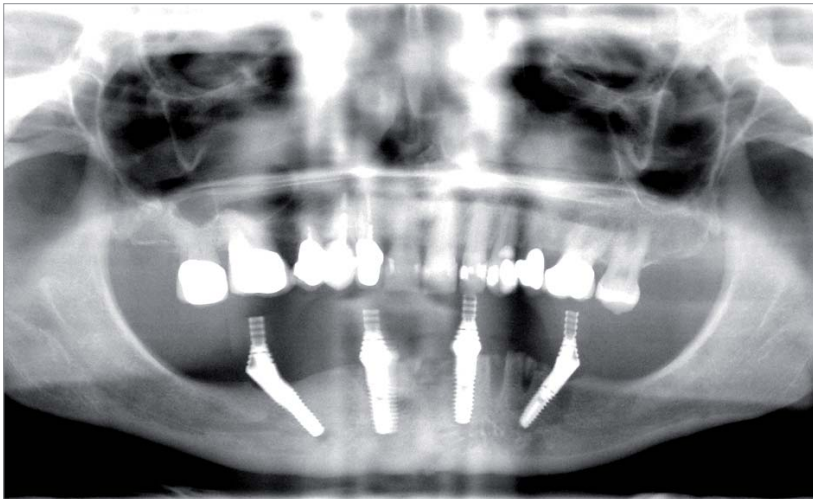


Abb. 2: OPG nach Implantation mit Abutments der Sofortversorgung.

### Festsitzende Versorgung

In vorliegendem Fall ist die extreme vertikale Dimension ein wesentlicher Faktor, der für eine gefräste Brückenkonstruktion sprach. Die Patientin hatte den Wunsch nach einer festsitzenden Versorgung, auch wenn der hohe vertikale Alveolarkammverlust zu einem sehr volumenreichen Gerüst führen muss. Bei einem Objekt dieser Größe sind Gussprobleme, Verzüge beim Brand der Keramik und letztendlich ein hohes Gewicht vorprogrammiert. Durch die externe Fräsung eines Titangerüsts werden diese Problematiken umgangen, Abutments gespart und die Arbeitszeit für den Techniker reduziert.

tung des Patienten einher, die durch das Malo-Konzept vermieden werden können. Außerdem beinhalten diese operativen Eingriffe ein deutlich höheres Risiko von Komplikationen und Nervschäden.

Zusammen mit einer dreidimensionalen Diagnostik, exakter Planung der Implantatpositionen und intraoperativen Darstellung des Foramen mentale wird der operative Aufwand sowie das Risiko für Nervschäden im Malo-Konzept minimiert.

Nach der komplikationslos verlaufenen Operation wurde von den intraoperativ platzierten Abutments mit dafür vorgesehenen Abformpfosten ein Abdruck genommen.

Nach wenigen Stunden wurde die provisorische Arbeit, die der Patient nun über die Einheilzeit der Implantate bis zur Eingliederung der definitiven Arbeit trägt, spannungslos im Mund verklebt. So verlässt die Patientin noch am Operationstag unsere Praxis mit einem ästhetisch zufriedenstellenden, festen Provisorium.

Eine entsprechende Aufklärung über das postoperative Verhalten, insbesondere über die eingeschränkte Belastungsfähigkeit während der Einheilphase sowie regelmäßige Kontrollen und Reinigung der bedingt abnehmbaren Konstruktion sind obligat und sichern den Behandlungserfolg.

Nach der etwa dreimonatigen Einheilzeit konnte man durch diese Maßnahmen und die gute Compliance der Patientin blande gingivale Verhältnisse beobachten.

Auch die Implantate waren fest osseointegriert, wie durch den Periotest ermittelte Werte festzustellen war.

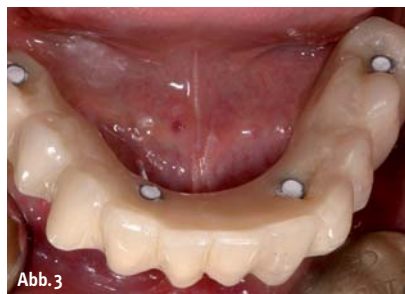

Abb. 3

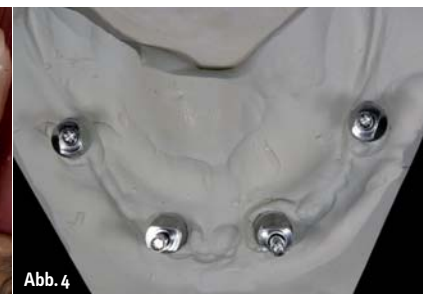

Abb. 4

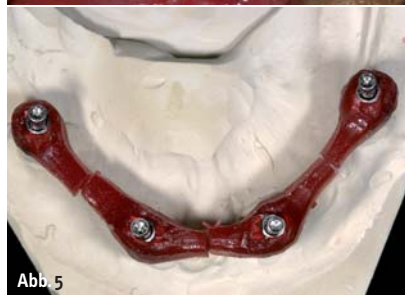

Abb. 5

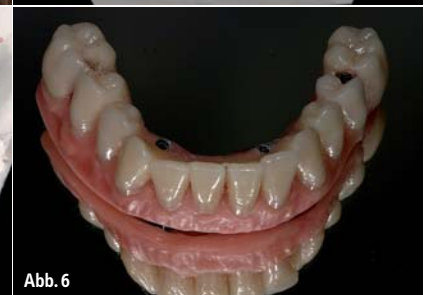

Abb. 6

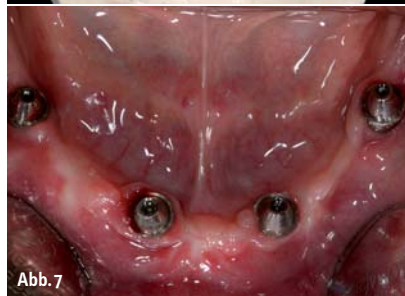

Abb. 7

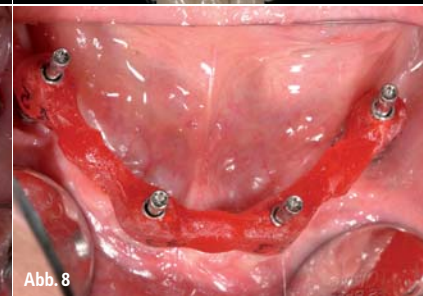


Abb. 8

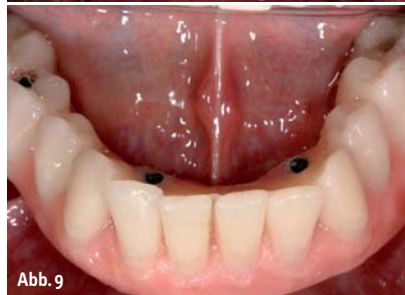

Abb. 9

Abb. 3: Sofortversorgung in situ, ca. drei Stunden nach OP. – Abb. 4: Vorbereitung der Implantatabformung. – Abb. 5: Modellvorbereitung für eine präzise Fixierung. – Abb. 6: Wachsaufstellung zur Ästhetikkontrolle. – Abb. 7: Klinische Situation nach 3-monatiger Einheilzeit. – Abb. 8: Verbundene Abformpfosten im Munde vor Abformung. – Abb. 9: Einprobe auch zur Prüfung der vertikalen Ausdehnung.

Bei dieser Arbeit wurde als Frässystem das ISUS-System der Firma DeguDent gewählt, welches unserer Meinung nach besonders gut auf große Implantatsuprakonstruktionen ausgelegt ist.

Die Fräsung erfolgt aus einem Block, sodass die bei Titan bekannte Gusschwierigkeit nicht auftritt. So erhält man ein auf dem Modell spannungsfreies und passgenaues, homogenes Titangerüst, welches entweder mit Kunststoff oder keramisch verblendet werden kann. Zudem ermöglicht es die Planungssoftware, das zum jeweiligen Implantattyp und Durchmesser passende Sekundärabutment direkt zu fräsen, somit ist die hier angewendete Methode universell einsetzbar und nicht an

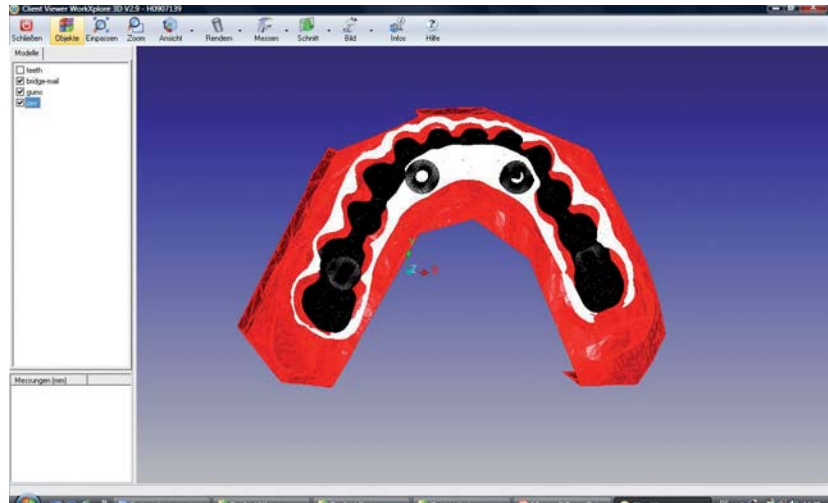


Abb. 10: Virtuelle Konstruktion des Brückenkörpers.

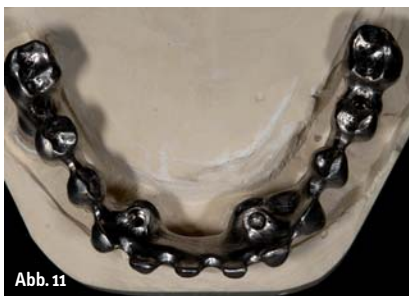

Abb. 11

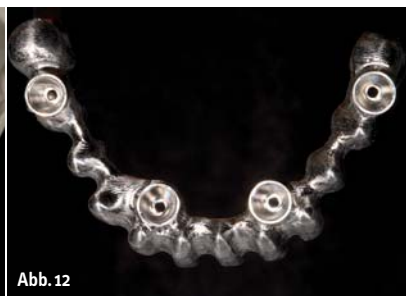

Abb. 12



Abb. 13

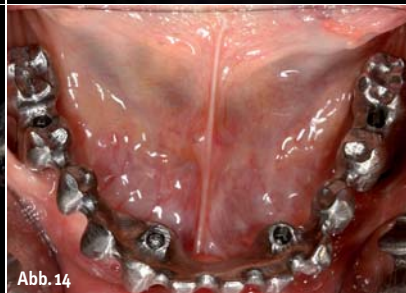

Abb. 14

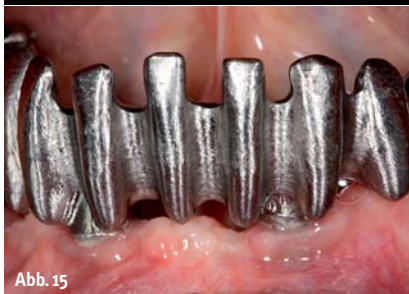

Abb. 15

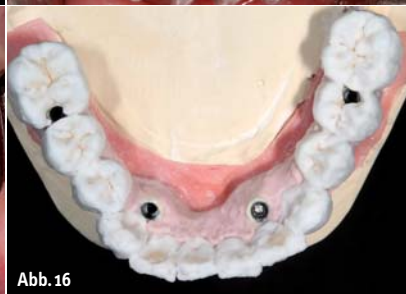

Abb. 16

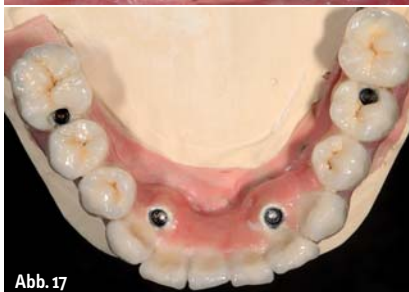

Abb. 17

Abb. 11: Fertiger Brückenkörper aus Titan auf Modell. – Abb. 12: Gerüst von basal. – Abb. 13: Detailansicht des direkt gefrästen Abutments. – Abb. 14: Klinische Ansicht bei Gerüsteinprobe. – Abb. 15: Der vertikalen Dimension angepasste Gerüststruktur. – Abb. 16: Metallkeramische Verblendung. – Abb. 17: Fertiggestellte Arbeit auf Modell.

einen Hersteller gebunden. Somit bestehen aus Technik, aber auch aus Patientensicht einige wesentliche Vorteile, gerade bei ganzheitlich orientierten oder allergiegefährdeten Patienten.

Da die CAD/CAM-Brücke nicht im Haus angefertigt, sondern zentral gefräst wird, kommt der präzisen Vorbereitung der Arbeitsunterlagen entscheidende Bedeutung zu. Dies umso mehr, da es sich um eine okklusal verschraubte Konstruktion auf Implantaten handelt, welche maximal spannungsarm auf den Implantaten aufsitzen muss, um die Langzeitstabilität der Implantate nicht zu gefährden. Zudem kann nach dem Fräsvorgang am Gerüst keine Passungsänderung mehr vorgenommen werden und Schweißung oder Lötung jeglicher Art würde dem CAD/CAM-Prinzip zuwiderlaufen und die Struktur des Gerüsts erheblich beeinträchtigen.

Um dieses präzise Modell zu erhalten, wird die Abformung in zwei Arbeitsschritte aufgeteilt.

Zunächst wurde auf dem bereits für das initiale Provisorium vorhandene Modell, oder einer initialen geschlossenen Abformung, offene Abformpfosten mit schrumpfungsaarmen Kunststoff (z. B. Pattern Resin, Fa. GC) verbunden und wieder in einzelne Segmente getrennt, sowie ein individueller Löffel vorbereitet.

Des Weiteren wurde eine okklusal verschraubte individuelle Aufstellung zur Ästhetik- und Funktionseinprobe hergestellt. Wir verbinden die zweite Abformung (Kontrollabformung) mit der primären Biss- und

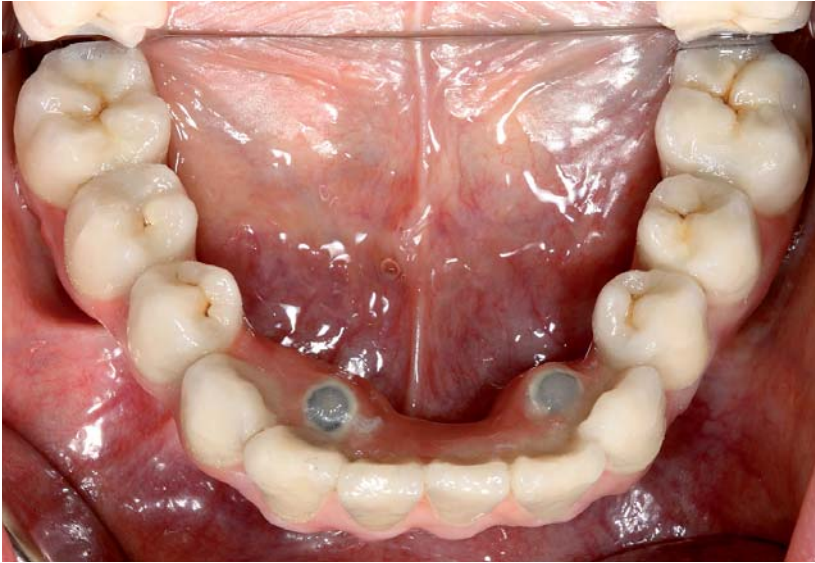


Abb. 18: Klinische Situation nach Einsetzen von okklusal.

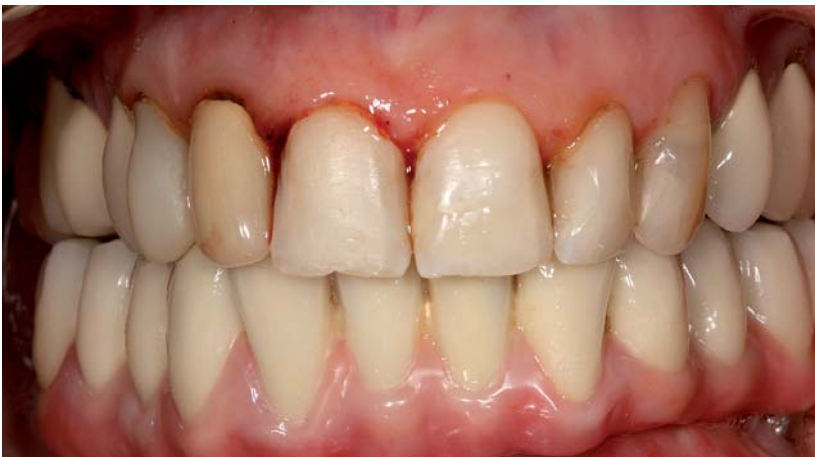

Abb. 19: Klinische Frontalansicht.

Ästhetikeinprobe, sodass keine zusätzlichen Sitzungen erforderlich sind.

Bei der nächsten Behandlungssitzung wird der segmentierte Verbindungssteg eingeschraubt und nun werden die Segmente mit dem gleichen Kunststoff verbunden. Durch den sehr schmalen Spalt, welcher vorher mit einem Matrizenband auf Gängigkeit geprüft wurde, ist nun die Schrumpfung der Verblockung sehr begrenzt. Nach Aushärtung des Kunststoffes erfolgt dann die Abformung der Weichgewebe mit Polyethermaterial.

Die vorbereitete Aufstellung wurde auf ästhetische Wünsche des Patienten und funktionelle Aspekte überprüft und gegebenenfalls korrigiert. Die passende Ästhetikeinprobe ist sehr wichtig, da Zahnstellung und vertikale Dimension die Konstruktion des Gerüsts im Fräszentrum bestimmt.

Die Patientin hat überdies keine Einschränkungen, da nach jeder Sitzung wieder das am Operationstag angefertigte Provisorium eingegliedert wird.

Nach circa zwölf Arbeitstagen wird das auf Basis der Ästhetikeinprobe konstruierte und nach den Spezifikationen für eine Keramikverblendung gefräste Titangerüst von Compartis ISUS geliefert und kann nochmals im Labor überprüft und gegebenenfalls minimal korrigiert werden.

Es erfolgte zur Sicherheit noch eine Einprobe des Stegs am Patienten. Bei dieser Sitzung wird vor allen die basale Ausdehnung des Gerüsts kontrolliert sowie der spannungsfreie Sitz auf den Implantaten, was zusätzlich radiologisch überprüft werden kann. Jetzt erfolgt auch die finale Bissregistrierung.

Nun erfolgt die keramische Verblendung mit der niedrigschmelzenden Titankeramik Duceracera Kiss. Auch hier ist das gefräste Titangerüst entscheidend, da es im Gegensatz zu gegossenen Titangerüsten absolut homogen und einchlussfrei ist, was die Haftung und strukturelle Stabilität der Verblendung erheblich steigert. Der fertige Brückenkörper wurde nun im Patientenmund okklusal verschraubt und die Schraubenkanäle, nach Feineinschliff der Okklusion, mit herkömmlichem Komposit verschlossen.

Der Einsatz dieser CAD/CAM-Frästechnik gerade bei großen implantatgetragenen Rekonstruktionen bietet dem Techniker und dem Behandler vielfältige Möglichkeiten. Okklusal verschraubte Konstruktionen, deren Langzeiterfolg unbestritten ist, können auch keramikverblendet eingesetzt werden. Dies war mit der Gusstechnik sehr schwierig, aufwendig und demnach kostenintensiv. Zudem ist der Werkstoff Titan, welcher aufgrund des schwierigen Handlings etwas in den Hintergrund geraten ist, so wieder einfach einzusetzen. Titan ist gerade auf Implantaten ein idealer Werkstoff. Aus technischer Sicht bietet das CAD/CAM-Verfahren eine große Verbesserung der Gerüstqualität und auch des individuellen Arbeitseinsatzes, da das angelieferte Werkstück praktisch nicht mehr nachbearbeitet werden muss. In der Behandlung muss aber auf einen strikt einzuhaltenden Vorgehensplan geachtet werden, da Ungenauigkeiten, die vor dem Fräsvorgang entstehen, nicht mehr auszugleichen sind. Der Erstellung exakter Arbeitsunterlagen von seiten des Behandlers und auch des Technikers ist unbedingt zu achten. Der hier vorgestellte Arbeitsablauf führt in unserer Praxis bis jetzt regelmäßig zu einem guten Ergebnis. Dennoch ist der Weg hier noch nicht zu Ende. Es geht immer noch etwas präziser. ◀

## kontakt

ZA Fabian Sigmund  
Praxis für Zahnheilkunde  
„Post am Lech“  
Von-Kühlmann-Str.1  
86899 Landsberg am Lech  
E-Mail:  
info@implantate-landsberg.de  
www.implantate-landsberg.de

Termine  
2010

# Perfect Smile

Das Konzept für die perfekte Frontzahnästhetik

mit Dr. Jürgen Wahlmann/Edewecht



## Veneers von konventionell bis No Prep – Step-by-Step. Ein praktischer Demonstrations- und Arbeitskurs an Modellen

Weiß und idealtypisch wünschen sich mehr und mehr Patienten ihre Zähne. Vorbei die Zeit, in der es State of the Art war, künstliche Zähne so „natürlich“ wie nur irgend möglich zu gestalten. Das, was Mitte der Neunzigerjahre noch als typisch amerikanisch galt, hat inzwischen auch in unseren Breiten Einzug gehalten – der Wunsch nach den strahlend weißen und idealtypisch geformten Zähnen. Neben den Patienten, die sich die Optik ihrer Zähne im Zuge ohnehin notwendiger restaurativer, prothetischer und/oder implantologischer Behandlungen verbessern lassen, kommen immer mehr auch jene, die sich wünschen, dass ihre „gesunden“ Zähne durch kieferorthopädische Maßnahmen, Bleaching, Veneers oder ästhetische Front- und Seitenzahnrestaurationen noch perfekter aussehen.

Und im Gegensatz zu früher will man auch, dass das in die Zähne investierte Geld im Ergebnis vom sozialen Umfeld wahrgenommen wird. Medial tagtäglich protegiert, sind schöne Zähne heute längst zum Statussymbol geworden.

Um den Selbstzahler, der eine vor allem kosmetisch motivierte Behandlung wünscht, zufriedenstellen zu können, bedarf es minimalinvasiver Verfahren und absoluter High-End-Zahnmedizin.

Der nachstehend kombinierte Theorie- und Arbeitskurs vermittelt Ihnen alle wesentlichen Kenntnisse in der Veneertechnik und wird Sie in die Lage versetzen, den Wünschen Ihrer Patienten nach einem strahlenden Lächeln noch besser entsprechen zu können.

### Kursbeschreibung

Demonstration aller Schritte von A bis Z am Beispiel eines Patientenfalles (Fotos)

- A Erstberatung, Modelle, Fotos (AACD Views)
- B Perfect Smile Prinzipien
- C Fallplanung (KFO-Vorbehandlung, No Prep oder konventionell)
- D Wax-up, Präparationswall, Mock-up-Schablone
- E Präparationsablauf (Arch Bow, Deep Cut, Mock-up, Präparationsformen)
- F Laser Contouring der Gingiva
- G Evaluierung der Präparation
- H Abdrucknahme
- I Provisorium
- J Einprobe
- K Zementieren
- L Endergebnisse
- M No Prep Veneers (Lumineers) als minimalinvasive Alternative

1. Teil

Praktischer Workshop, jeder Teilnehmer vollzieht am Modell den in Teil 1 vorgestellten Patientenfall nach

- A Herstellung der Silikonwäule für Präparation und Mock-up/Provisorium
- B Präparation von bis zu 10 Veneers (15 bis 25) am Modell
- C Evaluierung der Präparation
- D Laserübung am Schweinekiefer

2. Teil

### Termine 2010

26. Februar	2010	Unna	13.00 – 19.00 Uhr
13. März	2010	Düsseldorf	09.00 – 15.00 Uhr
19. März	2010	Siegen	13.00 – 19.00 Uhr
04. Juni	2010	Warnemünde	13.00 – 19.00 Uhr
18. Juni	2010	Lindau	13.00 – 19.00 Uhr
11. September	2010	Leipzig	09.00 – 15.00 Uhr
17. September	2010	Konstanz	13.00 – 19.00 Uhr
02. Oktober	2010	Berlin	09.00 – 15.00 Uhr
09. Oktober	2010	München	09.00 – 15.00 Uhr
27. November	2010	Hamburg	09.00 – 15.00 Uhr

#### Organisatorisches

Kursgebühr: 445,- € zzgl. MwSt.

(In der Gebühr sind Materialien und Modelle enthalten.)

Mitglieder der DGKZ erhalten 45,- € Rabatt auf die Kursgebühr.

Tagungspauschale: 45,- € zzgl. MwSt. (Verpflegung und Tagungsgetränke)

#### Veranstalter

OEMUS MEDIA AG, Holbeinstr. 29, 04229 Leipzig, Tel.: 03 41/4 84 74-3 08, Fax: 03 41/4 84 74-2 90, E-Mail: event@oemus-media.de, www.oemus.com

**Hinweis:** Nähere Informationen zum Programm, den Allgemeinen Geschäftsbedingungen und Veranstaltungsorten finden Sie unter [www.oemus.com](http://www.oemus.com)

Anmeldeformular per Fax an  
03 41/4 84 74-2 90  
oder per Post an

**Oemus Media AG**  
Holbeinstr. 29  
04229 Leipzig

Für den Kurs Perfect Smile – Das Konzept für die perfekte Frontzahnästhetik 2010

26. Februar 2010 Unna   
  04. Juni 2010 Warnemünde   
  17. September 2010 Konstanz   
  09. Oktober 2010 München  
 13. März 2010 Düsseldorf   
  18. Juni 2010 Lindau   
  02. Oktober 2010 Berlin   
  27. November 2010 Hamburg  
 19. März 2010 Siegen   
  11. September 2010 Leipzig

melde ich folgende Personen verbindlich an: (Zutreffendes bitte ausfüllen bzw. ankreuzen)

ja     nein     ja     nein  
 Name/Vorname    DGKZ-Mitglied    Name/Vorname    DGKZ-Mitglied

Praxisstempel

E-Mail:

Die Allgemeinen Geschäftsbedingungen der OEMUS MEDIA AG erkenne ich an. Falls Sie über eine E-Mail-Adresse verfügen, so tragen Sie diese bitte links in den Kasten ein.

Datum/Unterschrift