

Die Implantologie besteht heute zu einem nicht unerheblichen Teil aus Krisenmanagement. Zum Beispiel müssen häufig Knochendefizite ausgeglichen werden, die durch frühzeitige Implantattherapie hätten vermieden werden können. Auch Revisionen, bedingt durch falsche Planung oder Periimplantitis, gehören zum täglichen Geschäft. In den meisten Fällen ist zunächst der dreidimensionale Aufbau des zukünftigen Implantationsitus notwendig. Hier haben sich z. B. autologe Techniken sehr gut bewährt.

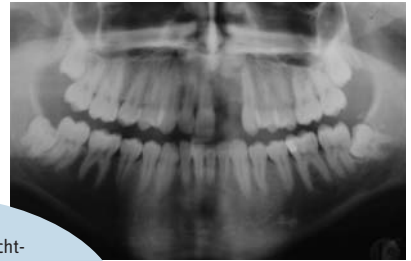


Abb. 1: Die Panoramaschichtaufnahme zeigt den Ausgangsbefund bei einem 20-jährigen Patienten. Er hatte die Zähne 21 und 22 vor einigen Jahren durch ein Trauma verloren. Die Platzverhältnisse sind aufgrund nicht optimaler kieferorthopädischer Vorbehandlung problematisch.

Knochendefizite mit autologen Transplantaten ausgleichen

Autor: Dr. Tobias Terpelle

In diesen Tagen werden immer neuere Varianten von kurzen, durchmesserreduzierten oder schräg zu inserierenden Implantaten eingeführt. Dies lässt den Eindruck entstehen, dass heute auf Augmentationen weitgehend verzichtet werden kann. Wer häufig implantiert, weiß aber, dass diese Vermeidungsstrategie nur in einer begrenzten Anzahl von Fäl-

len sinnvoll oder überhaupt möglich ist. Da zum Beispiel bei einer erneuten Implantation im höheren Alter Augmentationen immer schwieriger werden, ist ein ausreichend dimensioniertes knöchernes Fundament von großer Bedeutung. Augmentationen können erfolgreich mit GBR-Techniken unter Verwendung von Membran-

nen und Knochenersatzmaterialien durchgeführt werden. In vielen Fällen ist dieser zusätzliche finanzielle Aufwand aber nicht notwendig und das gleiche Ergebnis kann auch mit autologen Knochen-Transplantaten erreicht werden.¹ Zudem wird das regenerative Potenzial der Gewebe im Defektbereich mit Fremdmaterialien erfahrungsgemäß bei einem Teil der Patienten überfordert.

Fall 1

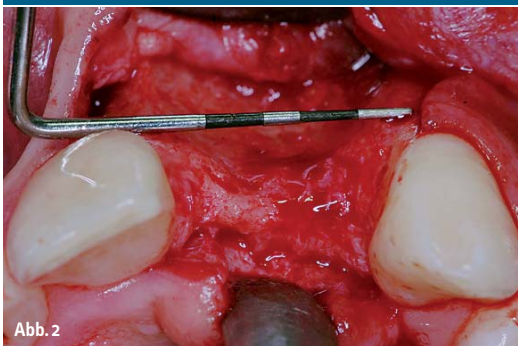

Abb. 2

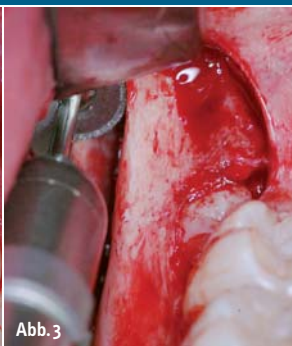


Abb. 3

Abb. 2: Nach Eröffnung des Augmentationsbereichs ist die erhebliche horizontale Ausdehnung des knöchernen Defekts gut zu erkennen. – **Abb. 3:** Mit einer Knochensäge (MicroSaw®, DENTSPLY Friadent) wird in Regio 48 ein kortikospongioser Knochenblock und simultan der verlagerte Weisheitszahn entnommen.

Vorteile autologer Augmentationstechniken

Die Grundlagen für den Erfolg einer Augmentation mit autologen Knochen wurden bereits frühzeitig definiert.² An erster Stelle ist eine gute Durchblutung des gesunden, infektionsfreien Transplantatlagers zu nennen. Nur so können die Osteoblasten auf der Transplantatoberfläche durch Diffusion ernährt werden und dadurch vital bleiben. Weiterhin muss ein direkter Kontakt zwischen Transplantat und Lager gewährleistet sein, der durch eine starre Fixierung erreicht wird. Um eine maximale Anzahl vitaler Zellen zu erhalten, sollte

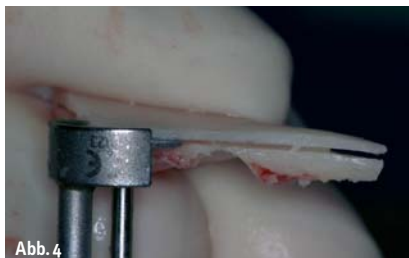

Abb. 4




Abb. 5

Abb. 4: Das Transplantat wird mit der gleichen Knochensäge in zwei kortikale Fragmente („Scherben“) gespalten. – **Abb. 5:** Um eine optimale Ernährung und Vaskularisierung des Transplantats im Defekt zu erreichen, werden die beiden Knochenfragmente mit einem Schabinstrument auf circa 1 mm Dicke reduziert (SafeScraper®, curasan).

das Transplantat erst kurz vor der Augmentation entnommen werden.

Die besondere Eignung autologen Knochens für die Regeneration von Knochendefekten ist unter anderem auf seine osteoinduktiven Eigenschaften zurückzuführen. Das bedeutet konkret, dass mesenchymale Stammzellen aus dem ortsständigen Knochen in Osteoblasten umdifferenziert werden und dadurch der Einbau in das Transplantatlager beschleunigt wird.⁸ Ein weiterer wichtiger Erfolgsfaktor sind die vitalen Osteoblasten an der Transplantatoberfläche, die dessen Einheilung ebenfalls fördern.⁶

Quellen für autologen Knochen

Die regenerative Potenz eines autologen Transplantats ist abhängig von der Entnah-

mestelle. Bereits Anfang des 20. Jahrhunderts wurde erkannt, dass rein kortikale Knochen- transplantate nicht unproblematisch sind, da sie eine geringere Zellzahl aufweisen und dadurch die Einsprossung von Gefäßen erschweren.⁵ Beckenkammtransplantate sind aufgrund ihrer zellreichen, überwiegend spongiösen Struktur prinzipiell besser geeignet. Viele Patienten lehnen jedoch die Entnahme von Beckenkammtransplantaten ab. Die Anlage eines zweiten, externen Operationsfeldes mit entsprechenden postoperativen Beschwerden ist sowohl für den Patienten als auch für den Arzt keine optimale Lösung. Eine intraorale Entnahme aus dem Ober- oder Unterkiefer ist meist praktikabler und wird vom Patienten besser toleriert. Intraoraler Knochen kann an vielen Stellen mit speziellen Schabinstrumenten gewonnen werden (zum

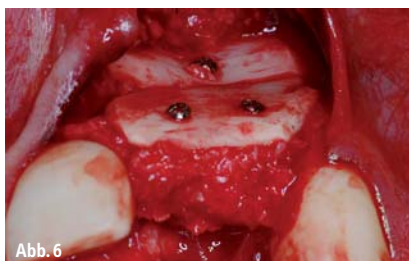


Abb. 6

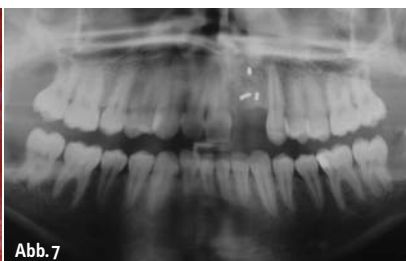


Abb. 7

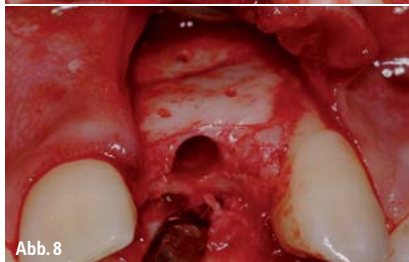

Abb. 8

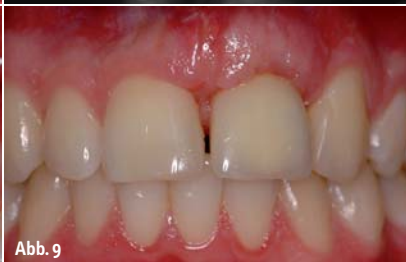

Abb. 9

Abb. 6: Die gewonnenen autologen kortikalen Knochenfragmente und die Knochenpartikel werden für die dreidimensionale Rekonstruktion des Defektes im Oberkieferfrontzahnbereich verwendet. – **Abb. 7:** Im Röntgenbild sind der augmentierte Bereich von Zahn 21/22, die Entnahmestelle des Knochenblocks im rechten Unterkiefer und die Alveole des ebenfalls entfernten rechten Weisheitszahnes zu erkennen. – **Abb. 8:** Drei Monate nach erfolgreicher Rekonstruktion des Alveolarfortsatzes und Entfernung der Fixationsschrauben zeigt sich die optimale knöcherne Situation. Das Implantatbett ist bereits präpariert. – **Abb. 9:** Drei Jahre nach Zementierung einer vollkeramischen Krone ist eine ideale Knochen- und Weichgewebkontur gegeben. Die Augmentation als Basis für die implantatgestützte Prothetik war ein voller Erfolg.

IMPLANTOLOGIE Handbuch

'10



statt 69 €

nur
39 €*

- » Rund 300 Seiten
- » über 350 farbige Abbildungen
- » Produktvorstellungen
- » Klinische Fallberichte
- » Diagnostik/ Zahntechnik/ Prothetik
- » Vorstellung Anbieter A-Z
- » Fachgesellschaften und Berufspolitik
- » Marktübersichten

**Jetzt
bestellen!**

Faxsendung an
03 41/4 84 74-2 90

Bitte senden Sie mir das aktuelle Handbuch
Implantologie '10 zum Preis von 39,- €*.

*Preis versteht sich zzgl. MwSt. und Versandkosten.

Name:

Vorname:

Straße:

PLZ/Ort:

Telefon/Fax:

E-Mail:

Unterschrift:

Praxisstempel

OEMUS MEDIA AG

Holbeinstraße 29

04229 Leipzig

Tel.: 03 41/4 84 74-0

Fax: 03 41/4 84 74-2 90

oemus

Fall 2

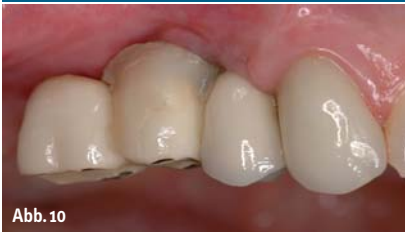

Abb. 10

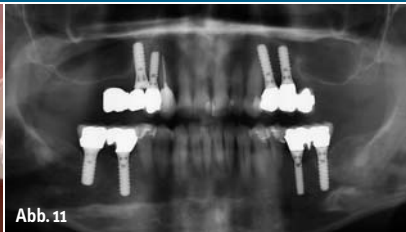


Abb. 11

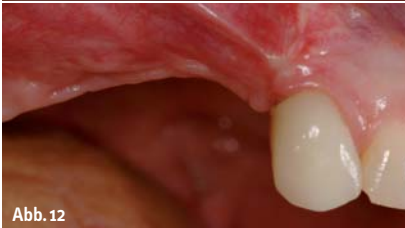

Abb. 12

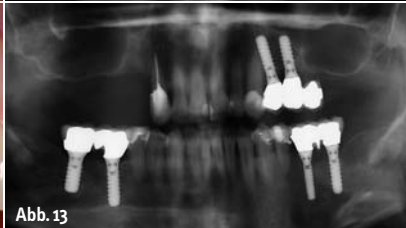


Abb. 13

Abb. 10: Eine 41-jährige Patientin war zwei Jahre zuvor alio loco implantologisch und prothetisch versorgt worden. Klinisch sind die unzureichende Hart- und Weichgewebssituation im rechten Oberkiefer und die daraus resultierende ungünstige Prothetik zu erkennen. – **Abb. 11:** In der Panoramaschichtaufnahme wird deutlich, dass das Implantat Regio 15 zu dicht neben dem Implantat Regio 14 inseriert wurde. Eine prothetische Versorgung des Implantats 15 war nur unzureichend möglich, der Hebel der Anhängerbrücke ist zudem viel zu lang. Aufgrund der erheblichen Knochendefekte und der prothetisch nicht zu versorgenden Situation blieb nur die Entfernung beider Implantate. – **Abb. 12:** Acht Wochen nach Entfernung der Implantate mithilfe der Knochendeckelmethode ist die Hart- und Weichgewebssituation sehr ungünstig und eine Augmentation zwingend erforderlich. – **Abb. 13:** Auch die Panoramaschichtaufnahme zeigt die erhebliche Ausdehnung des vertikalen und horizontalen Defekts.

Beispiel SafeScraper, curasan). So ist im Oberkiefer die Tuberregion, die faziale Kieferhöhlenwand und der Knochen kaudal der Apertura piriformis der Nasenhöhle eine mögliche Spenderregion. Im Unterkiefer kommen auch Exostosen infrage. Kortikale und kortikospongiöse Knochenblocktransplantate lassen sich dagegen nur im Unterkiefer entnehmen. Mögliche Orte sind die Retromolarregion, das Kinn oder zahnlose Kieferabschnitte.

Entnahmetechnik: Retromolarregion

Bereits in den 90er-Jahren wurde von Khoury die Entnahme von retromolaren Knochenblocktransplantaten mit einer Mikrosäge beschrieben (FRIOS® MicroSaw, DENTSPLY Friadent).⁴ Zur Diagnostik vor der Entnahme genügt in der Regel eine Panoramaschichtaufnahme, eine zusätzliche intraorale Palpation gibt genauere Vorstellungen über die Dimension der Linea obliqua externa des aufsteigenden Unterkieferastes. Nach Bildung eines Mukoperiostlappens zur Darstellung des retromolaren Bereichs werden mit der Mikrosäge die distale und mesiale Osteotomielinie des Knochenblocks angelegt (Abb. 3). An der Pars basalis der Mandibula wird im Anschluss eine horizontale Verbindung her-

gestellt. Die Verbindung der Osteotomielinien erfolgt krestal mit dem Drillbohrer. Zur lateralen Luxation des Blocks wird im Anschluss mit dem konvexen Meißel die notwendige Spannung erzeugt. Das auf diese Weise gewonnene Knochenvolumen beträgt bis zu 3,5 cm³.⁴

Vor dem Einbringen des Transplantats in den Defekt wird dieses mit der Mikrosäge in zwei dünne Platten gesplittet (Abb. 4). Diese werden dann mit dem Schabinstrument weiter ausgedünnt (Abb. 5). Hintergrund ist, dass dünne Transplantate wegen der geringeren Distanz zum Lagergewebe meist zuverlässig revaskularisiert, ernährt und damit integriert werden. Dicke Transplantate werden dagegen wegen der zu großen Distanz zum ortsständigen Knochen nicht ausreichend ernährt und bleiben im Inneren devital.

Mit den circa 0,8 bis 1,0 mm dünnen Blöcken können sowohl horizontale als auch vertikale Rekonstruktionen des Alveolarfortsatzes durchgeführt werden. Wird nur eine der beiden Platten benötigt, kann die zweite in den Entnahmedefekt retransplantiert werden, um dort die Regeneration zu unterstützen. Die in den zu augmentierenden Defekt eingebrachten Blöcke dienen vor allem dazu, dem partikulierten Material eine Stützfunktion zu geben. Um die notwendige Kontur des Alveolarkamms wiederherzustellen,

werden die Transplantate über Osteosynthese-schrauben auf Distanz stabilisiert. Ihre Funktion entspricht daher einer biologischen, starren Membran.

Das im Verlauf des Eingriffs und beim Ausdünnen des Knochenblocks gewonnene partikulierte Material wird in den Hohlraum zwischen ortsständigem Knochen und Transplantat eingebracht und kondensiert. Es hat sich gezeigt, dass Knochenpartikel der Größe 0,5 bis 2 mm³ das beste Regenerationspotenzial besitzen.⁷ Hierdurch wird eine deutlich verbesserte Osteokonduktion erreicht. Zur weiteren Optimierung des Operationsergebnisses kann der augmentative Eingriff auch über eine spezielle Tunneltechnik durchgeführt werden.³ Ein Verzicht auf die krestale Inzision minimiert das Risiko einer Dehiszenz und somit das Risiko einer Infektion des Transplantats, die wiederum zu dessen Verlust führen kann.

Nach drei Monaten hat eine Revaskularisierung und Knochenneubildung stattgefunden. Der Defekt ist regeneriert und die Osseointegration von Implantaten kann erwartet werden. Das Ergebnis erweist sich wegen der schnellen und guten Regeneration des autologen Transplantats als stabil. In der Regel ist mit nur geringer Resorption zu rechnen. Notwendige Weichgewebsmaßnahmen, zum Beispiel palatinal gestielte Bindegewebstransplantate, können im Rahmen der Augmentation durchgeführt werden.

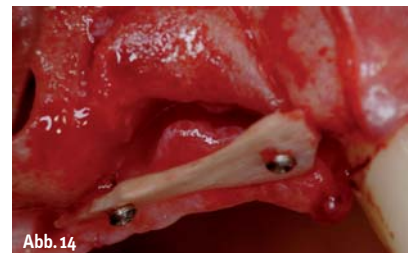

Abb. 14

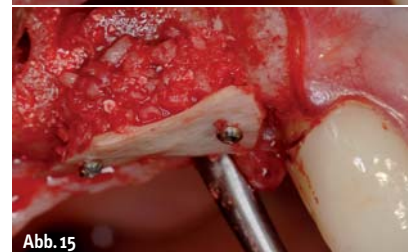

Abb. 15

Abb. 14: Die Kontur des Alveolarfortsatzes wird mithilfe eines retromolar entnommenen, gesplitteten Knochenblocks dreidimensional wieder aufgebaut. Parallel erfolgt eine Augmentation der rechten Kieferhöhle. – **Abb. 15:** Der Hohlraum unter dem kortikalen Knochenfragment wird mit partikuliertem autologen Knochen aufgefüllt.

Fallbeispiel 1: Knochenaufbau nach Trauma

Bei einem 20-jährigen Patienten waren aufgrund eines Traumas die Frontzähne 21 und 22 bereits einige Jahre vor der Erstvorstellung verloren gegangen (Abb. 1). Wegen der nicht optimalen kieferorthopädischen Vorbehandlung war die interdentale Distanz für einen Lückenschluss mithilfe eines Implantats nicht korrekt eingestellt. Eine erneute orthodontische Behandlung lehnte der Patient aber ab. Zudem war der krestale Knochen in diesem Bereich weitgehend resorbiert (Abb. 2).

Um eine optimale dreidimensionale Form des Implantatbetts sicherzustellen, wurde im Retromolarbereich des rechten Unterkiefers ein kortikospongioses Knochentransplantat entnommen. Im selben Schritt wurde auch der retinierte Weisheitszahn entfernt (Abb. 3). Um die oben erläuterte optimale knöcherne Regeneration im Defektbereich zu erreichen, wurde der kortikale Anteil mit einer Mikrosäge in zwei Fragmente gespalten (Abb. 4) und die spongiosen Knochenanteile wurden mithilfe eines Schabinstrumentes gesammelt (Abb. 5). Der dreidimensionale Aufbau des Implantationsbereichs ist klinisch und radiologisch in den Abbildungen 6 und 7 zu erkennen.

Drei Monate später war der Implantationssitus vollständig knöchern regeneriert und die Implantation konnte erfolgen (Abb. 8). Das Endergebnis der implantatprothetischen Versorgung ist in Abbildung 9 dargestellt. Zwar konnte die Harmonie des Zahnbogens wegen des orthodontischen Planungsdefizits nicht perfekt wiederhergestellt werden. Die Hart- und Weichgewebekontur im Bereich des ersetzten Zahnes 21 war aber fast perfekt gelungen und der Patient mit dem Ergebnis sehr zufrieden.

Fallbeispiel 2: Revision nach fehlerhafter Implantation

Bei einer 41-jährigen Patientin mussten zwei Implantate im rechten Oberkiefer entfernt werden. Grund war, dass der Vorbehandler zur Vermeidung eines Sinuslifts das Implantat an Position 15 zu dicht neben das Implantat an Position 14 gesetzt hatte (Abb. 10 und 11). Die prothetische Versorgung war nicht optimal und wegen des zu geringen Abstandes war der Knochen zusätzlich resorbiert. Die prothetische Versorgung war zudem wegen des ungünstigen Hebelarmes ebenfalls nicht funk-

Fall 2

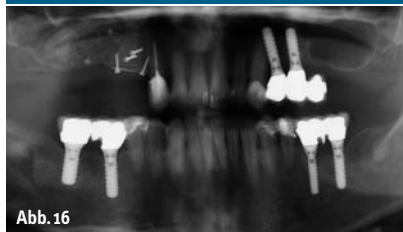

Abb. 16

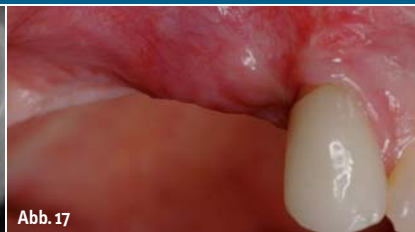

Abb. 17

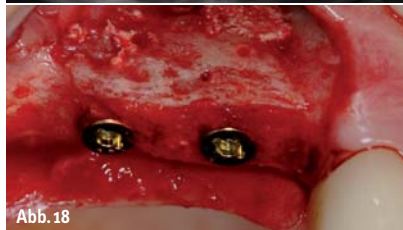

Abb. 18

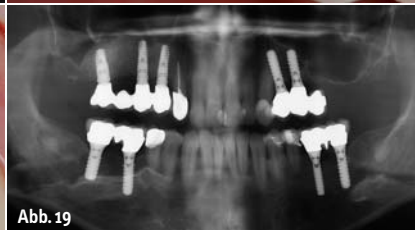


Abb. 19

Abb. 16: Das Röntgenbild zeigt den Bereich der Knochentnahme im rechten Retromolarbereich, den dreidimensional rekonstruierten Kieferkamm und die augmentierte Kieferhöhle im rechten Oberkiefer. – **Abb. 17:** Drei Monate nach der Augmentation ist die knöcherne Kontur wiederhergestellt. – **Abb. 18:** Zwei XiVE® (DENT-SPLY Friadent) Implantate (Durchmesser 3,8 mm, Länge jeweils 13 mm) wurden in korrekter vertikaler und horizontaler Position in den augmentierten Bereich inseriert, ein weiteres (Durchmesser 4,5 mm, Länge 11 mm, nicht im Bild) distal im Bereich der Kieferhöhle. – **Abb. 19:** Ein Jahr nach der prothetischen Versorgung sind in der Panoramaschichtaufnahme die stabilen knöchernen Verhältnisse erkennbar.

tionsfähig und ließ sich vom Patienten auch nicht reinigen.

Die Explantation erfolgte mithilfe der Knochendeckelmethode nach Khoury.⁴ Nach Aufklappen der Weichgewebe wurde hierfür mit der Mikrosäge ein Knochendeckel präpariert. Die Implantate konnten dann wegen des umfangreichen periimplantären Knochenabbaus mühelos aus dem Defekt entnommen werden. Nach Abheilen des Bereichs zeigte sich ein erhebliches horizontales und vertikales Knochendefizit (Abb. 12 und 13). Der Defekt wurde mithilfe der oben beschriebenen dreidimensionalen, ausschließlich autologen Technik, aufgebaut (Abb. 14–16). Parallel erfolgte eine Augmentation der Kieferhöhle, sodass nach der Einheilung drei Monate später insgesamt drei Implantate eingebracht werden konnten (Abb. 17 und 18). Die Panoramaschichtaufnahme zeigt die Situation im rechten Oberkiefer ein Jahr nach der Versorgung mit einer implantatgetragenen Brücke (Abb. 19).

Zusammenfassung

Augmentative Maßnahmen sind nach wie vor unverzichtbar und ermöglichen in vielen Fällen erst die fachgerechte Wiederherstellung von Form, Funktion und Ästhetik mithilfe implantatgetragener Prothetik. Aufgrund seiner osteogenetischen, osteoinduktiven und osteo-

konduktiven Eigenschaften ist autologer Knochen unverändert als Goldstandard anzusehen. Autologe Knochentransplantationen mit der beschriebenen Technik sind eine bewährte und praktikable Möglichkeit, Knochendefekte vorhersagbar und dauerhaft zu rekonstruieren. Das gilt auch im Rahmen von Revisionen oder zur Vorbereitung von Implantationen nach traumatischem Zahnverlust. ◀

ZWP online
Literaturliste auf www.zwp-online.info/fachgebiete/oralchirurgie

kontakt

Dr. Tobias Terpelle
Fachzahnarzt für Oralchirurgie
Spezialist für Prothetik
Master in Implantology
Klosterstr. 12
48703 Stadtlohn
E-Mail: mail@dr-terpelle.de

Privat-Zahnklinik
Schloss Schellenstein
Leitung Professor Dr. Fouad Khoury, Dr. Joachim Schmidt
Am Schellenstein 1
59939 Olsberg