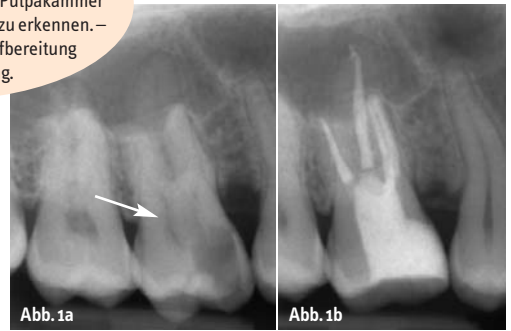


Für den Erfolg der endodontischen Behandlung ist eine systematische Diagnostik von zentraler Bedeutung. Nur so ist es möglich, in einem ersten Schritt zwischen odontogenen und nicht odontogenen Schmerzen zu differenzieren und darauf aufbauend zuverlässig endodontisch bedingte Schmerzen oder pathologische Veränderungen zu diagnostizieren.

Abb. 1a: Im Bereich der Pulpakammer stellt sich eine komplette dentindichte Verschattung dar. Eine Pulpakammer ist im Röntgenbild nicht mehr zu erkennen. – **Abb. 1b:** Der Zahn nach Aufbereitung und Wurzelfüllung.



Endodontische Diagnostik und Behandlungsplanung

Autoren: Dr. Christian Krupp, Dr. Clemens Bargholz

Weisen die diagnostischen Befunde auf eine endodontische Problematik hin, muss geprüft werden, ob der betroffene Zahn behandlungsfähig und darüber hinaus erhaltungswürdig ist.

Diese Entscheidung kann nur im Kontext der Gesamtbehandlung getroffen werden und stellt die Basis für die folgende Behandlungsplanung dar.

Im Folgenden werden zuerst die Grundlagen der endodontischen Diagnostik geschildert und darauf aufbauend wichtige Überlegungen zur Planung endodontischer Erst- und Wiederholungsbehandlungen dargestellt.

Diagnostik

Die Bewertung endodontischer Beschwerden kann für den Behandler eine große Herausforderung darstellen.

Ziel des diagnostischen Prozesses ist die Lokalisation des Schmerzen verursachenden Zahnes, die Abgrenzung endodontischer von nicht endodontischen Ursachen und die Einschätzung der Erhaltungswürdigkeit des Zahnes.

Die endodontische Diagnostik setzt sich aus der allgemeinen und speziellen Anamnese, der Schmerzanamnese des Patienten und der klinischen und Röntgendiagnostik zu-

sammen. Die jeweiligen Einzelbefunde müssen auf Plausibilität und mögliche Widersprüche geprüft werden.

Wie in allen Bereichen der Medizin ist auch die endodontische Diagnostik immer mit einer nicht zu vermeidenden Ungenauigkeit verbunden: beispielsweise ist eine objektive Beurteilung des Pulpagewebes und des apikalen Parodonts nicht möglich. In Einzelfällen kann es notwendig werden, Patienten mit einigem zeitlichen Abstand wiederholt zu untersuchen, um die zu unterschiedlichen Zeitpunkten ermittelten Untersuchungsergebnisse vergleichen zu können und so beurteilen zu können, ob ein bestimmter Prozess gerade begonnen hat, fortschreitet oder stagniert.

Differenzialdiagnostisch müssen darüber hinaus verschiedene odontogene sowie nicht odontogene Erkrankungen berücksichtigt werden, welche eine ähnliche Symptomatik hervorrufen können (z. B. Schmerzen aufgrund craniomandibulärer Dysfunktionen, Neuralgien oder auch psychogene Schmerzen).

Der Diagnostikprozess zur Ermittlung der Ursache der Beschwerden des Patienten lässt sich in die Bereiche Anamnese, klinische Untersuchung, endodontische Untersuchung und Diagnosestellung gliedern. Diese werden in den folgenden Abschnitten genauer dargestellt.

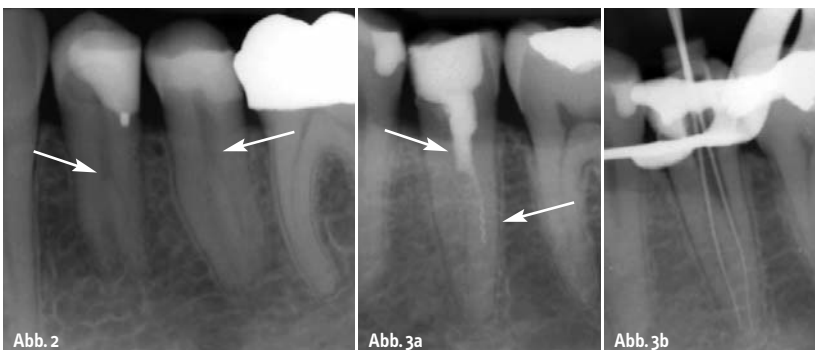

Abb. 2: Primär gut zu verfolgende Kanalstruktur endet abrupt auf halber Wurzelhöhe. Die Wurzel teilt sich hier in mehrere Wurzeln mit separaten Kanalsystemen. – **Abb. 3a:** Zahn 35 zeigt eine unvollständige Wurzelfüllung, welche abrupt auf halber Wurzelhöhe endet. Die Kanalstruktur teilt sich hier in zwei separate Kanalsysteme auf. In dem anbehandelten Kanalsystem ist ein Instrument frakturiert. – **Abb. 3b:** Nach Revision und Fragmententfernung erfolgte eine Röntgenkontrastaufnahme zur Überprüfung der Lage und Beziehung der einzelnen Kanalsysteme.

Septanest. Verschreibungspflichtig.

Zusammensetzung: Arzneilich wirksame Bestandteile: Septanest 1/100.000: 1 ml Injektionslösung enthält 40,000 mg Articainhydrochlorid, 0,018 mg Epinephrinhydrogentartrat (entsprechend 0,010 mg Epinephrin). Septanest 1/200.000: 1 ml Injektionslösung enthält 40,000 mg Articainhydrochlorid, 0,009 mg Epinephrinhydrogentartrat (entsprechend 0,005 mg Epinephrin). Sonstige Bestandteile: Natriummetabisulfit (Ph.Eur.) 0,500 mg (entsprechend 0,335 mg SO₂), Natriumchlorid, Natriumedetat (Ph.Eur.), Natriumhydroxid, Wasser für Injektionszwecke.

Anwendungsgebiete: Infiltrations- und Leitungsanästhesie bei Eingriffen in der Zahnheilkunde, wie: Einzel- und Mehrfachextraktionen, Trepanationen, Apikalresektionen, Zahnfachresektionen, Pulpektomien, Abtragung von Zysten, Eingriffe am Zahnfleisch. **Hinweis:** Dieses Produkt enthält keine Konservierungsstoffe vom Typ PHB-Ester und kann daher Patienten verabreicht werden, von denen bekannt ist, dass sie eine Allergie gegen PHB-Ester oder chemisch ähnliche Substanzen besitzen. **Gegenanzeigen:** Septanest mit Adrenalin darf aufgrund des lokalnästhetischen Wirkstoffes Articain nicht angewendet werden bei: bekannter Allergie oder Überempfindlichkeit gegen Articain und andere Lokalanästhetika vom Säureamid-Typ, schweren Störungen des Reizbildungs- oder Reizleitungssystems am Herzen (z.B. AV-Block II. und III. Grades, ausgeprägte Bradykardie), akuter dekompensierter Herzinsuffizienz (akutes Versagen der Herzleitung), schwerer Hypotonie, gleichzeitiger Behandlung mit MAO-Hemmern oder Betablockern, Kindern unter 4 Jahren, zur intravasalen Injektion (Einspritzen in ein Blutgefäß). Aufgrund des Epinephrin (Adrenalin)-Gehaltes darf Septanest mit Adrenalin auch nicht angewendet werden bei Patienten mit: schwerem oder schlecht eingestelltem Diabetes, paroxysmaler Tachykardie oder hochfrequenter absoluter Arrhythmie, schwerer Hypertonie, Kammerwinkelglaukom, Hyperthyreose, Phäochromozytom, sowie bei Anästhesien im Endbereich des Kapillarkreislaufes. **Warnhinweis:** Das Arzneimittel darf nicht bei Personen mit einer Allergie oder Überempfindlichkeit gegen Sulfit sowie Personen mit schwerem Asthma bronchiale angewendet werden. Bei diesen Personen kann Septanest mit Adrenalin akute allergische Reaktionen mit anaphylaktischen Symptomen wie Bronchialspasmus, auslösen. Das Arzneimittel darf nur mit besonderer Vorsicht angewendet bei: Nieren- und Leberinsuffizienz (im Hinblick auf den Metabolisierungs- und Ausscheidungsmechanismus), Angina pectoris, Arteriosklerose, Störungen der Blutgerinnung. Das Produkt soll in der Schwangerschaft und Stillzeit nur nach strenger Nutzen-Risiko-Abwägung eingesetzt werden, da keine ausreichenden Erfahrungen mit der Anwendung bei Schwangeren vorliegen und nicht bekannt ist, ob die Wirkstoffe in die Muttermilch übergehen. **Nebenwirkungen:** Toxische Reaktionen (durch anomal hohe Konzentration des Lokalanästhetikums im Blut) können entweder sofort durch unbeabsichtigte intravasculäre Injektion oder verzögert durch echte Überdosierung nach Injektion einer zu hohen Menge der Lösung des Anästhetikums auftreten. Unerwünschte verstärkte Wirkungen und toxische Reaktionen können auch durch Injektion in besonders stark durchblutetes Gewebe eintreten. Zu beobachten sind: Zentralnervöse Symptome: Nervosität, Unruhe, Gähnen, Zittern, Angstzustände, Augenzittern, Sprachstörungen, Kopfschmerzen, Übelkeit, Ohrensausen, Schwindel, tonisch-klonische Krämpfe, Bewusstlosigkeit, Koma. Sobald diese Anzeichen auftreten, müssen rasch korrektive Maßnahmen erfolgen, um eine eventuelle Verschlimmerung zu vermeiden. Respiratorische Symptome: erst hohe, dann niedrige Atemfrequenz, die zu einem Atemstillstand führen kann. Kardiovaskuläre Symptome: Senkung der Kontraktionskraft des Herzmuskels, Senkung der Herzleistung und Abfall des Blutdrucks, ventrikuläre Rhythmusstörungen, pektanginöse Beschwerden, Möglichkeit der Ausbildung eines Schocks, Blässe (Cyanose), Kammerflimmern, Herzstillstand. Selten kommt es zu allergischen Reaktionen gegenüber Articain. Besondere Hinweise: Aufgrund des Gehaltes an Sulfit kann es im Einzelfall insbesondere bei Bronchialasthmatikern zu Überempfindlichkeitsreaktionen kommen, die sich als Erbrechen, Durchfall, keuchende Atmung, akuter Asthmaanfall, Bewusstseinsstörung oder Schock äußern können. Bei operativer, zahnärztlicher oder großflächiger Anwendung dieses Arzneimittels muss vom Zahnarzt entschieden werden, ob der Patient aktiv am Straßenverkehr teilnehmen oder Maschinen bedienen darf. **Handelsformen:** Packung mit 50 Zylinderampullen zu 1,7 ml Injektionslösung (Septanest 1/100.000 oder 1/200.000) im Blister.

Pharmazeutischer Unternehmer: Septodont GmbH, 53859 Niederkassel. **Stand:** 07/2006. **Gekürzte Angaben – Vollständige Informationen siehe Fach- bzw. Gebrauchsinformation.**

Der größte Hersteller von Articain-Lokalanästhetika produziert jährlich weltweit 150 Millionen Zylinderampullen* **Septanest®**



Septodont® ist der größte Hersteller von Articain-Lokalanästhetika für den Dentalbereich. Septanest wird in 100% latexfreien Zylinderampullen geliefert.

Zahnärzte in über 150 Ländern wissen, dass sie sich auf die gleichbleibend hohe Qualität von Septodont verlassen können. 150 Millionen verkaufte Septanest Zylinderampullen im vergangenen Jahr sind ein eindeutiger Beweis dafür.

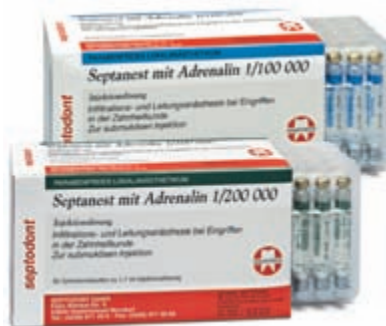Sicherheit und Qualität sind uns wichtig. Septanest wird terminal in der Zylinderampulle sterilisiert und mit latexfreien Gummistopfen in 1,0 ml und in 1,7 ml Zylinderampullen angeboten. Wenn Sie mehr darüber erfahren möchten, warum Septanest das von Zahnärzten bevorzugte Lokalanästhetikum ist, fragen Sie bitte Ihren Septodont Vertreter oder Händler.



Weltmarktführer für dentale Lokalanästhetika

SEPTODONT GmbH, Felix-Wankel-Straße 9, 53859 Niederkassel
Telefon: 0228 - 971 26 -0, Telefax: 0228 - 971 26 66
Internet: www.septodont.de, E-Mail: info@septodont.de

* Septanest® wird in anderen Ländern auch unter den Namen Septocaine® und Articaine verkauft.



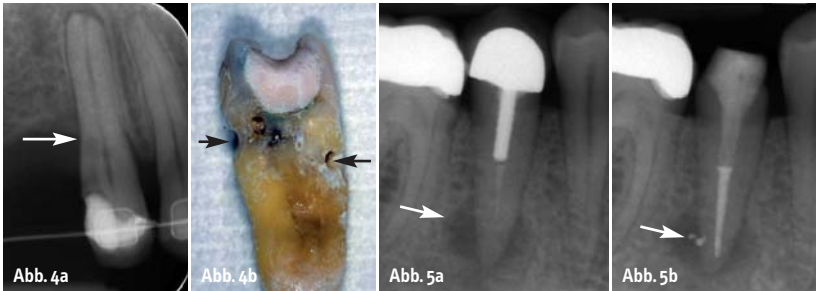


Abb. 4a, b: Zervikale Resorptionen bei Zahn 15 im Rahmen einer orthodontischen Behandlung. – **Abb. 5a:** Zahn 45 mit einer beidseitig der Wurzelspitze lateral orientierten Läsion endodontischen Ursprungs. – **Abb. 5b:** Nach Revision konnten vorhandene Seitenkanäle gereinigt und gefüllt werden. Der ursächliche laterale Kanal ist relativ zentral zur Läsion lokalisiert.

Allgemeine und spezielle Anamnese

An erster Stelle steht die medizinische Anamnese mit Erhebung aller relevanten Erkrankungen und Medikationen. In der anschließenden zahnmedizinischen Anamnese wird die Vorgeschichte der aktuellen Beschwerden erfragt, abgeklärt werden sollten z. B. Schmerzen, Schwellung, Zahnlockerung oder Verfärbung. Weiterführende detaillierte Fragen zu Dauer und Art der Schmerzen (stumpfer, stechender, pochender Schmerz?), Veränderungen (Auslösung und Linderung), Lokalisierbarkeit und Ausstrahlung der Schmerzen können wichtige diagnostische Hinweise geben. Auch sollte erfragt werden, ob der Patient eine Vermutung zur Ursache der Schmerzen hat (z. B. ein Trauma). Zu vermeiden sind in diesem Zusammenhang grundsätzlich Suggestivfragen.

Eine gezielte Schmerzanamnese erlaubt in vielen Fällen bereits eine zuverlässige Verdachtsdiagnose, die Anamnese ist daher für den Behandlungserfolg von zentraler Bedeutung.

Klinische Untersuchung

Ziel der klinischen Untersuchung ist in erster Linie die Abschätzung des Zustandes der Pulpa (gesund, reversible Pulpitis, irreversible Pulpitis, Pulpanekrose, infizierte Pulpa) und des periapikalen Gewebes.

Die extraorale Untersuchung beinhaltet die visuelle Erfassung von Schwellungen, Rötungen, Verletzungen, Asymmetrien, tastbaren Vergrößerungen der Lymphknoten und Hautfisteln.

Der intraorale Befund umfasst die allgemeine zahnärztliche Untersuchung (kariöse Defekte, Füllungen, Zahnlockerungen, Taschentiefen und -sekretion, Furkationsbefall, Schwellungen, Lokalisation des Beschwerden verursachenden Zahnes, Zustand der Mundschleimhäute).

Spezielle endodontische Untersuchung

Die spezielle endodontische Untersuchung setzt sich aus verschiedenen Sensibilitäts- und mechanischen Tests zusammen.

Sensibilitätsprüfung

Über Sensibilitätstests wird die Fähigkeit des Pulpagewebes zur Reizleitung geprüft. Hierbei ist zu beachten, dass dies keine Informationen über die vaskuläre Versorgung der Pulpa liefert. Ein Sensibilitätstest stellt somit keinen Test der Vitalität des Zahnes dar, außerdem erlaubt er nicht die Beurteilung des Ausmaßes der Pulpaerkrankung.

Erscheint bei vorhandenen Restaurationen oder Obliterationen der Pulpakammer das Ergebnis eines Sensibilitätstests fraglich, kann ein Anlegen einer Probekavität (ohne Anästhesie) aufschlussreich sein. In einem solchen Fall sollte vor der endgültigen Eröffnung des Pulpenkavums eine erneute thermische Sensibilitätsprüfung erfolgen.

Allgemein ist zu beachten, dass bei allen Sensibilitätsprüfungen vergleichende Tests an Nachbarzähnen oder am entsprechenden Zahn des anderen Quadranten erfolgen sollten. Prinzipiell besteht die Möglichkeit, eine Sensibilitätsprüfung mit thermischen oder elektrischen Tests durchzuführen. Hierbei ist zu bedenken, dass bei Wärme- oder Kältetests sowohl falsch positive als auch falsch negative Ergebnisse entstehen können.

Perkussionstest

Eine Entzündung des apikalen Parodonts wird über eine erhöhte Klopfempfindlichkeit des betroffenen Zahnes herausgefunden. Eine erhöhte Empfindlichkeit weist auf das Vorhandensein einer apikalen Parodontitis hin. Es ist jedoch zu beachten, dass eine unauffällige Perkussionsempfindlichkeit eine Entzündung nicht ausschließt. Eine marginale Parodonti-

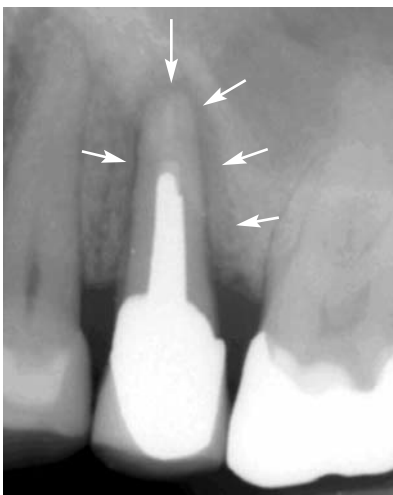

Abb. 6: Zahn 25 mit einem Stiftaufbau. Die Aufhellung ist apikal asymmetrisch ausgeprägt (J-shape).

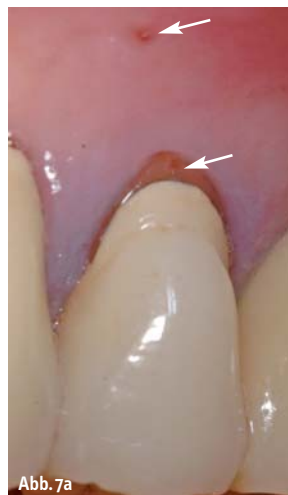

Abb. 7a

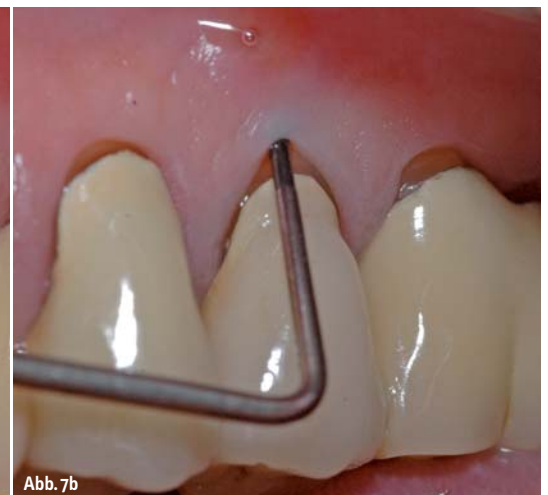

Abb. 7b

Abb. 7a: Bei genauer Inspektion ist klinisch ein Frakturspalt erkennbar. Weiter apikal stellt sich eine Fistelöffnung dar. – **Abb. 7b:** Ein isolierter PA-Einbruch bei ansonsten unauffälligem PA-Befund lässt eine Wurzelfraktur vermuten.

tis wird eher mit horizontalem Klopfschmerz in Verbindung gebracht, die Unterscheidung von einer apikalen Parodontitis kann dennoch schwierig sein. Auch Zahnfrakturen können zu positiven Ergebnissen eines Perkussionstests führen, hier ist häufig der sogenannte „Loslassschmerz“ Leitsymptom.

Palpation

Die Weichgewebe in der apikalen Region werden palpapiert. Apikaler Druckschmerz deutet auf eine apikale Parodontitis hin, auch können so harte und weiche Schwellungen festgestellt werden.

Röntgendiagnostik

Mithilfe der vorangegangenen Befunde wird der betroffene Zahn oder die betroffene Region eingegrenzt, den Abschluss des Diagnostikprozesses bildet die Röntgenuntersuchung. Diese beinhaltet eine Zahnfilmaufnahme in Paralleltechnik mittels eines Filmhalters. Es kann notwendig sein, Röntgenaufnahmen aus verschiedenen Richtungen anzufertigen. Unter Umständen ist es sinnvoll, Röntgenaufnahmen früherer Behandler anzufordern, um die Entwicklung eines Befundes einschätzen zu können. Wichtig ist, dass vor Beginn einer jeden Wurzelkanalbehandlung eine diagnostische Röntgenaufnahme des jeweiligen Zahnes vorliegen muss.

Bei bereits wurzelgefüllten Zähnen sollte eine röntgenologische Beurteilung der bestehenden Wurzelfüllung durchgeführt werden: Wichtig ist die Beurteilung von Homogenität, Vollständigkeit und Wandständigkeit der vorhandenen Wurzelfüllung. Weiterhin muss geprüft werden, ob unbehandelte Kanalsysteme vorhanden sind. Stiftversorgungen müssen beurteilt werden, die Möglichkeit frakturierter Instrumente und Perforationen sollte bedacht werden. Eventuelle Präparationsfehler wie Strip-Perforationen, Stufenbildungen oder Verblockungen, sollten erkannt werden.

Zur Beurteilung apikaler Aufhellungen muss in diesen Fällen stets eine ältere Vergleichsaufnahme herangezogen werden, da nur so eingeschätzt werden kann, ob die apikale Veränderung sich vergrößert oder verkleinert hat. Um eine etwaige Heilungstendenz beurteilen zu können, ist nur die relative Größe zum Ausgangsbefund und nicht die absolute Größe der Veränderung ausschlaggebend.

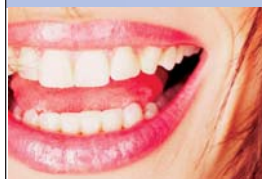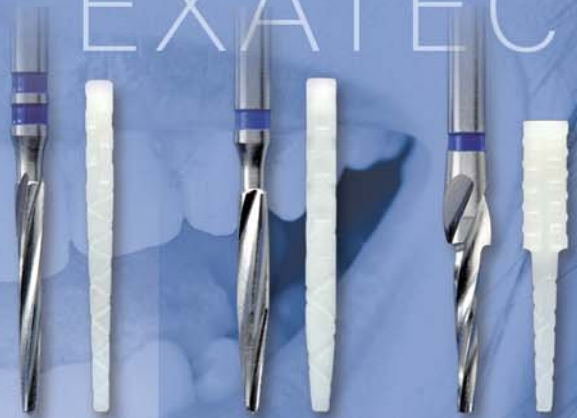Selektive Anästhesie

Führt die Auswertung der Röntgenuntersuchung nicht zur Lokalisation des Schmerzens verursachenden Zahnes, so stellt die selektive Anästhesie eine weitere Methode zur Bestimmung des Schmerz auslösenden Bereiches dar. Von den mesialen Zähnen ausgehend wird Zahn für Zahn über eine intraligamentäre Anästhesie betäubt.

Diagnosestellung

Nach Durchführung der oben beschriebenen Untersuchungen (Anamnese, klinische Untersuchung, speziell endodontische Untersuchung und Röntgendiagnostik) sollte es möglich sein, eine vorläufige Diagnose zu stellen. Dabei muss betont werden, dass Erkrankungen der Pulpa und des periradikulären Gewebes nicht notwendigerweise auch Schmerzen verursachen. Aufbauend auf der Diagnose kann nun die Pla-

CONTEC CYTEC EXATEC



DIE BASIS FÜR EINEN HÖCHST STABILEN WURZELAUFBAU



Bitte Praxisstempel anbringen – Verrechnung über:

INFO-MATERIAL

TEST-SETS je EUR 19,95 (zzgl. MwSt.)

- **Exatec blanco** 
- **Cytec blanco** 
- **Contec blanco** 

Inhalt des Test-Sets: Instrumente + 3 Wurzelstifte. Preis frei Haus.

E. HAHNENKRATT GmbH

DE-75203 Königsbach-Stein | Fon +49 (0)7232/3029-0
Fax +49 (0)7232/3029-99 | info@hahnenkratt.com

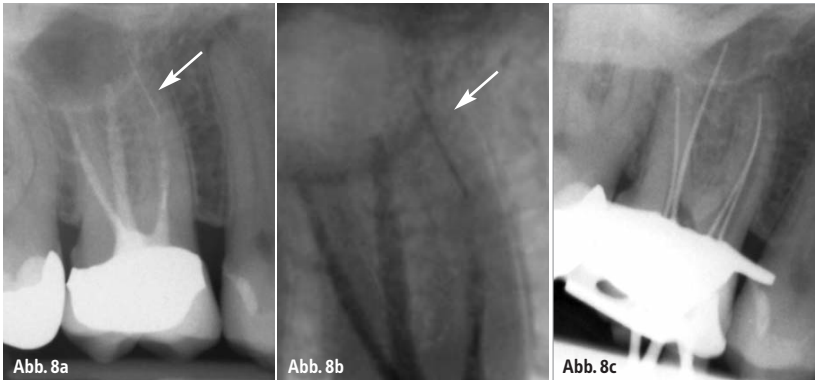


Abb. 8a, b: Zahn 16 zeigt eine unvollständige Wurzelfüllung. In der mesiobukkalen Wurzel ist in der Tiefe ein Instrument frakturiert, welches zum Teil über die Wurzelspitze hinausragt. – **Abb. 8c:** Kontrastaufnahme nach Entfernung des Fragments.

nung der weiteren Behandlung erfolgen. An diesem Punkt der Behandlung ist es wichtig zu bedenken, dass für den Beginn einer Therapie die eindeutige Diagnose eine zwingende Voraussetzung ist.

Behandlungsplanung

Verschiedene Aspekte müssen für die endodontische Behandlungsplanung berücksichtigt werden: Neben den Wünschen des Patienten spielt die Wertigkeit des Zahnes im Rahmen des gesamten Behandlungskonzeptes für den jeweiligen Patienten eine wichtige Rolle. Die endodontische Behandlungsplanung und – wie bereits beschrieben – die präzise endodontische Diagnostik können eine große Herausforderung für den Behandler darstellen.

Wie in allen Bereichen der Zahnmedizin ist auch in der Endodontie die Qualifikation des Behandlers entscheidend für den Therapieerfolg. Es erscheint daher immer sinnvoll, bei komplexeren Fällen die Überweisung an entsprechend spezialisierte Kollegen in Betracht zu ziehen.

Grundlegende Fragen für eine erfolgreiche Behandlungsplanung sind: Unter welchen Bedingungen kann der Zahn endodontisch behandelt werden? Kann eine Infektionskontrolle während der gesamten Behandlung sichergestellt werden? (Ist eine Isolierung mit Kofferdam möglich? Ist ausreichend Hartsubstanz vorhanden? Oder muss im Vorfeld eine chirurgische Kronenverlängerung durchgeführt werden?) Welche Behandlungsschritte sind zur Wiederherstellung der Funktion notwendig? Ebenso sollte im Vorfeld der absehbare Behandlungsaufwand der endodontischen Therapie im Vergleich zu alternativen Therapien – wie z.B. Implantation – abgewogen werden.

Da ein endodontischer Erhaltungsversuch selbst bei ungünstiger Prognose in der Regel nicht zu einer Verschlechterung der Situation führt, erscheint es sinnvoll, ihn in jedem Fall in Betracht zu ziehen.

Im Folgenden werden einige häufige klinische und röntgenologische Befunde und ihre Bedeutung für die weitere endodontische Behandlungsplanung dargestellt.

Pulpakammer

Vor der endodontischen Erstbehandlung muss anhand der Röntgenaufnahme die Pulpakammer beurteilt werden: Ist eine Pulpakammer erkennbar, oder liegt eine Obliteration vor? Sind dentindichte Verschattungen sichtbar, so ist dies als Hinweis auf Dentikel zu bewerten (Abb. 1a und 1b). Als Vergleich können Nachbarzähne herangezogen werden. Ebenfalls muss geprüft werden, ob die Abgrenzung des Pulpakammerbodens und -daches möglich ist und die Distanz zum Pulpakammerboden ab-

geschätzt werden kann. Bei Frontzähnen ohne röntgenologisch erkennbare Pulpakammer sollte stets an ein früheres Trauma gedacht werden.

Behandlungsplanung

Bei Verdacht auf Dentikel oder eine obliterierte Pulpakammer muss bei der Präparation der Zugangskavität und der Kanalarstellung die Lage des Pulpakammerbodens berücksichtigt werden. Da der Pulpakammerboden oft sehr dünn ist, liegt bei solchen Zähnen eine erhöhte Perforationsgefahr vor. Um dem vorzubeugen, kann zur besseren Darstellung obliterierter Kanalstrukturen ein Anfärben mit Kariesdetektor hilfreich sein.

Kanalstruktur

Der Kanalverlauf sollte röntgenologisch beurteilt werden: Ergeben sich abrupte Änderungen, kann dies ein Hinweis auf eine Aufteilung in mehrere Kanalsysteme sein (Abb. 2). Insbesondere bei Prämolaren muss an diese Möglichkeit mehrerer Wurzeln bzw. Kanäle gedacht werden. Weiterhin sollte beurteilt werden, ob die Kanalstruktur in Mitte der Wurzelkontur oder seitlich verlagert verläuft. Eine seitliche Verlagerung deutet auf das Vorhandensein mehrerer Hauptkanäle hin. Ist eine Doppelkontur erkennbar, so ist dies ein Hinweis auf mehrere Wurzeln. Klinisch kann ein solcher Verdacht durch eine Sondierung erhärtet werden.

Behandlungsplanung

Besteht der Verdacht auf eine Aufteilung des Kanalsystems oder das Vorhandensein mehre-

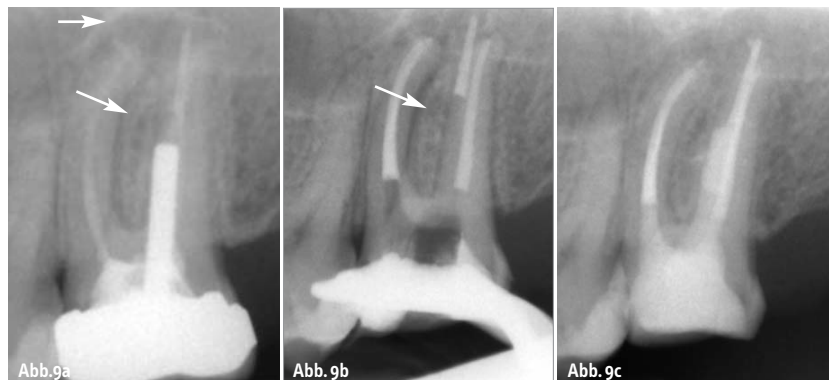


Abb. 9a: Zahn 27 mit nicht achsengerechter Stiftinsertion, Verdacht auf Perforation und lateraler und apikaler Aufhellung. Unvollständige, inhomogene Wurzelfüllung. – **Abb. 9b:** Nach Stiftentfernung und Revision der Wurzelfüllung Diagnose einer Perforation in der palatinalen Wurzel als Ursache für die laterale Aufhellung. Der apikale Teil der Wurzelfüllung wurde eingebracht. Die Perforation wurde im Anschluss mit MTA (Mineral Trioxide Aggregate) verschlossen. – **Abb. 9c:** Kontrollbild nach sechs Monaten.

rer Wurzeln, muss dies bei der Zugangskavität durch eine ausreichend große Präparation berücksichtigt werden. So können alle möglichen Lokalisationen für die Kanalzugänge dargestellt werden. Im Verlauf der Behandlung kann durch Röntgenkontrastaufnahmen mit Instrumenten die Lage und Beziehung der einzelnen Kanäle überprüft werden (Abb. 3b).

Resorptionen

Weist das Röntgenbild Aufhellungen im Wurzelbereich auf, besteht der Verdacht auf eine Resorption. Liegt die Aufhellung im Zentrum der Wurzel und ist regelmäßig geformt, ist dies ein Hinweis auf eine interne Resorption. Unregelmäßige Konturen und Projektionen an jede Stelle der Wurzel sind bei externen Resorptionen zu finden. Bei Aufhellungen im Zahnhalsbereich kann eine zervikale Resorption vorliegen (Abb. 4). Klinisch weisen solche Zähne häufig eine rötliche Verfärbung der Zahnkrone auf (Pink Spot). Lokalisierte Einbrüche der Sondierungstiefe können zusätzliche klinische Hinweise auf eine Wurzelresorption geben. Zur Absicherung der Diagnose sollte die Lokalisation der Resorption über exzentrische Röntgenaufnahmen erfolgen.

Behandlungsplanung

Voraussetzung für den Zahnerhalt ist der Verschluss einer resorptionsbedingten Perforation mit MTA (Mineral Trioxide Aggregate) oder Glasionomermementen. Es wird hierzu eine Ätzung des Resorptionsgewebes mit 90%iger Trichloressigsäure empfohlen.

Hinsichtlich der Behandlungsprognose gilt, dass die Perforation der Wurzeloberfläche eine erhebliche Verschlechterung der Prognose darstellt. Dies trifft besonders für Fälle zu, in denen nach dem Therapieversuch (Perforationsverschluss) über den Parodontalspalt eine Reinfektion stattfinden kann.

Läsionen endodontischen Ursprungs (lesions of endodontic origin = LEO)

Bei der eingehenden Röntgendiagnostik wird die Position und Ausdehnung einer Aufhellung in Relation zur Wurzelspitze beurteilt. Zu beachten ist, dass apikale und laterale Aufhellungen generell an der Stelle lokalisiert sind, an der sich ein Foramen in der Wurzel befindet. Stellt sich im Röntgenbild eine apikale Aufhellung lateral verlagert dar, so muss also mit einem entsprechenden Foramen gerechnet werden (Abb. 5a und 5b).

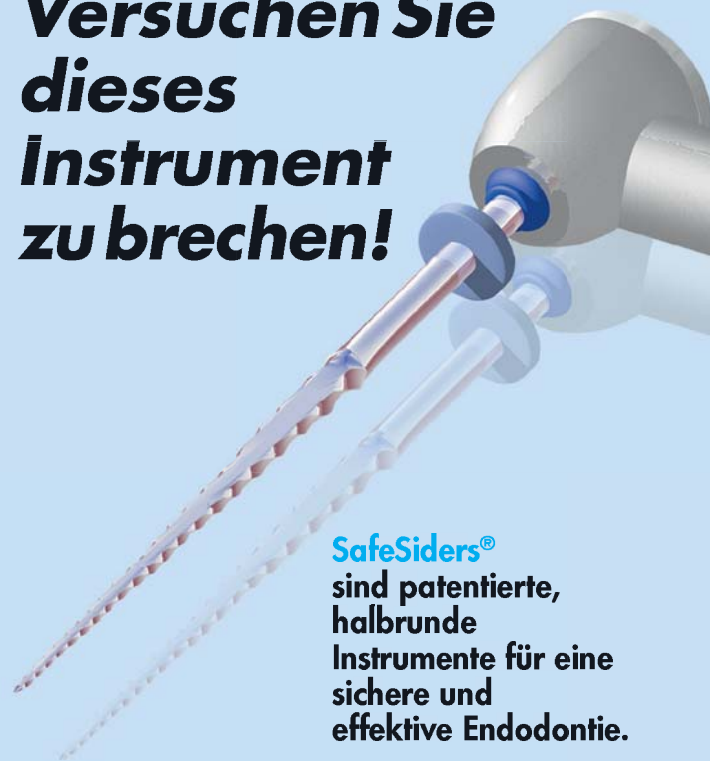Behandlungsplanung

Zur Reinigung von eventuell vorhandenen Seitenkanälen sollte eine besonders sorgfältige und intensive chemische Reinigung des Kanalsystems durchgeführt werden.

Wurzelfrakturen

Unschärfe und unklar begrenzte Aufhellungen im Röntgenbild deuten auf eine Fraktur der Wurzel hin. Typisch sind sogenannte asymmetrische J-shape-Aufhellungen (Abb. 6), welche sich um die Wurzelspitze verlagert darstellen. Sind die radiologischen Befunde nicht eindeutig, ist eine klinische Absicherung der Befunde von besonderer Bedeutung.

Versuchen Sie dieses Instrument zu brechen!



SafeSiders® sind patentierte, halbrunde Instrumente für eine sichere und effektive Endodontie.

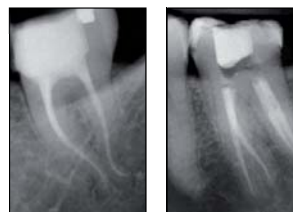

Vorteile, die überzeugen!

Das System – sicheres, ermüdungsfreies Aufbereiten des Wurzelkanals innerhalb kürzester Zeit.

Die **SafeSiders® Instrumente** – haben nur 16 Schneiden. Das heißt geringerer Widerstand, weniger Instrumentenverwindungen und mehr Sicherheit vor Instrumentenbrüchen.

Der Zeitvorteil – einfache, schnell erlernbare Technik. Die maschinell-alternierende Bewegung reduziert die Behandlungszeit.



SafeSider® Instrumente und Endo-Express® Winkelstück
– sicher – zeitsparend – effizient –
einfach erlernbar –



LOSER & CO
öfter mal was Gutes...



LOSER & CO GMBH • VERTRIEB VON DENTALPRODUKTEN
BENZSTRASSE 1c, D - 51381 LEVERKUSEN
TELEFON: 021 71 / 70 66 70, FAX: 021 71 / 70 66 66
www.loser.de • email: info@loser.de

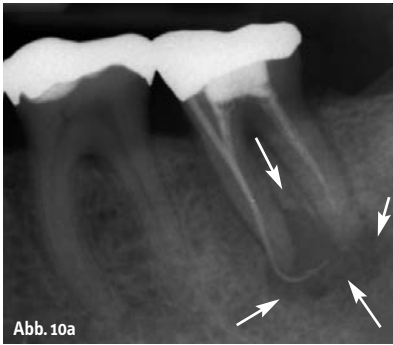


Abb. 10a

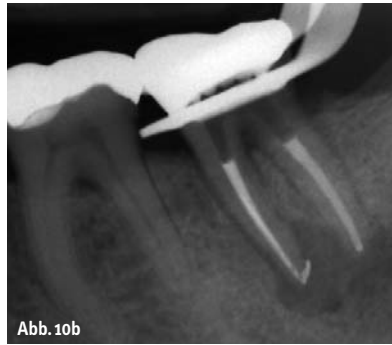

Abb. 10b

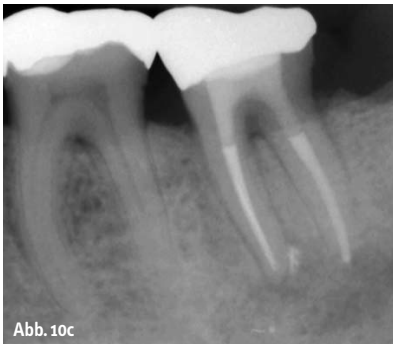

Abb. 10c

Abb. 10a: In der diagnostischen Röntgenaufnahme ist die unvollständige Füllung der Wurzelkanalhohlräume zu erkennen. Als Folge dessen stellt sich eine ausgedehnte periradikuläre Läsion an beiden Wurzeln dar. Aufgrund der sichtbaren Wurzelfüllungen ist nicht mit Stufen in den Kanälen zu rechnen. – **Abb. 10b:** Röntgenkontrolle nach Revision und Obturation beider Wurzeln. – **Abb. 10c:** Röntgenkontrolle nach neun Monaten. Es ist eine deutliche Verbesserung der periradikulären Situation zu erkennen.

Der klassische klinische Befund ist der „Loslassschmerz“: Stechende Schmerzen nach plötzlichem Lösen der Spannung (z. B. nach kräftigem Aufbeißen auf eine Watterolle) sind ein deutlicher Hinweis auf Zahn-/Wurzelfrakturen.

Bei Verdacht auf Wurzelfraktur sollte ein sorgfältiges Sondieren des PA-Sulkus in ½-Millimeter-Schritten durchgeführt werden, um auch begrenzte Einbrüche feststellen zu können (Abb. 7).

Behandlungsplanung

Die Therapie wurzelfrakturerter Zähne ist die Exzision.

Instrumentenfrakturen

Fragmente von Instrumenten sind im Rahmen der Röntgendiagnostik in der Regel gut zu erkennen (Abb. 8a und b). Leicht übersehen werden können jedoch kleine, in die Wurzelfüllung eingebettete Fragmente. Im Bereich der Wurzelfüllung muss daher gezielt nach kleinen, scharf begrenzten Verschattungen gesucht werden. Bei unklarer Befundung sollten exzentrische Aufnahmen angefertigt werden.

Behandlungsplanung

Die Entfernung von Fragmenten ist mit genügender Erfahrung und unter optimaler Sicht mithilfe des Operationsmikroskops nahezu immer möglich (Abb. 8c).

Eine Fragmententfernung von weit apikal frakturierten Instrumenten kann mit einem starken Verlust an Zahnschicht verbunden sein. Die Entscheidung für oder gegen eine Entfernung orientiert sich daher an dem zu erwartenden Substanzverlust. Zusätzlich muss das Risiko einer iatrogenen Perforation beachtet werden.

Stiftversorgungen

Bei Revisionsbehandlungen wird häufig die Entfernung eines Stiftes notwendig. Zeigen sich im Röntgenbild laterale Aufhellungen im Stiftbereich, besteht der Verdacht einer Perforation. Die Beurteilung von Perforationen ist besonders bei Oberkiefermolaren sehr schwierig, da in diesen Fällen eine eventuelle Perforation in der Trifurkation oder der palatinalen Wurzel durch die Wurzelkontur überlagert wird (Abb. 9a).

Behandlungsplanung

Zunächst sollte das Risiko einer Fraktur der durch den Stift geschwächten Wurzel abgeschätzt werden und der Nutzen des Erhalts des Zahnes geprüft werden.

Wurzelstifte lassen sich mit modernen Behandlungstechniken in der Regel gut entfernen, die Prognose ist daher meist positiv zu beurteilen (Abb. 9b–c).

Revisionen

Wie bereits oben beschrieben (Abschnitt Röntgendiagnostik), sollte die vorhandene Wurzelfüllung genau geprüft werden: Liegt die Wurzelfüllung im Zentrum der Wurzel oder ist sie seitlich verlagert dargestellt? Gibt es ein unbehandeltes Kanalsystem? Liegt eventuell die Wurzelfüllung durch eine „Via falsa“ außerhalb der Zahnwurzel? Zeigen sich im Röntgenbild abrupt endende und nicht entsprechend des Kanals verlaufende Füllungen, deutet dies auf eine Verblockung oder Stufen im Kanalverlauf hin.

Behandlungsplanung

Die größte Herausforderung bei der Planung einer Revisionsbehandlung ist die richtige Beurteilung möglicher Stufen und apikaler Verblockungen, da deren Behandlung zeitlich und prognostisch äußerst schwer kalkulierbar ist.

Schlussfolgerung

Es wird deutlich, dass die endodontische Diagnostik und Behandlungsplanung ein komplexer Prozess ist, in dessen Verlauf zahlreiche Faktoren berücksichtigt werden müssen, um die für den Patienten bestmögliche Versorgung sicherstellen zu können.

Für die Entscheidungsfindung spielen häufig neben der endodontischen Problematik auch parodontale, restaurative und chirurgische Aspekte eine entscheidende Rolle.

Generell sollte der Behandler berücksichtigen, dass eine endodontische Behandlung zumeist die am wenigsten invasive Therapiemöglichkeit darstellt. Alternative Behandlungsmaßnahmen stehen im Falle eines endodontischen Misserfolges weiterhin offen. ◀

Als weiterführende Literatur wird empfohlen: Praxisleitfaden Endodontie. Bargholz C., Hör D., Zirkel C. (Hrsg.). Elsevier, 2006.

autoren

Dr. Christian Krupp
Dr. Clemens Bargholz
Praxis Dr. Bargholz & Partner
Mittelweg 141
20148 Hamburg
Tel.: 0 40/41 49 59 46
E-Mail: praxis@endodontie.de



BEWÄHRTES REINIGUNGSKONZENTRAT

- Der ideale Helfer für die tägliche Reinigung von Abformlöffeln und Instrumenten
- Löst zuverlässig Reste von Alginaten, Glas Ionomer-, Carboxylat-, Phosphat- und Zinkoxid-Eugenol-Zementen
- Biologisch abbaubar und materialschonend

Überzeugen Sie sich von der hervorragenden Wirkung und fordern Sie jetzt Ihr Gratismuster an!

**JETZT
MIT NEUER
REZEPTUR!**



Traypurol