

Das Verfahren der navigierten Implantation hat sich mittlerweile in der implantologischen Praxis etabliert. Eine Anzahl von Indikationen werden für den Einsatz von schablonengeführten Implantatinsertionen genannt. So werden bei komplexen anatomischen Gegebenheiten und bei minimalinvasiven Eingriffen navigierte Verfahren empfohlen. Auch zur Optimierung von Implantationen in ästhetisch heiklen Fällen wird eine präimplantologische Diagnostik und Umsetzung der Planung mit computerassistierten Methoden empfohlen (Hämmerle CHF et al.: Konsensuserklärung und klinische Empfehlungen zur computergestützten zahnärztlichen Implantologie. *Implantologie* 2010; 18: S. 2–12).

Navigiertes Implantieren – Probleme erkennen – Probleme vermeiden

Autor: Dr. Sigmar Schnutenhaus

Als für die Praxis sinnvolle Verfahren haben sich statische schablonengeführte Eingriffe bewährt. Im Gegensatz zu dynamischen Verfahren, bei denen die virtuelle Implantatposition direkt von CT-Daten reproduziert und mit der Position des Bohrers korreliert wird, wodurch Änderungen im Eingriff möglich sind, werden bei statischen Verfahren die abgeschlossenen Planungen nur noch in der Operation umgesetzt.

Dies bedeutet, dass die vollständige Planung nach den Richtlinien einer prothetisch orientierten Planung, gemeinsam von Zahnarzt und Zahntechniker abgeschlossen ist und das Ergebnis in eine Bohrschablone übertragen wurde. Nach Herstellung der Implantatbohrschablone sind Änderungen der Implantatposition und der Implantatdimension in Bezug auf Länge und Durchmesser des Implantates nicht mehr möglich. Damit werden an die Bohrschablone hohe Anforderungen gestellt, da ein technisches Versagen der Schablone

oder gar Planungsfehler zu einem Abbruch der Operation führen können oder im schlimmsten Fall auch zu schwerwiegenden

Komplikationen, wie gravierende Positionsabweichungen der Implantate. Solche fehlpositionierten Implantate können zu Verletzungen

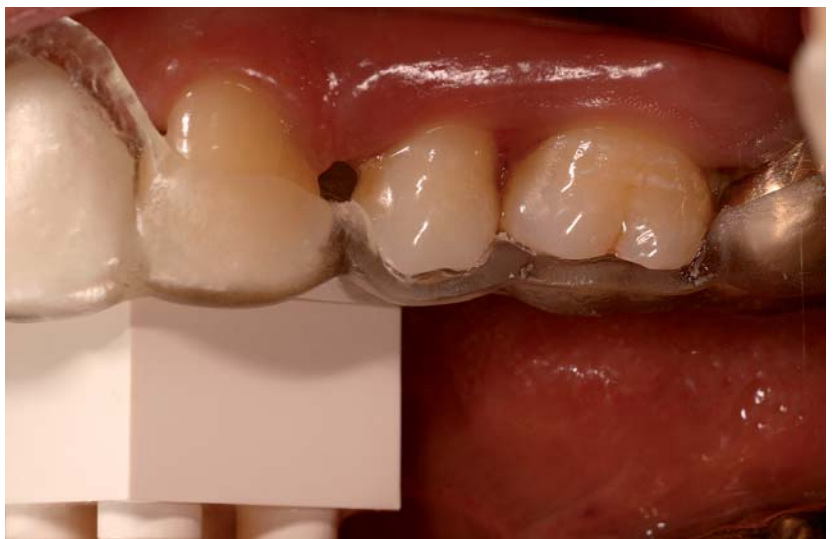
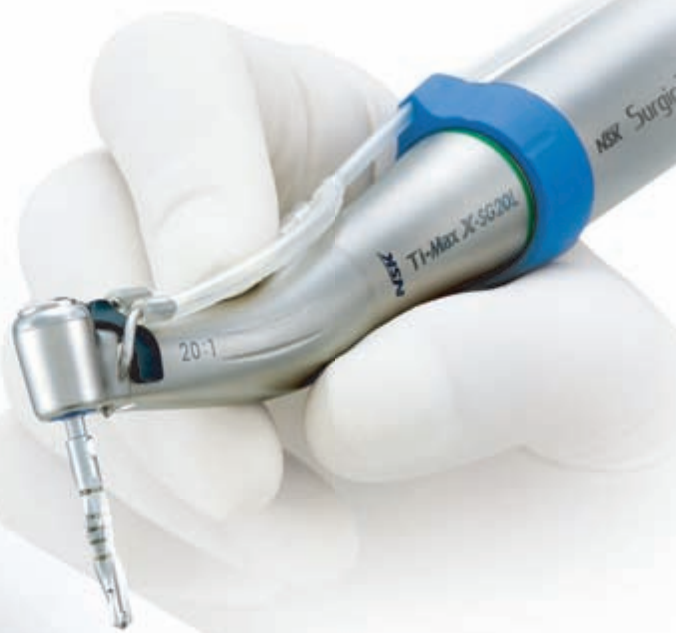
Abb. 1: Eindeutige Schablonenposition.

NSK



Surgic Pro

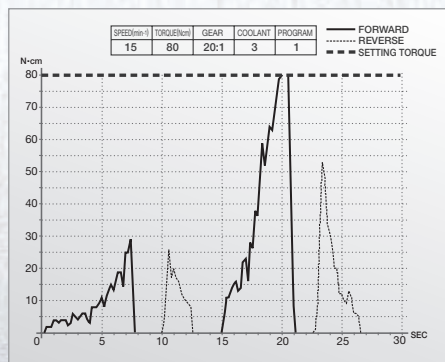
Die erste Wahl für Profis

Leistung, Sicherheit & Präzision. Keine Kompromisse.

Mit dem Surgic pro stellt NSK schon die fünfte Generation chirurgischer Mikromotor-Systeme vor. Seit Anbeginn der dentalen Implantologie entwickelt NSK seine Chirurgiegeräte konsequent weiter, um den stets steigenden Anforderungen seitens der professionellen Anwender gerecht zu werden.

Surgic Pro – entwickelt und hergestellt ohne jegliche Kompromisse in puncto Zuverlässigkeit, Lebensdauer, Drehmomentgenauigkeit und Kraft. Ein unentbehrlicher Partner und Garant für optimale Ergebnisse.

- Kraftvolles Drehmoment (bis zu 80 Ncm)
- Breites Drehzahlspektrum
- Der kleinste und leichteste Mikromotor für die Chirurgie
- LED-Beleuchtung (32.000 LUX)
- Herausragende Lebensdauer und Zuverlässigkeit
- Mikromotor autoklavierbar und thermodesinfizierbar
- Optional: Datenspeicherung und -output (USB) zur Dokumentation (Surgic Pro+)



Surgic Pro+ Datenoutput:
Als Bitmap- oder csv-Datei.
Keine weitere Software erforderlich.

- | | | |
|-------------------|---|------------|
| Licht | MODELL: Surgic Pro+ (USB Data)
REF: Y1001932 | € 4.555,-* |
| Licht | MODELL: Surgic Pro optic
REF: Y1001933 | € 4.200,-* |
| Ohne Licht | MODELL: Surgic Pro non-optic
REF: Y1001934 | € 3.200,-* |

*Alle Preise zzgl. MwSt.



gen von relevanten anatomischen Strukturen führen, wie des Unterkiefernerven oder zu prothetisch schwierig versorgbaren Implantaten, was ja gerade mit diesem Verfahren vermieden werden sollte.

Fixierung der Schablone

Für die Reproduzierbarkeit der dreidimensionalen Röntgenaufnahme bezüglich der Position der Bohrschablone ist eine eindeutige Fixierung der Schablone notwendig. Die Position der Schablone muss sowohl während der DVT-Aufnahme als auch während des implantatchirurgischen Eingriffes ohne Abweichung wiederholbar gefunden werden können. Bei einer zum Teil zahngestützten Schablone ist dies bei einer sorgfältigen Abdrucknahme, Modellherstellung und schließlich Schablonenherstellung einfach lösbar. Zur Kontrolle der Passung während aller Schritte, Röntgen und Chirurgie, ist eine Fensterung der Schablone an ausgewählten, gut einsehbaren Stellen sinnvoll (Abb. 1). Diese vom Zahntechniker scharf geschnittenen Fenster sind sinnvollerweise, wenn es die Situation erlaubt, an zwei kontralateralen Positionen anzulegen, um eine Kippung der Schablone auszuschließen, was bei einem einseitigen Fenster nicht immer eindeutig möglich ist (Abb. 2).

Schwieriger gestaltet sich die Situation im zahnlosen Kiefer. Bei stark atrophierten Kieferkämmen ist eine reproduzierbare Position der Röntgen- bzw. späteren Bohrschablone

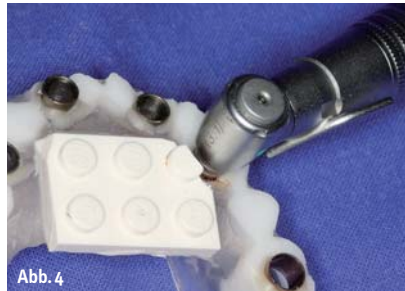

Abb. 4

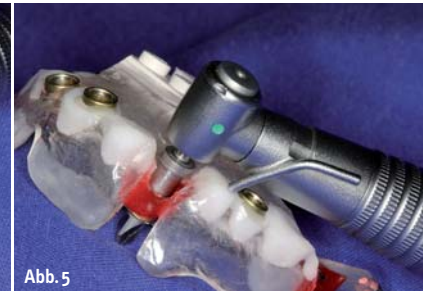

Abb. 5

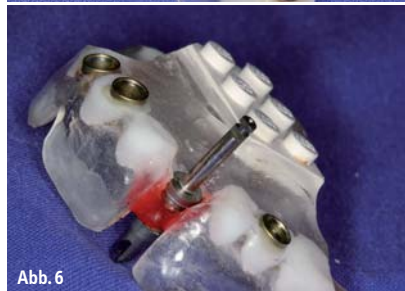


Abb. 6

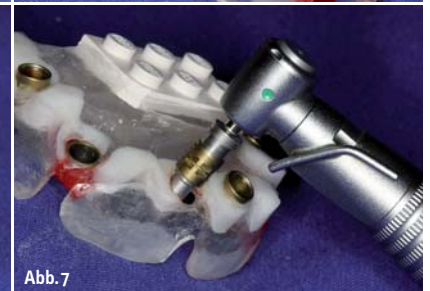

Abb. 7

Abb. 4: Zugänglichkeit des chirurgischen Instrumentariums prüfen. – **Abb. 5:** Großzügiges Freischleifen der Bohrschablone. – **Abb. 6:** Der Bohrer muss einfach einbringbar sein. – **Abb. 7:** Das Lösen der Grundhülse führt zum Abbruch der Operation.

ohne Hilfsstrukturen oft nicht möglich. Aber auch bei einer scheinbar sicheren Position bei noch ausgeprägten Kieferkämmen ist die Duktilität der Schleimhaut zu beachten. Die sichere Position in der horizontalen und vertikalen Ebene ist in Abhängigkeit der Schleimhautdicke und des bindegeweblichen Aufbaus kaum zu verifizieren. Bei einer entsprechenden Dicke der Mukosa kann die Position in der Höhe deutlich abhängen vom Anpressdruck der Bohrschablone. Eine intraoperative sagittale Fixation der Scha-

blone mit Schrauben im Knochen kann zwar eine stabile Lagerung der Schablone während der Operation gewährleisten, nicht aber eine Kontrolle, ob die Schablone in derselben Position ist wie bei der Messaufnahme. Dieses Problem kann nur umgangen werden, wenn temporäre Hilfsimplantate gesetzt werden, die eine sichere, eindeutige und vor-

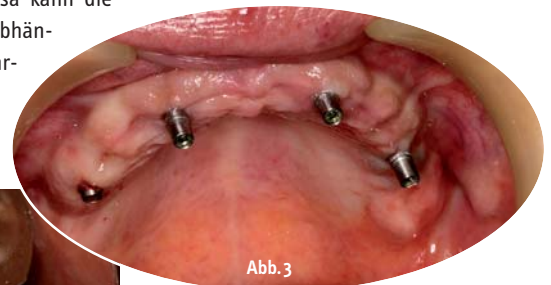


Abb. 3

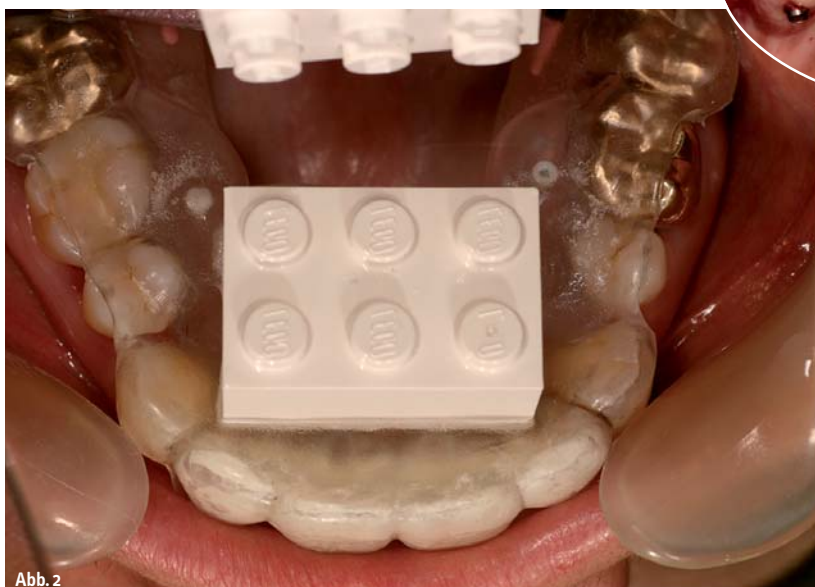

Abb. 2

Abb. 2: Kontralaterale Kontrolle schützt vor Kippungen. – **Abb. 3:** Einsatz von temporären Implantaten im zahnlosen Kiefer.

allem auch reproduzierbare Positionierung der Röntgen- und Bohrschablone gewährleisten. Die Anzahl der Hilfsimplantate ist so zu wählen, dass eine möglichst geringe Menge zur Vermeidung von Translokationen der Schablone gesetzt wird, da jedes Hilfsimplantat die Planung der definitiven Implantate einschränkt. So sind auch schon bei der Insertion der temporären Implantate die angedachten Positionen der definitiven Implantate zu beachten (Abb. 3).

Gestaltung der Bohrschablone

Bei der Umarbeitung der Röntgenmessschablone in eine Bohrschablone sind vom Zahn-techniker verschiedene Details zu beachten. Die Schablone muss so gestaltet sein, dass ein ungestörtes Arbeiten bei dem operativen Eingriff möglich ist. Dies bedeutet, dass die Zugänglichkeit der Bohrhülsen für das chirurgische Winkelstück einfach gewährleistet sein sollte. Dazu ist gegebenenfalls die Schablone großzügig auszuschleifen (Abb. 4–6). Es gibt kaum eine unangenehmere Situation, wenn durch Missachtung dieser Problematik eine Operation unterbrochen und die Schablone intraoperativ abgeändert werden muss. So ist im Vorfeld eine gemeinsame Planung auch des Designs der Schablone vom Zahn-techniker und Zahnarzt sinnvoll. Weitere Aspekte des Designs der Schablone sollten hierbei besprochen werden, wie zum Beispiel die Extension der Schablone und die Frage, ob der bei manchen Systemen benötigte Legosteine nach Fertigstellung der Schablone belassen werden sollte. Gerade bei Patienten mit erhöhtem Würgereiz empfiehlt es sich, die Schablone distal und oral möglichst großzügig zu kürzen. Wir belassen gerne den Legosteine, da er eine hervorragende Grifffläche zur manuellen Fixation der Schablone bietet. Im Unterkiefer engt er jedoch nicht unmaßgeblich den Zungenraum ein, was von manchen Patienten als sehr störend empfunden wird. Ein ganz besonderes Augenmerk hat der Zahn-techniker auf die stabile Fixation der Bohrhül-

sen in der Kunststoffschablone zu richten. Kommt es während der Operation zum Lösen der Hülse, ist die Operation zumindest für diese Implantatposition abzubrechen (Abb. 7). Eine freihändige Reposition der Hülse bürdet die Gefahr, dass sowohl die Höhe der Hülse als auch die Achsrichtung ungenau getroffen wird und damit eine erhebliche Abweichung der Implantatposition erfolgen kann.

Chirurgische Komplikationen

Abhängig vom verwendeten Navigationssystem und des Implantatsystems kann eine Positionierung der Schablone aufgrund der Schleimhautdicke Probleme bereiten. Wie in dem hier vorgestellten Beispiel (Abb. 8) beträgt der fest eingestellte Abstand zwischen unterem Hülsenrand und Knochenniveau 4 mm. Sollte nun die Schleimhaut eine dickere Schicht als 4 mm aufweisen, so würde das Implantat zu hoch, also unabsichtlich suprakrestal gesetzt werden. Dieses Problem kann man eventuell durch ein Austricksen des Ablaufes während der Planung in den Griffen bekommen. So kann beispielsweise der Abstand der Hülse zwischen Knochen und unterem Hülsenrand um 2 mm erhöht werden und dann eine Bohrersequenz mit 2 mm längeren Implantatbohrern als die eigentlich gewünschte Implantatlänge benutzt werden. Dieses Verfahren widerspricht jedoch der Einfachheit des systematischen Ablaufes und muss mit erhöhter Aufmerksamkeit und auch Dokumentation begleitet werden. Weitere Probleme

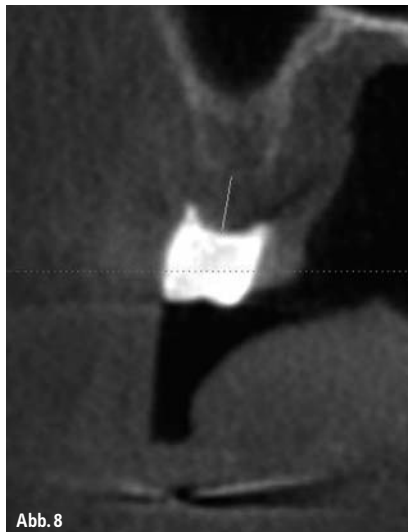


Abb. 8

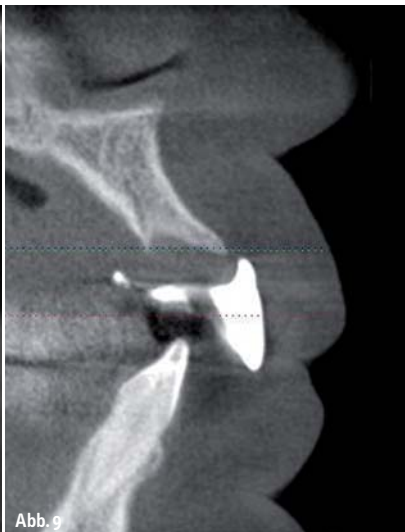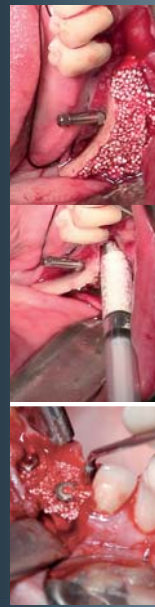


Abb. 9

Abb. 8: Die Schleimhautdicke ist bei der Planung zu beachten. – **Abb. 9:** Die Form des Kieferkammes macht einen minimalinvasiven Zugang unmöglich.

sticky granules
bionic

easy-graft® CRYSTAL



ANZEIGE

- Biphasisches Knochenaufbau-Composit, 60 % HA/40 % β -TCP, PLGA ummantelt
- 100 % synthetisch
 - Beschleunigte Osteokonduktion
 - Nachhaltiger Volumenhalt
- Pastös aus der Spritze
Im Defekt gut modellierbar
In-situ «steinhart»



easy-graft®
CRYSTAL

Genial einfaches Handling
beschleunigte Osteokonduktion
nachhaltige Volumenstabilität

Testapplikation kostenfrei
im Internet bestellen!

Vertrieb Deutschland:

Hager & Meisinger GmbH
41468 Neuss, Tel. 02131 20120
www.meisinger.de

Nemris GmbH & Co. KG
93453 Neukirchen, Tel. 09947 90 418 0
www.nemris.de

Paropharm GmbH
78224 Singen, Tel. 0180 13 73 368
www.paropharm.de

Herstellerin:

DS
DENTAL Degradable Solutions AG
CH-8952 Schlieren/Zürich
www.easy-graft.com

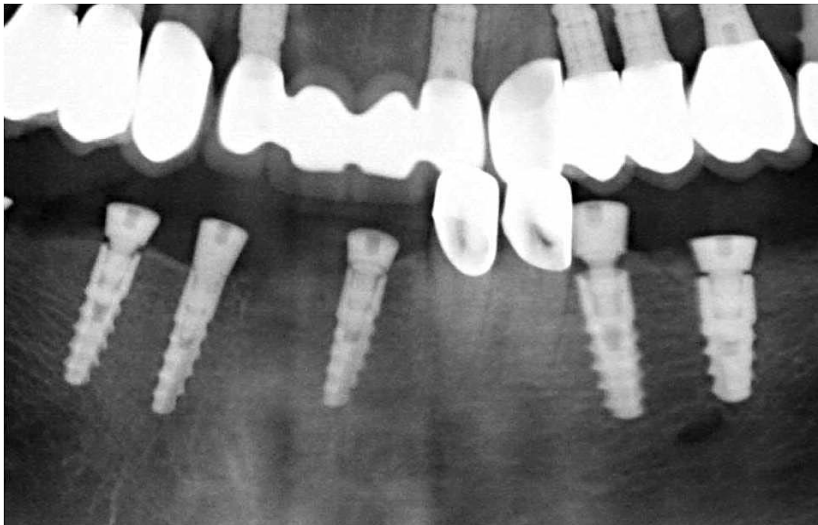

Abb. 10: Falsch gewählte Gingivaformer führen zu einem Spalt.

können durch die Situation des Knochens entstehen. So kann zum Beispiel begleitend zur Implantateinbringung eine Osteoplastik notwendig werden. Ein minimalinvasives Vorgehen mittels Stanzung ist dann nicht mehr möglich (Abb.9). Das Gleiche gilt bei notwendigen zusätzlichen augmentativen Maßnahmen, wenn diese überhaupt in einem einzeitigen Verfahren mit der schablonengeführten Implantation kombinierbar sind. Beim minimalinvasiven Vorgehen erfolgt die Einheilung der Implantate transgingival. Bei der Auswahl der Gingivaformer ist zu beachten, dass hier zylindrische Gingivaformer zu verwenden sind. Bei konischen Formern, die

wir üblicherweise verwenden, ist schon bei einer leicht subkrestalen Lage des Implantates kein Schluss zwischen Implantat und Gingivaformer (Abb.10) möglich. Hier entsteht die Gefahr, dass Knochen über die Implantatschulter hinauswächst und ein späteres Einbringen des Aufbaus damit erschwert wird. Ein weiteres Problem entsteht, wenn bei der Insertion des geplanten Implantates keine primäre Stabilität erreichbar ist. Bei einem konventionellen Vorgehen lässt sich dieser Umstand leicht lösen, indem man ein Implantat mit einem größeren Durchmesser einbringt und zumeist damit die ausreichende Stabilität erhält. Die Auswahl der Hülse ist jedoch auf einen Implantatdurchmesser festgelegt worden und lässt keinen Spielraum offen. Hier kann entweder nur prima vista nach Abnahme der Schablone die Implantatinsertion erfolgen, was jedoch keinerlei Höhenkontrolle zulässt, oder die Implantation muss abgebrochen werden.

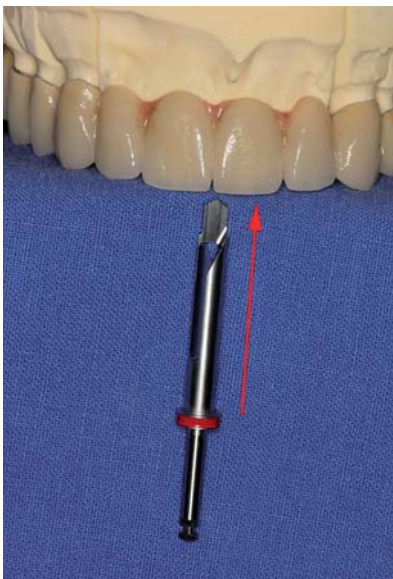


Abb. 11: Die Länge der Bohrer als patientenspezifische Kontraindikation.

Patientenselektion

Im Vorfeld der Planung sollte sorgfältig geprüft werden, ob überhaupt ein schablonengeführtes Verfahren möglich ist. Ein absoluter Ausschlussgrund stellt eine eingeschränkte Mundöffnung dar. Das Volumen der Schablone zuzüglich der deutlich längeren Bohrer (Abb. 11) im Vergleich zu konventionellen Implantatbohrern ist für manche Patienten eine nicht lösbare Herausforderung. So sollte man dies im Vorfeld testen und auch den Patienten abschätzen, ob er eine längere Zeit eine for-

cierte Mundöffnung durchhalten kann. Das Verwerfen einer abgeschlossenen navigierten Planung und der fertig hergestellten Schablone bedeutet für den Zahnarzt eine kostenintensive Fehlplanung. Auch ist es äußerst ärgerlich für den Patienten und auch für das Behandlungsteam, wenn eine angesetzte Operation aufgrund der Missachtung dieser grundsätzlichen Kontraindikation abgebrochen werden muss.

Fazit

Die Verfahrensweise des navigierten Implantierens ist ein interessantes Alternativverfahren zur konventionellen Implantatinsertion. Die sichere Platzierung der Implantate in schwierigen Fällen, die Möglichkeit minimalinvasive Techniken anzuwenden, aber auch die forensische Sicherheit machen den Einsatz des Systems sinnvoll. Da dieses Verfahren einen hohen technischen Anspruch aufweist, sind mögliche Komplikationen im Vorfeld durch eine gewissenhafte Arbeitsvorbereitung und eine gute Kommunikation zwischen Zahnarzt und Zahntechniker zu vermeiden. Auch sollte dieses Verfahren nicht dazu benutzt werden, um mangelnde chirurgische und implantologische Kenntnisse zu kaschieren. Die notwendigen chirurgischen Erfahrungen sind auch bei diesem Verfahren unumgänglich. ◀



kontakt

Dr. Sigmar Schnutenhaus
Master of Science Parodontologie
Master of Science Implantologie
Breiter Wasmen 10
78247 Hilzingen
Tel.: 0 77 31/18 27 55
Fax: 0 77 31/18 27 66
E-Mail: info@schnutenhaus.de
www.schnutenhaus.de

GO FOR GOLD.



OSSEOINTEGRATION ENTDECKEN

20%

Rabatt* auf alle BEGO
Biomaterialien
Telefon 0800-2028-000
Aktionscode: „ZWP Spezial“

*Angebot gültig bis zum 30. September 2011.
Nicht mit anderen Vergünstigungen
kombinierbar.

- BEGO OSS
bovines Knochenersatzmaterial
- BEGO OSS S
synthetisches Knochenersatzmaterial
- BEGO OSS S Inject
synthetisches Knochenersatzmaterial als Paste in der Spritze
- BEGO Collagen Membrane
Kollagen Membran
- BEGO Collagen Fleece
Kollagen Fleece

BEGO 
Miteinander zum Erfolg