

Fall 1

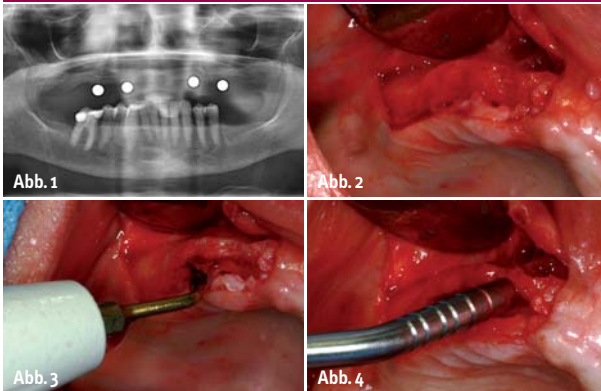


Abb. 1: Patientenfall 1: Präoperative Orthopantomogramaufnahme. – **Abb. 2:** Darstellung des Kieferkammes Regio 11–15. – **Abb. 3:** Bone Splitting Regio 11–15 mittels Piezosurgery. – **Abb. 4:** Bildung des Implantatlagers mit Osteotomen.

Die gesteuerte Knochenregeneration (GBR) als eines der Standardverfahren in der Implantatchirurgie ist ein gut beschriebenes und erforschtes Verfahren zur Wiederherstellung eines adäquaten Implantatlagers und ästhetisch ansprechender Verhältnisse. Grundvoraussetzung für eine ausreichende Regeneration knöcherner Defekte oder einer Kieferkammaugmentation mittels „Guided Bone Regeneration“ (GBR) ist die Verwendung einer Barrieremembran zur Abschirmung von schnell proliferierenden Epithel- und Bindegewebszellen.

Sichere Knochenregeneration durch neue Kollagenmembran

Autoren: Dr. med. dent. Bastian Wessing, Dr. med. dent. Martin Emmerich, M.Sc.

In den USA empfiehlt die Zulassungsbehörde FDA, dass beim Knochenaufbau geeignete Membranen verwendet werden sollen, um die Migration von Knochenersatzmaterialien in das Weichgewebe zu verhindern. Resorbierbare Membranen sind dabei aufgrund besserer Gewebeerträglichkeit, geringerer Dehiszenzraten und einfacherer Handhabung den nicht resorbierbaren überlegen. Sie weisen eine hohe Zellkompatibilität bezogen auf die PDL-Fibroblasten sowie Osteoblasten auf und sind deutlich biokompatibler als PTFE-Membranen. Dies bedeutet eine bessere Gewebsintegration, geringere Fremdkörperreaktionen und als Folge geringere Dehiszenzraten. Des Weiteren lässt sich eine schnelle transmembranöse Angiogenese erkennen, welche in Tierversuchen eine raschere Knochenneubildung gezeigt hat. Schlussendlich wird eine gute Formstabilität des

augmentierten Areals verlangt, um ein Kollabieren des geschaffenen Raumes bei der GBR zu verhindern. Dies wird bei Verwendung von Kollagenmembranen i. d. R. erreicht durch die Applikation von Eigenknochen oder Knochenersatzmaterial unter der Membran. Die Membran selbst sollte jedoch eine ausreichende mechanische Festigkeit besitzen, um das Augmentationsmaterial sicher in Position zu halten, bis das Remodelling soweit fortgeschritten ist, dass ein lagestabiles neues Knochenvorläufergewebe vorliegt.

Daher werden heutzutage in Deutschland am häufigsten

Membranen aus resorbierbarem Kollagen tierischen Ursprungs verwendet. Die Verwendung solcher Membranen ist gut dokumentiert und mit Ergebnissen von hoher Erfolgswahrscheinlichkeit belegt.

Nicht chemisch vernetzte Kollagenmembranen weisen eine Dehiszenzrate von 22 Prozent bis 32 Prozent, bei einer stabilen Barrierefunktion von etwa vier bis sechs Monaten auf. Durch eine zusätzliche chemische Vernetzung wird zwar eine längere Liegedauer der Membran erreicht, bevor sie resorbiert wird, es kommt jedoch auch zu deutlich höheren Dehiszenzraten von 39 Prozent bis 64 Prozent.

Abb. 5: Darstellung des Kieferkammes Regio 11–15 nach Bone Spreading und Bildung des Implantatlagers. – **Abb. 6:** Die Situation nach Inserierung der ICX-templant® Implantate in Regionen 12 und 14 (Fa. medentis medical), Augmentation mit Bio-Oss® (Fa. Geistlich Biomaterials) und Membranfixation (Remaix-Kollagenmembran, Fa. Matricel) mittels Titanpins.

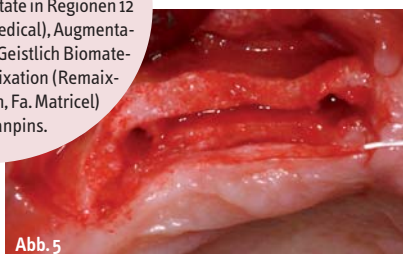


Abb. 5

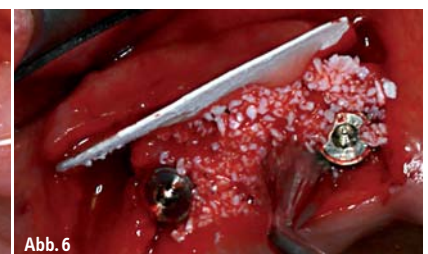

Abb. 6

Wieder kräftig zubeißen können?
Äpfel sind bei uns kein Maßstab.



Kraft- und formschlüssige Verbindung

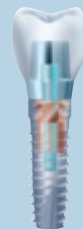Übersichtlich und unkompliziert

Perfekte Passgenauigkeit

Hotline: 0 18 01 - 40 00 44

(3,9 Cent/Min. aus dem deutschen Festnetz, Mobilfunk max. 42 Cent/Min.)

Freefax: 0 80 00 - 40 00 44



HENRY SCHEIN®
DENTAL

alphatech®
Implantate

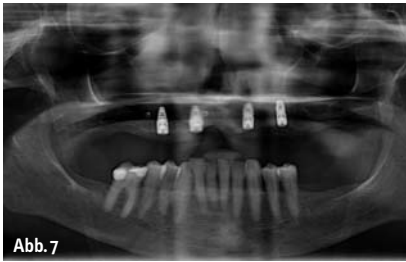


Abb. 7

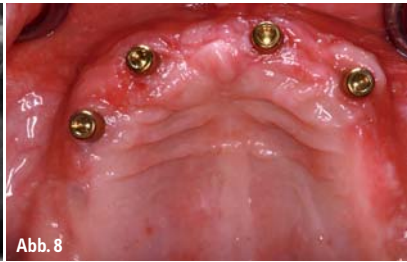

Abb. 8

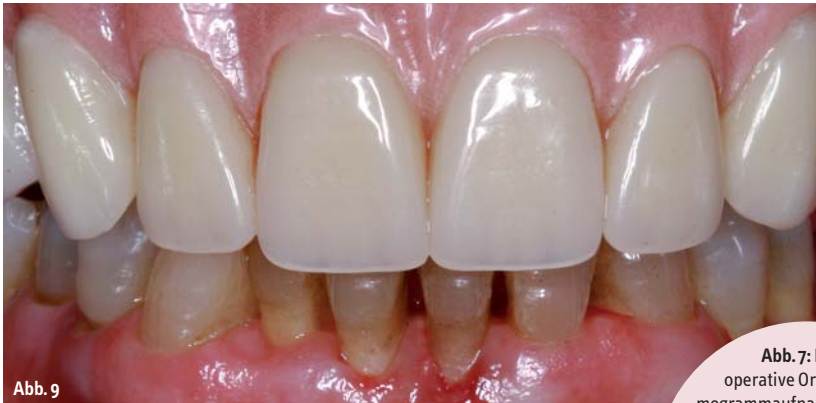

Abb. 9

Bioresorbierbare Barrieremembran

Die hier vorgestellte neuartige Membran Remaix (Fa. Matricel) ist eine bioresorbierbare Barrieremembran aus porcinem Kollagen und Elastin. Sie wurde 2009 als CE-zertifiziertes Klasse 3 Medizinprodukt in Deutschland auf den Markt gebracht. Sie ist hochrein, natürlich und nicht chemisch vernetzt. Die Remaix-Membran basiert auf einer Matricel-Entwicklung für den orthopädischen Bereich, in dem sie unter dem Namen ACI-Maix bereits seit 2002 zur matrixgekoppelten autologen Chondrozyten-

Implantation (MACI) bei über 10.000 Patienten eingesetzt wurde. Diese Membran wurde für den Einsatz als dentale Barrieremembran weiter optimiert. Remaix zeigt eine beidseitig homogene Struktur, welche eine Verwechslungsgefahr der Seiten während der Operation ausschließt. In-vitro-Studien zeigen eine deutlich höhere Kollagenstabilität von Remaix gegenüber u.a. der Bio-Gide®-Membran (Fa. Geistlich Biomaterials) als Beispiel eines anderen unvernetzten

Referenzproduktes (noch unveröffentlichte Studie der Firma Matricel).

Vergleicht man verschiedene Studien an der Ratte, lässt sich auch in vivo eine deutlich längere Resorptionsrate erkennen. Rothamel et al. geben beispielsweise für Bio-Gide® eine Resorptionszeit von zwei bis sechs Wochen an, Jäger et al. haben für die ACI-Maix eine Resorptionszeit von sechs bis zwölf Wochen angegeben. Noch unveröffentlichte Daten aus Tierimplantationsstudien der Herstellerfirma Matricel GmbH haben für die Remaix eine Resorptionszeit von 12 bis 16 Wochen ergeben. Der Bedarf nach einer resorbierbaren Kollagenmembran ohne klinische Nebenwirkungen und Infektionsgefahr mit geringer Dehizensrate und höherer Stabilitätsrate durch längere Resorptionszeiten ist gegeben, um auch größeren Knochenaufbauten die nötige mechanische Stabilität sowie eine längere Einheitszeit zu gewährleisten.

Wir verwenden die Remaix Membran in unserer Klinik seit Oktober 2010 standardmäßig bei augmentativen Eingriffen am Kieferkamm oder im Sinus maxillaris. Zuvor wurden diese oder ähnliche Eingriffe in unserer Klinik mit der Kollagenmembran Bio-Gide® durchgeführt. Das operative Vorgehen wurde ansonsten nicht verändert. Der Erfolg von Augmentationen mithilfe der GBR-Technik hängt im Wesentlichen vom primären, spannungsfreien Wundverschluss sowie einer lagestabilen Positionierung des Augmentats ab.

Abb. 7: Postoperative Orthopantomogramaufnahme. – **Abb. 8:** Gesamtsituation nach Einheilung und Eröffnung der Implantate sowie Einbringung der Locataraufbauteile. – **Abb. 9:** En face-Situation der fertiggestellten gaumenreduzierten Overdenture-Prothese und individualisierter Zahnfleischsituation.

Fall 2

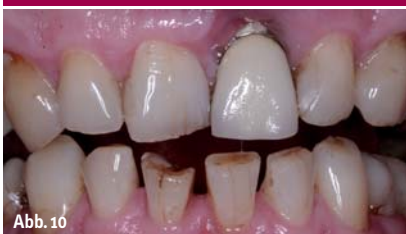

Abb. 10

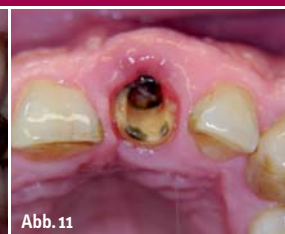

Abb. 11



Abb. 12

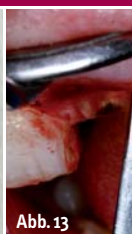

Abb. 13

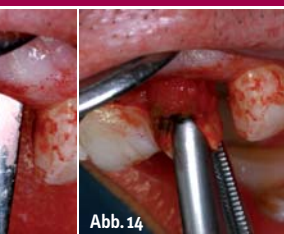


Abb. 14

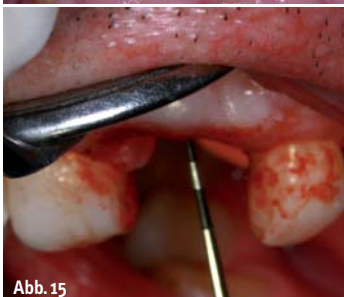

Abb. 15

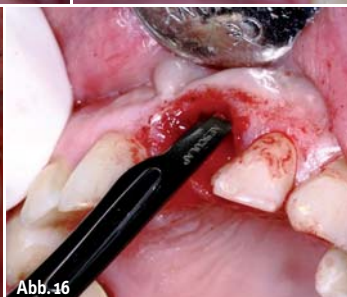

Abb. 16

Abb. 10: Patientenfall 2: En face-Situation des Patienten bei Vorstellung in der Praxisklinik. – **Abb. 11:** Situation nach herausgefallenem Stiftaufbau kurz vor dem OP-Termin. – **Abb. 12:** Herausgefallener massiver Stiftaufbau mit zementierter Krone alio loco angefertigt ohne Beachtung der biologischen Breite. – **Abb. 13:** Atraumatisches Lösen der parodontalen Fasern mithilfe eines schmalen Periotoms. – **Abb. 14:** „Entnehmen“ des Wurzelrestes. – **Abb. 15:** Austastung der Alveole mit einer Parodontalsonde, die bukkale Lamelle ist noch vollständig erhalten. – **Abb. 16:** Bildung einer bukkalen mukoperiostalen Tasche.

Implantieren

ohne Handicap.

Erfolg der GBR

Die „Guided Bone Regeneration“ kann sowohl für horizontale als auch vertikale Augmentationen angewandt werden. Dabei ist sie signifikant erfolgreicher, wenn sie mit Knochen oder Knochenersatzmaterial kombiniert wird.

Die Methode der GBR ist für die alltägliche Praxis eine komfortabel anzuwendende Me-

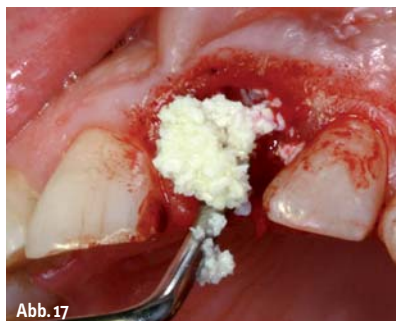

Abb. 17

Patientenfall 1

Eine 71-jährige Patientin mit einer Oberkiefer-Totalprothese wurde in der Klinik vorstellig mit dem Wunsch nach einer gaumenreduzierten prothetischen Versorgung. Aufgrund der finanziellen Situation der Patientin wurde sich hier für die Minimalvariante einer gaumenreduzierten Prothese im Oberkiefer entschieden. Die Implantation sollte in Regionen O13, O15,

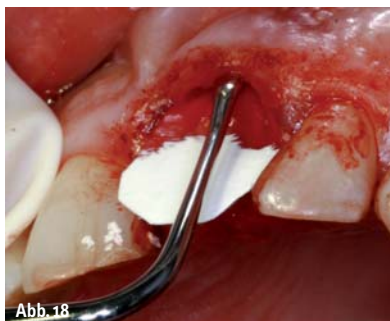

Abb. 18

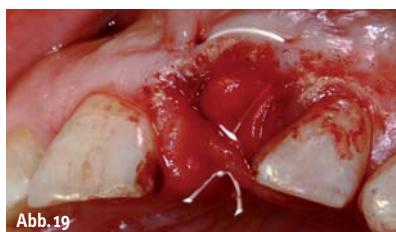

Abb. 19

Abb. 17: Auffüllen der Alveole mit Bio-Oss® (Fa. Geistlich Biomaterials). – **Abb. 18:** Platzieren der Remaix-Membran mit einem schmalen Raspatorium und nachfolgendem Auffüllen der bukkalen „Tasche“ mit Knochenersatzmaterial als Resorptionsschutz der bukkalen Lamelle. – **Abb. 19:** Fixationsnaht über dem Augmentat und der Membran.

thode mit hoher Erfolgswahrscheinlichkeit und geringer Invasivität für den Patienten. Daher wird diese Technik sehr häufig von uns angewandt. Sie erreicht jedoch ihre Grenzen vor allem beim vertikalen Aufbau atrophierter Kieferkämme sehr schnell. Gerade beim stark atrophierten Unterkiefer werden daher häufig andere Maßnahmen zum Knochenaufbau benötigt. Wird ein vertikaler Knochenaufbau mit der GBR-Technik durchgeführt, hängt der Erfolg stark davon ab, ob ein stabiler Raum über dem Augmentat gewährleistet werden kann.

Gegen die zuvor beschriebenen Resorptionsvorgänge kann bereits bei der Zahnextraktion vorgebeugt werden, wenn keine akute apikale Entzündung vorliegt. Wir führen in solchen Fällen, vor allem in der Oberkieferfrontzahnregion, häufig eine „Socket Preservation“ mit Auffüllen der Alveole durch ein Knochenersatzmaterial durch. Dabei ist die Erfolgswahrscheinlichkeit beim Auffüllen von Defekten größer als 2 mm oder sogar ganzer Alveolen effektiver bei Verwendung einer Barriermembran.

O23, O25 erfolgen. In der Orthopantomogramm-aufnahme (Abb. 1) stellte sich eine ausreichende Restknochenhöhe zur Insertion von Implantaten mit der Länge 11,5 mm dar. Geplant wurde die Insertion von vier 11,5 mm/4,1 mm ICX-templant® Implantaten (Fa. medentis medical). Bei der operativen Darstellung des Kieferkammes (Abb. 2) stellte sich heraus, dass der Kieferkamm beidseits im geplanten Bereich nur 4 mm breit war, also nicht ausreichend selbst für dünnere Implantate dieses Typs. Aus diesem Grund wurde entschieden, ein Bone Splitting mit simultaner Implantation und Augmentation durchzuführen (Abb. 3). Der geplante Bereich wurde mit einer piezoelektronischen Knochensäge in der Mitte bis ca. zwei Drittel der Implantatlänge aufgetrennt und mit einem Meißel aufgedehnt. Nach einer Pilotbohrung wurde das Implantatlager mit Osteotomen bis zur gewünschten Länge und Breite gebildet (Abb. 4). Die vier geplanten Implantate konnten mit 30 Ncm eingebracht werden. Der übrig gebliebene Knochenspalt sowie die bukkale Knochenlamelle wurden mit Bio-Oss® (Fa. Geistlich Biomaterials) und vorher aufgefangene-



Giebförmige Implantate

von bpi systems

The Biological Solution in
Implant Dentistry.



**BPI Biologisch Physikalische
Implantate GmbH & Co. KG**

Tilsiter Straße 8
D-71065 Sindelfingen
Tel.: +49 (0) 70 31 / 7 63 17-0
Fax: +49 (0) 70 31 / 7 63 17-11
info@bpi-implants.com
www.bpi-implants.com

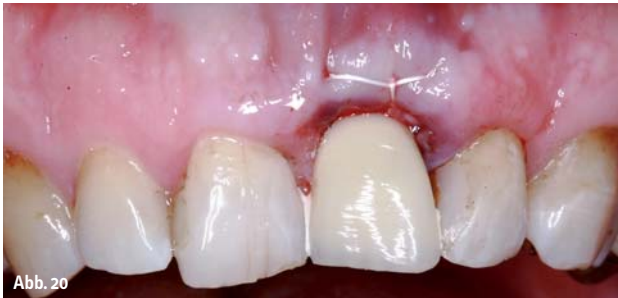

Abb. 20

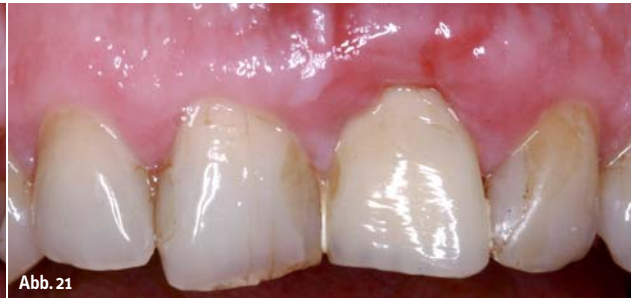

Abb. 21

Abb. 20: Mit Panavia F (Fa. Kuraray) fixierte Klebebrücke nach der „Socket Preservation“. – **Abb. 21:** En face-Situation sechs Wochen postoperativ. Man beachte die regenerierte Weichgewebssituation (im Vergleich zu Schleimhautkolorit Abb. 18 und 25).

nem Blut aus der Knochenbohrung augmentiert. Das Augmentat wurde jeweils mit einer Remaix 25 x 30 mm Membran (Fa. Matricel, Deutschland) abgedeckt (Abb. 5–7). Die Region O13, O15 musste deutlich augmentiert werden, hier wurde die Membran mit drei Titanpins fixiert. Region O23, O25 konnte ohne die Verwen-

metallkeramischen Kronenversorgung dar. Eine Neuversorgung des Zahnes unter Einhaltung der biologischen Breite, mit einer ästhetischen Verbesserung dieser Situation war nicht möglich (Abb. 11 und 12). Dem Patienten wurde geraten, den Zahn 21 durch ein Implantat ersetzen zu lassen. Aufgrund der Tatsache, dass kei-

Diskussion

Seit der Umstellung auf die neue Remaix-Membran (Fa. Matricel) in unserer Praxis-Klinik wurden keine erhöhten Wundheilungsstörungen, Schmerzen oder Misserfolge von uns verzeichnet. Das operative Handling der neuen Membranen stellt sich vorteilhaft dar, da bei der Remaix-Membran keine Verwechslung der Oberflächen stattfinden kann, im Gegensatz zu einigen Konkurrenzprodukten. Die Membran zeigt eine höhere Festigkeit auch nach Befeuchtung als bisher von uns verwendete Kollagenmembranen, sodass die Abdeckung und Formgebung bei der GBR sicherer durchzuführen ist.

Die klinische Verwendung der Remaix-Membran zur Augmentation im implantologischen Bereich zeigt vielversprechende erste Ergebnisse. Es sollten jedoch in gut angelegten klinischen Studien evidenzbasierte Daten erhoben werden. Dabei sollte vor allem die in Laborversuchen bestätigte, erheblich längere Liegedauer dieser Membran im Vergleich zu Konkurrenzprodukten auch klinisch gesichert werden. ◀

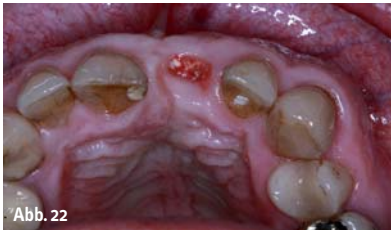


Abb. 22

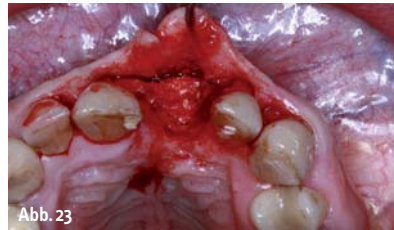

Abb. 23

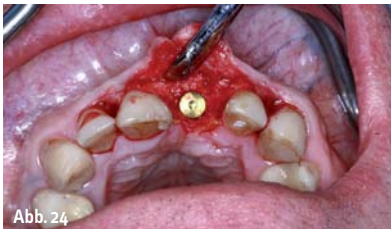

Abb. 24

Abb. 22: Okklusalan-sicht der verheilten Extraktionsalveole nach vier Monaten Einheilzeit. – **Abb. 23:** Operationssitus der verknöcherten Alveole. – **Abb. 24:** Mit 40 Ncm eingebrachtes Implantat NobelReplace™ Straight Groovy 4,3 mm x 13 mm.

nung von Titanpins sicher augmentiert und spannungsfrei geschlossen werden. Nach einer gedeckten Einheilzeit von sechs Monaten wurden die osseointegrierten Implantate eröffnet und mit Locatoraufbauten versehen. Die Patientin wurde mit einer gaumenfreien Overdenture-Prothese auf vier Locatoren versorgt (Abb. 8 und 9).

Patientenfall 2

Ein 49-jähriger männlicher Patient wurde in der Klinik vorstellig mit dem Wunsch der ästhetischen Verbesserung seiner Oberkieferfrontzahnsituation (Abb. 10). Zahn 21 zeigte einen dunklen Rand über dem marginalen Zahnfleischsaum. Im Röntgenbild stellte sich ein überdimensional gestalteter gegossener Stiftaufbau mit einer (nach 15 Jahren) insuffizienten

ne apikale Infektion vorlag, entschieden sich Patient und Behandler für eine erste Augmentation bei Extraktion im Sinne einer „Socket Preservation“. Der Patient äußerte zudem den Wunsch nach einer festsitzenden provisorischen Klebebrücke. Zahn 21 wurde gewebeschonend mittels schmaler Periotome entfernt und die Alveole wurde mit dem Trikalziumphosphat Easygraft (Fa. Meisinger) aufgefüllt (Abb. 13–17). Die Alveole wurde mit einer Remaix-Membran sowie einer Klebebrücke im „Ovate Pontic“ Design verschlossen (Abb. 18–21). Nach Eröffnung des Operationssitus vier Monate postoperativ zeigt sich eine vollständig verknöcherte Alveole mit Erhaltung der gesamten Kieferkambbreite (Abb. 22 und 23). Ein Implantat der Größe 4,3 mm x 13 mm (NobelReplace™ Straight Groovy, Fa. Nobel Biocare) konnte mit 40 Ncm sicher eingebracht werden (Abb. 24).



kontakt

Dr. med. dent. Bastian Wessing
Praxisklinik der Zahnheilkunde
am Luisenhospital Aachen
Boxgraben 99
52064 Aachen
Tel.: 02 41/4 00 72 77
Fax: 02 41/4 00 72 78
E-Mail:
bastian.wessing@googlemail.com

SAVE CELLS

NEUE EMS SWISS INSTRUMENTS SURGERY – DIE NEUEN HEROES IN DER IMPLANTATCHIRURGIE RETTEN ZELLEN

Dem Erfinder der Original Methode Piezon ist ein Schlag gegen die Vernichtung von Zellen beim Einsetzen von Implantaten gelungen. Das Zauberwort heisst Doppelkühlung – Kühlung der Instrumente von innen und aussen bei gleichzeitigem optimalem Debrisevakuierten sowie effizientem Bohren im Maxillarbereich.

KÜHLUNG HEILT

Die einzigartige Spiralförmigkeit und die interne Instrumentenirrigation verhindern den Temperaturanstieg der Instrumente während des chirurgischen Eingriffs – was eine sehr gute Knochenregeneration bewirkt.

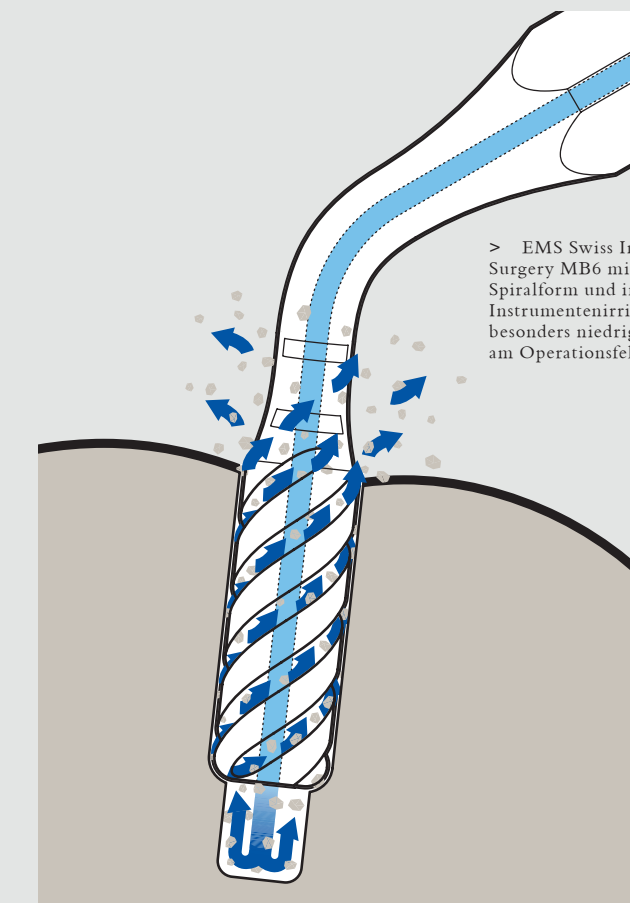
Die EMS Swiss Instruments Surgery MB4, MB5 und MB6 sind diamantbeschichtete zylindrische Instrumente zur sekundären Bohrung (MB4, MB5) sowie zur finalen Osteotomie (MB6). Mit der innovativen Doppelkühlung sind sie einmalig in der Implantatchirurgie.

KONTROLLE SCHONT

Atraumatische Vorbereitung der Implantierung bei minimaler Knochenbeschädigung wird zudem erreicht durch höchste Instrumentenkontrolle.

PRÄZISION SICHERT

Selektive Schneidetechnologie bedeutet quasi kein Risiko der Beschädigung von Weichgewebe (Membrane, Ner-



> EMS Swiss Instrument Surgery MB6 mit einzigartiger Spiralförmigkeit und interner Instrumentenirrigation für besonders niedrige Temperatur am Operationsfeld

ven, Arterien etc.). Unterstützt durch optimale Sicht auf das OP-Feld und geringe Blutung dank Kavitation (hämostatischer Effekt!).

Die neuen EMS Swiss Instruments Surgery stehen exemplarisch für höchste Schweizer Präzision und Innovation im Sinne der Anwender und

Patienten gleichermaßen. Eben die Philosophie von EMS.

Mehr Information >
www.ems-swissquality.com

