



Abb. 1: Ausgangssituation: Patientin mit parodontaler Vorgeschichte.

Im letzten Jahrzehnt haben die Implantathersteller ein besonderes Augenmerk auf die Forschung und Entwicklung von Implantaten mit reduzierter Länge gelegt. Als Kurzimplantate können alle Implantatlängen unter 10,0 mm bezeichnet werden.

Kurzimplantate reduzieren die Notwendigkeit von Knochenaugmentationsverfahren

Autoren: Prof. vis. Univ. Cartagena Dr. Univ. Rom Mauro Marincola; Vincent Morgan DMD; Prof. UniRoma Andrea Cicconetti; Dr. Stefano Carelli

Eine besondere Rolle bei der Langzeitstabilität dieser Implantatgrößen spielt das Design eines Implantates. Die biomechanischen Charakteristiken des zu testenden Implantat-typs bestimmen die Fähigkeit, vertikale und horizontale Kaukräfte mehr oder weniger homogen auf das Knochen-Implantat-Interface zu verteilen. Die Mikromorphologie des Implantatkörpers ist ein ausschlaggebender Faktor während des Heilungsprozesses und erhöht die osteokonduktiven Fähigkeiten der

Besonderheiten des Implantatsystems

Wir präsentieren Ihnen in unserem Beitrag Patientenfälle, die mit dem Bicon-Implantat-system gelöst wurden.

Bakteriendichte Konusverbindung (Locking-Taper)

Basierend auf einem bekannten biotechnischen Herstellungsprinzip bietet die 1,5°-Konusverbindung (Locking-Taper) eine nachweislich bakteriendichte Versiegelung zwischen Implantat und Abutment mit einem Mi-

krospalt von weniger als 0,5 Mikron (Di Carlo, F., Marincola M. et al. 2008). Die bakterien-dichte Versiegelung verhindert die mikro-bielle Besiedelung, welche eine Entzündung des Weichgewebes rings um ein Implantat verursachen kann, die zum Knochenschwund um das Implantat und sogar zum Verlust des Implantates führen kann (Dibart.S.et al. 2005).

Sloping Shoulder (abgeschrägte Implantat-schulter)

Die „Sloping Shoulder“ bietet eine größere Flexibilität bei der Implantatpositionierung und sorgt für eine beeindruckende Knochen-

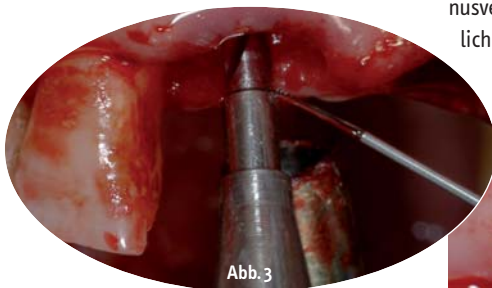


Abb. 3

Titaniumoberfläche im Kontakt mit dem hospitierenden Knochen (Buser et al. 1991; Trisi et al. 2003). Hinzu kommt, dass sich um Im-plantate mit Plateau Design ein stabiler Lamellenknochen mit den typischen Havers'schen Systemen bildet, wie man ihn sonst in der Kompakta findet. Diese kortikalähnliche Knochenart gibt dem Implantat mit Plateau-Design eine erhöhte Resistenz während der Kaukraftverteilung (Jack Lemons et al. 2003).

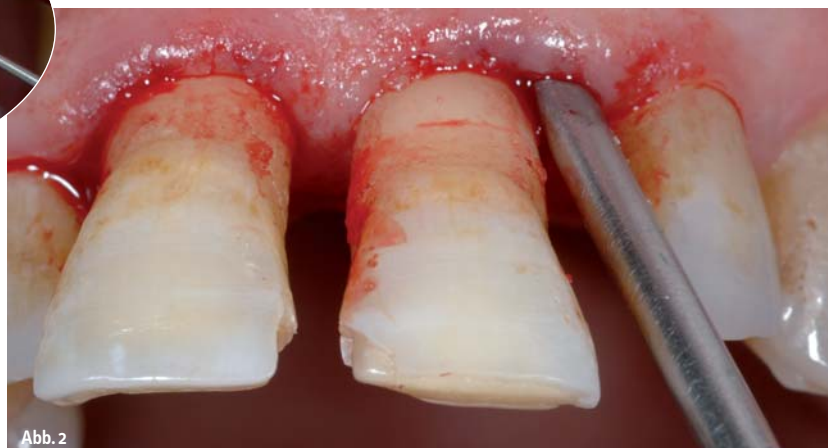

Abb. 2

Abb. 2: Atraumatische Extraktion der Zähne 11 und 21 durch Syndesmotome. – **Abb. 3:** Pilotenosteotomie mit 1.100 UPM und externer Wasserkühlung.

Natürliche, resorbierbare Kollagenprodukte.



Remotis® Cone und **Remotis® Membran**

Thommen Medical bietet ergänzend zum Thommen Implantatsystem eine umfassende Produktauswahl an Biomaterialien für die Versorgung von Gewebe- und Knochendefekten. Je nach klinischer Situation, Defektgrösse und Versorgungsziel kann das entsprechende Produkt eingesetzt und eine für den Patienten optimale Behandlung gewährleistet werden.

Infos unter www.thommenmedical.com



Kontaktieren sie unseren
Aussendienst oder unsere
Mitarbeiter in Weil am Rhein:
+49 7621 422 5830 oder
info@thommenmedical.de

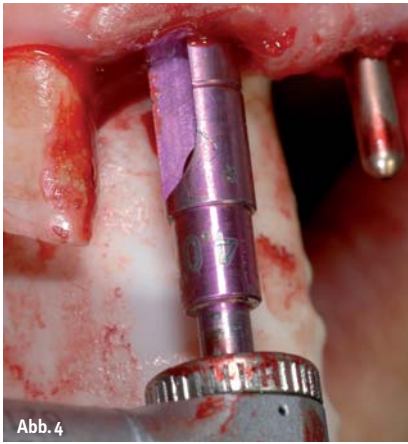

Abb. 4

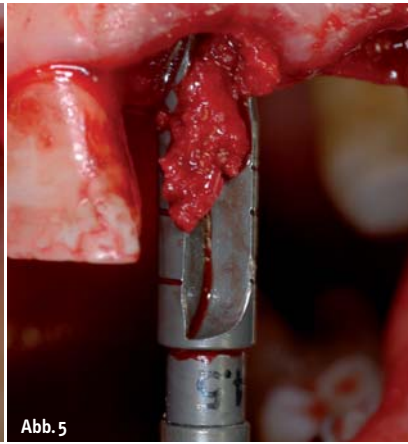


Abb. 5

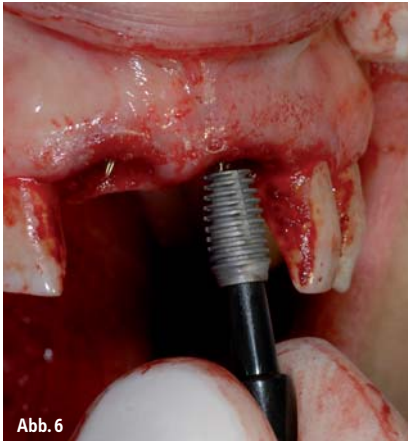

Abb. 6

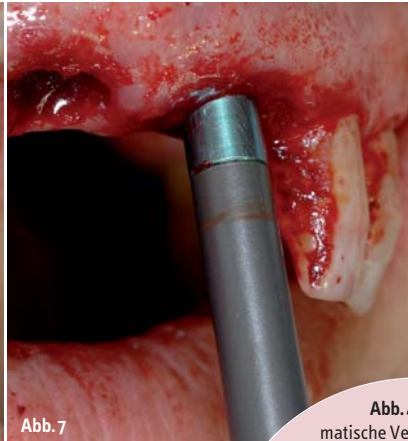


Abb. 7

erhaltung. Sie bietet außerdem mehr Platz für den Knochen über dem Implantat, der die knöcherne Unterlage für die Interdentalpapille bildet, wodurch ästhetische Gingivakonturen leicht und durchgängig erreicht werden können (Bozkaya, D., Müftü, S. et al. 2004).

Plateau-Design

Das Plateau- oder Fin-Wurzelformdesign bietet mindestens 30 % mehr Oberfläche als ein Schraubenimplantat derselben Größe und ermöglicht die Kallusbildung reifer Lamellenknochen zwischen den Plateaus des Implantates. Dieser kortikalähnliche Knochen bildet sich mit einer Geschwindigkeit von durchschnittlich 10–50 Mikron pro Tag (Jack Lemons et al. 2004). In unserem Fall wurden Kurzimplantate mit einer Länge von 8,0 mm und einem Durchmesser von 4,5 mm benutzt. Diese Implantate bestehen aus einer Titaniumlegierung (TiAl6V4). Die Oberfläche ist sandgestrahlt und mit Salpetersäure passiviert. Die chirurgische Technik erfolgt mit zwei Sofortimplantationen im oberen Frontzahnbereich mit transmukosen Heilungspfosten (temporären Abutments) und festsitzendem Provisorium (Maryland/Toronto-Brücke).

Falldarstellung

Einer 62-jährigen Patientin mit parodontaler Vorgeschichte werden die Zähne 11 und 21 gezogen. Die Extraktionstechnik erfolgt atraumatisch durch den Gebrauch von Syndesmotomen, um die Fraktur der vestibulären Knochenwand zu verhindern (Abb. 1 und 2). Nach ausführlicher Kürettierung der alveolaren Wände wird mit dem Pilotbohrer (Ø 2,0 mm) bei 1.100 UPM und mit externer Wasserkühlung eine Pilotenosteotomie in Richtung palatinaler Knochenwand präpariert (Abb. 3). Die folgenden mechanischen Bohrer weiten den Durchmesser der Pilotenosteotomie in 0,5-mm-Schritten aus und besitzen zwei vertikale Schneideflächen, die mit nur 50 UPM ohne externe Wasserkühlung atraumatisch den Knochen abbauen (Chess, J.T. et al. 1990) (Abb. 4). Dieser autologe Knochen sammelt sich in den Rillen des Bohrers, wird aufbewahrt und für eventuelle Abdeckungen von Knochendefekten oder bei Augmentationsverfahren, wie z. B. interner Sinus-

lift, verwendet. Ein weiterer sicherheitstechnischer Aspekt dieser Bohrer ist, dass sie an der Spitze nicht schneiden und somit Perforationen oder Nerventraumatisierungen vermeiden. Auch die Gefahr von Knochenschädigungen, z. B. durch Überhitzung, wird eliminiert. Der Handbohrer (Ø 4,5 mm/Länge 10 mm/aufgeschraubt auf einen geraden Multifunktionsgriff) mit nur einer lateralen Schnittfläche wird für die Fertigstellung der Osteotomie angewendet, da dieser durch eine 180°-Rotation in palatinaler Richtung nicht die schon dünne, vestibuläre Wand präpariert und ebenso als Expansionsinstrument verwendet werden kann (Abb. 5).

Nach Fertigstellung der Osteotomie wird das Implantat (Bicon Integra-Ti 4,5 x 8,0 mm) mithilfe eines aus chirurgischem Teflon bestehenden Einheimpfosten (der jedem Implantat beiliegt) in die Osteotomie inseriert (Abb. 6). Dieser Einheimpfosten dient, wie schon erwähnt, zum manuellen Inserieren des Implantates sowie in gekürzter Form als Verschluss des Implantatschachtes bei der gedeckten Einheilung zum Schutz vor Einwachsen von Knochen- und Weichgewebematerial. Da

Abb. 4: Atraumatische Verbreiterung der Osteotomie mit 50 UPM ohne externe Wasserkühlung. – **Abb. 5:** Verwendung der Handbohrer, um durch 180°-Rotierung nur die palatinal Wand zu präparieren. Beachten Sie den autologen Knochen. – **Abb. 6:** Insertion des 4,5 x 8,0 mm Bicon IntegraTi™ Implantates. – **Abb. 7:** Einklopfen des Implantates in seine Endposition unter Erzielung einer hohen Primärstabilität.

das Implantat durch Einklopfen in seine Endposition gebracht wird, kommt ein Pin (Implantat-Platzierungsspitze Ø 3,0 mm) zum Einsatz, welcher auf den geraden Multifunktionsgriff aufgeschraubt und über diesen, mithilfe eines chirurgischen Hammers (Gewicht 250 g),

das Implantat endgültig inseriert wird (Abb. 7 und 8). Das einzigartige Design des Implantates ermöglicht eine straffe Retention (Primärstabilität) in der Osteotomie, ohne jedoch die Knochenwände zu komprimieren. Dieses erfolgt durch die unendlichen Mikrokontakte, die sich entlang der Plateaukanten entwickeln.

Die transmukosen Heilungspfosten (temporäre Abutments) werden platziert (Abb. 9) und die Aktivierung der Locking-Taper-Frktion (Konusverbindung zwischen Implantat und Abutment) erfolgt durch leichtes Einklopfen mithilfe des Multifunktionsgriffes, einer aufgesetzten Abutmentplatzierungsspitze und dem chirurgischen Hammer (Abb. 10 und 11). Diese Technik wird angewendet, um die Heilungspfosten für die Zeit der Einheilung im Implantat zu befestigen.

Neues
Konzept

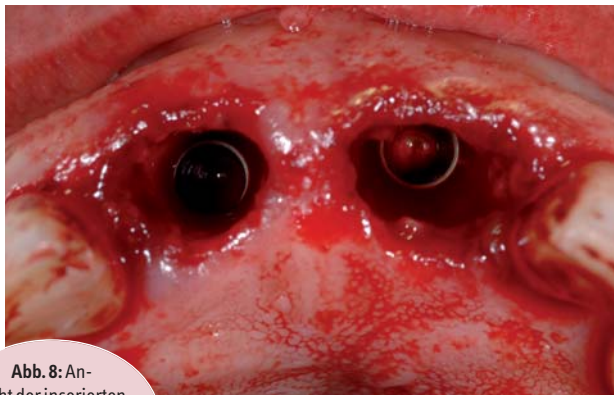

Abb. 8: Ansicht der inserierten Implantate. Beachten Sie die 2–3 mm subkrestale Position.

Dann erfolgt das Einsetzen und Zementieren der Maryland/Toronto-Brücke (Abb. 12 bis 14). Die Wahl fiel auf diese Art von provisorischer, festsitzender Versorgung, da bei dieser parodontal vorgeschädigten Patientin eine Verblockung der provisorischen Implantatversorgung mit Sofortbelastung zu riskant gewesen wäre. Die Nachbarzähne wiesen eine Mobilität mit Grad 2 auf und hinzu kam die fehlende okklusale Unterstützung der Molaren. Das Verblocken der Nachbarzähne durch Provisorien, die direkt durch ein Abutment auf dem Implantat positioniert werden, ist bei diesem Implantatsystem nur bei einer Mobilität von maximal Grad 1 empfehlenswert. Anschließend wurde eine Kontrollaufnahme getätigt (Abb. 15).

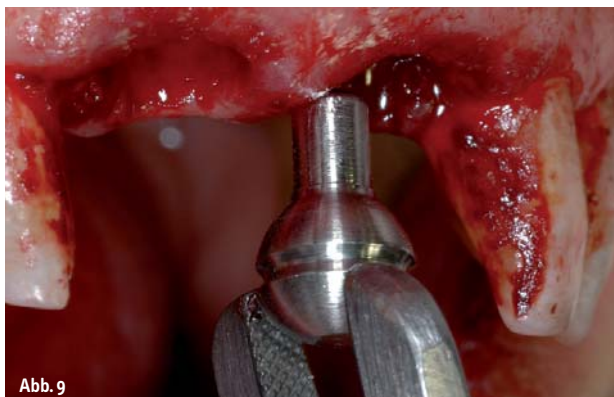

Abb. 9

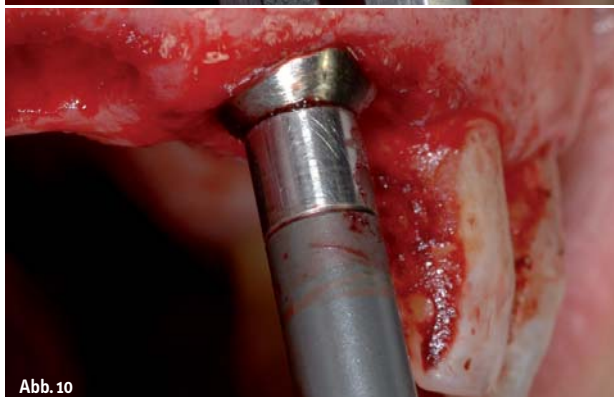

Abb. 10

Abb. 9: Einbringen der transmukösen Heilungsposten. – **Abb. 10:** Aktivierung der 1,5°-Locking-Taper-Konusverbindung zwischen Implantat und Abutment durch Einklopfen des transmukösen Heilungspostens.

PraWissimo

100 Prozent Praxisrelevanz
auf wissenschaftlicher Basis

3. – 7. Oktober 2012
9. Jahreskongress der DGOI
Sporthotel Achenal
Grassau/Chiemgau

Die DGOI hat für ihren Jahreskongress ein neues Konzept entwickelt, das sich an das „Erfolgsmodell“ des Wintersymposiums in Zürs anlehnt: intensive Fortbildung in kollegialer Atmosphäre. Das Sporthotel Achenal in Grassau/Chiemgau bietet den idealen Rahmen für diesen Kongress, der einen deutlichen Schwerpunkt auf hochwertige Workshops legt. Merken Sie sich diesen besonderen Termin heute schon vor!

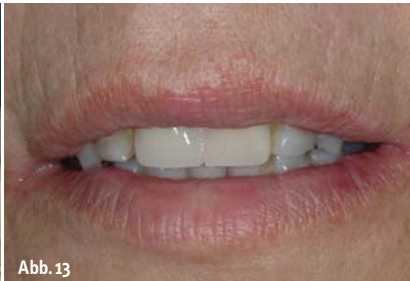
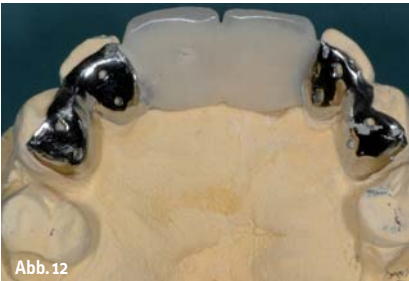
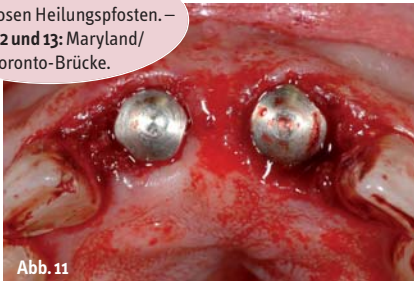DEUTSCHE
GESELLSCHAFT
FÜR ORALE
IMPLANTOLOGIE

Information & Anmeldung:
www.dgoi.info

Deutsche Gesellschaft für Orale
Implantologie e.V. (DGOI)
Bruchsaler Straße 8 · 76703 Kraichtal
Tel. 07251 618996-0 · Fax: 07251 618996-26
mail@dgoi.info

Abb. 11: Ansicht auf die transukösen Heilungspforten. – Abb. 12 und 13: Maryland/Toronto-Brücke.



Diskussion

Unsere Fallstudie weist eindeutig auf die Wichtigkeit des Implantatdesigns und des Konnektionstyps (Implantat-Abutment-Verbindung) auf, wenn man sich mit Kurzimplantaten befassen möchte. Die optimale Position dieses Implantates wird 2–3 mm unterhalb des Knochenkammes erzielt, kann aber, abhängig von der vorzufindenden Knochenqualität und Knochenhöhe, zwischen 1 und 6 mm unterhalb des Knochenkammes eingesetzt werden. Dieses ermöglicht dem Implantologen den Implantatkörper in eine schützende Position einzubetten, wobei Augmentationstechniken bei Knochendefekten im vestibulären Bereich nicht mehr von Notwendigkeit sind. Das Plateauesign und die abgeschrägte Implantatschulter (Sloping Shoulder) erlauben den Knochenausheilungsprozessen, sich wie nach einer Extraktion eines natürlichen Zahnes zu verhalten. Es bildet sich ein Blutgerinsel um die Wände der Osteotomie, welches sich in die Plateaukavitäten und auf der Implantat-

schulter festsetzt. Durch die Bildung von Blutgefäßen beginnt ein physiologischer Aufbau des Knochens mit Vermeidung der Abbauprozesse durch makrophagische und osteoklastische Aktivität, die sonst typisch für Implantate mit Schrauben- oder Zylinderdesign sind. Das Endresultat der Osteointegration ist eine komplette Einbettung des Implantatkörpers, wobei die Kommunikation zur oralen Kavität ausschließlich über die konische Implantat-Abutment-Verbindung besteht.

Diese abgeschrägte Implantatschulter, die unterhalb des Knochenkammes gesetzt wird, stellt eine effektive Art von Platform Switching dar (Li Shi et al. 2007). Der sich oberhalb des Implantathals bildende Knochen garantiert die Stabilität und Ernährung des Weichgewebes und somit wird eine ästhetische Papilla-Anatomie und Weichgewebekontur beibehalten. In unserer Fallstudie wurden Implantate mit einem Durchmesser von 4,5 mm verwendet und 3 mm unter dem Knochenkamm eingesetzt. Die Schulter konvergiert zum Abutmentschaft und

reduziert sich im Durchmesser auf 3,0 mm. Diese Plattformänderung erlaubt dem Knochen über der Schulter des Implantates zu wachsen. Eine zweite Plattformveränderung erfolgt mit diesem System auf Abutmentniveau, wobei sich ein variierendes Ausgangsprofil 2 mm vom Implantathals hervorhebt. So kann z. B. auf ein 4,5-mm-Durchmesser-Implantat ein Abutment mit 3,0; 4,0; 5,0; 6,5 mm oder 7,5 mm Ausgangsprofil (Emergence Profile) platziert werden. Implantatdurchmesser und Abutmentdurchmesser sind komplett voneinander unabhängig, da sich nur der Schaft des Abutments mit dem Implantatschaft verbindet. Verschiedene Studien weisen auf die Notwendigkeit einer Optimierung des Implantatdesigns hin, um die Funktion eines Implantates zu verbessern (Hedia HS et al. 2004; Proos K et al. 2000; Petrie CS et al. 2002). Der Schwerpunkt liegt dabei auf der Schulteranatomie und der Erhöhung des Implantatdurchmessers (Shi et al.

Abb. 14: 14 Tage nach Eingliederung der Maryland/Toronto-Brücke. – Abb. 15: Röntgenaufnahme zwei Monate nach Implantatinsertion. Beachten Sie das Platform Switching auf Implantatniveau und den großartigen Knochenhalt.

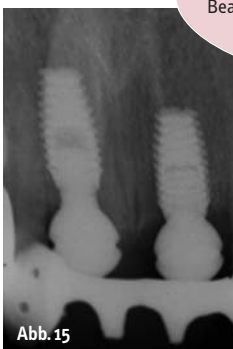
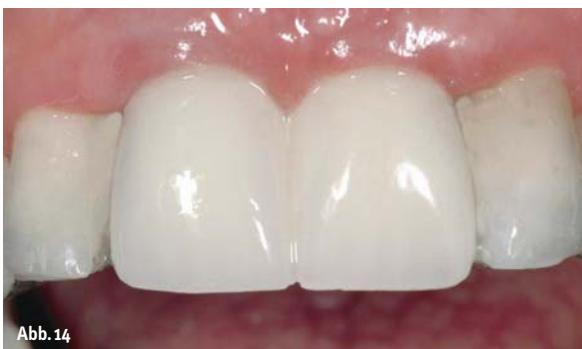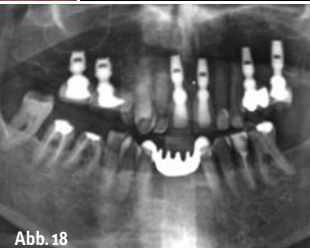
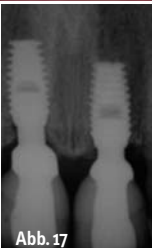

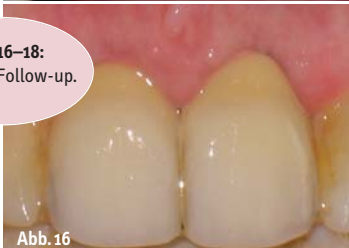
Abb. 16–18: 5-Jahres-Follow-up.



2007). Das im Bericht dargestellte Bicon Dental Implantat weist beide Komponenten auf (Gentile MA, Chuang SK et al. 2005). ◀



kontakt

Prof. Dr. Mauro Marincola
Via dei Gracchi, 285
00192 Roma, Italien
E-Mail: mmarincola@gmail.com

Wieder kräftig zubeißen können?
Äpfel sind bei uns kein Maßstab.



Kraft- und formschlüssige Verbindung

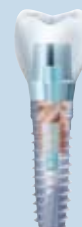Übersichtlich und unkompliziert

Perfekte Passgenauigkeit

Hotline: 0 18 01 - 40 00 44

(3,9 Cent/Min. aus dem deutschen Festnetz, Mobilfunk max. 42 Cent/Min.)

Freefax: 0 80 00 - 40 00 44



 **HENRY SCHEIN®**
DENTAL

alphatech®
Implantate