

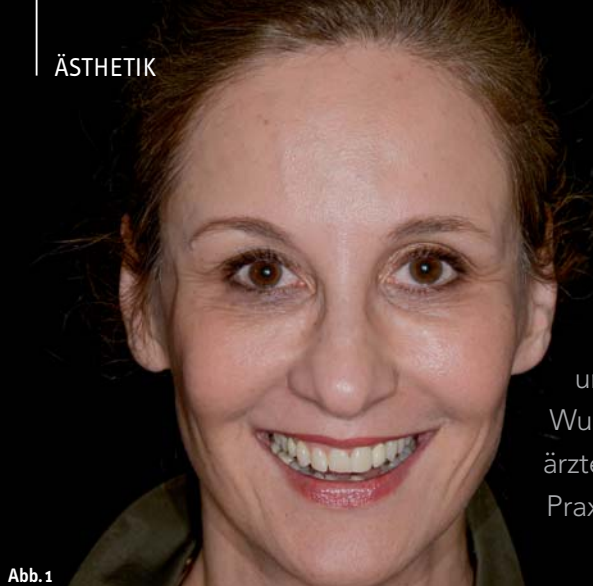


Abb. 1

Wer kennt das nicht? Hat man sich einmal ein Vorhaben in den Kopf gesetzt, möchte man es auch so schnell wie möglich verwirklichen – sei es, sich eine neue Frisur zu gönnen oder sich neu einzukleiden. So kann auch der Wunsch nach neuen und schönen Zähnen entstehen. Besucht ein Patient mit diesem Wunsch die Praxis, sollten ein professionelles Team aus Zahnärzten und Zahntechnikern dafür bereits eine Systematik in ihrem Praxisablauf parat haben, um diesem Wunsch gerecht zu werden.

# Nature's Design – Neue Zähne ohne künstliche Nebenwirkungen

Dr. Ha Vy Hoang-Do  
[Infos zur Autorin]



Autoren: Dr. Ha Vy Hoang-Do, Dr. Uwe Basset

Heutzutage stehen uns Zahnärzten sehr viele Möglichkeiten und Mittel offen. Es gilt, sich die richtigen Tools auszusuchen und diese zu seinem sinnvollen Praxiskonzept zu kombinieren. Dabei sollte man vorsichtig sein mit der Verurteilung der einen oder anderen Methodik, denn bekanntlich führen mehrere Wege zum Ziel. Wichtig ist, dass man im Vorfeld mit dem Patienten das Ziel eruiert und so eine Full-Mouth-Rehabilitation realisiert, mit der alle Beteiligten glücklich und zufrieden sind.

möglichst natürlich aussehen und keinesfalls an ein pures, künstlich weißes „Hollywoodlächeln“ erinnern. Konkrete Beschreibungen seitens des Patienten helfen dem Team enorm, das Behandlungsziel zu erarbeiten. Hier ist ein Backward Planing äußerst hilfreich. Dies erfordert eine ästhetische Modellanalyse, die digitale Bilder

und Röntgenbilder, Ausgangsmodelle und Funktionsanalyse benötigt. Daraus resultieren ein diagnostisches Wax-up und die Planung aller weiteren Behandlungsschritte. In dem Wissen, dass die Patientin einen weiten Weg auf sich genommen hatte, wurden alle notwendigen Unterlagen und Befunde am gleichen Tag gesammelt. Das bedeutete für

Abb. 1–5:  
Ausgangssituation der  
57-jährigen Patientin.

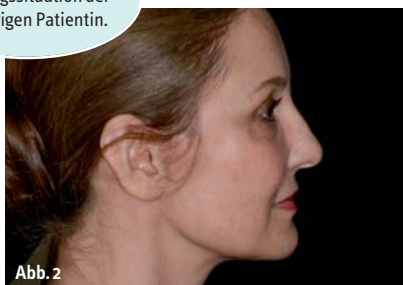

Abb. 2

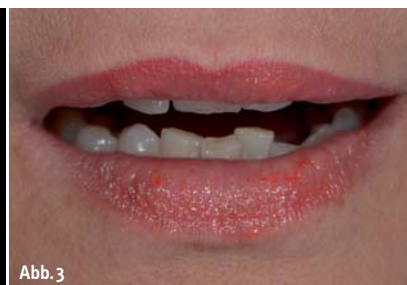

Abb. 3

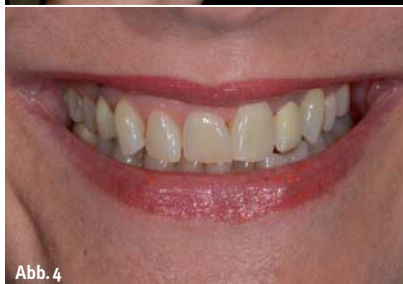

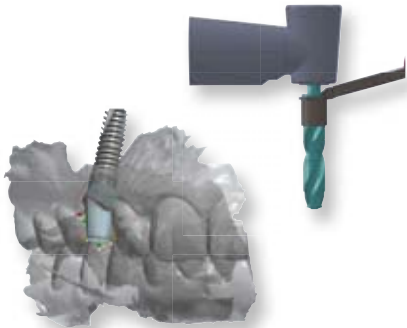
Abb. 4

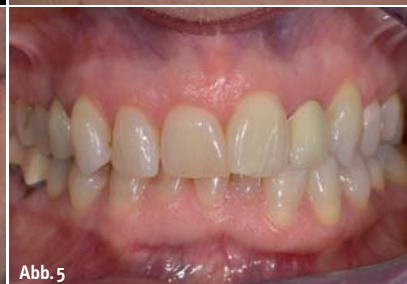

Abb. 5

## Patientenfall

Dieser Patientenfall ist ein Beispiel für die Umsetzung eines Konzeptes, das sich bei uns seit einigen Jahren in vielen Fällen bewährt hat. Im Erstgespräch, das in einem separaten Beratungszimmer stattfindet, wird festgehalten, was das Anliegen des Patienten ist. Unsere 57-jährige Patientin äußerte bereits genaue Vorstellungen von ihrem zukünftigen Lächeln. Allerdings waren für sie kieferorthopädische Vorbehandlungen oder Operationen ausgeschlossen, da sie auf das Ergebnis nicht lange warten wollte. Die Zähne sollten



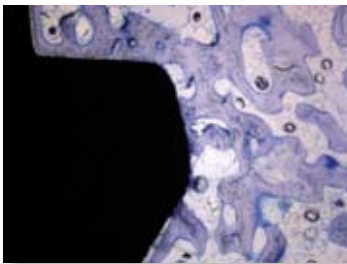
### INNOVATIV.

Ob navigierte Implantation mittels Guided-Surgery, digitale Abformung oder die Herstellung von individuellen Abutments mit CAD/CAM Verfahren. Die Zukunft beginnt jetzt – mit alphatech®.



### EINFACH.

Vom übersichtlichen OP-Tray mit allen benötigten Komponenten bis zum kompletten Spektrum an Versorgungsmöglichkeiten. Überflüssiges hat hier keinen Platz.



### SICHER.

Sicherheit bietet das alphatech® System in allen Bereichen. Von der BONITex® Oberfläche, über Bohrer mit Tiefenstops bis hin zu einer separaten Schraube für alle prothetischen Aufbauten.



FreeTel: 0800 - 1500055

FreeFax: 08000 - 400044

[www.alphatech-implantate.de](http://www.alphatech-implantate.de)

[alphatech@henryschein.de](mailto:alphatech@henryschein.de)

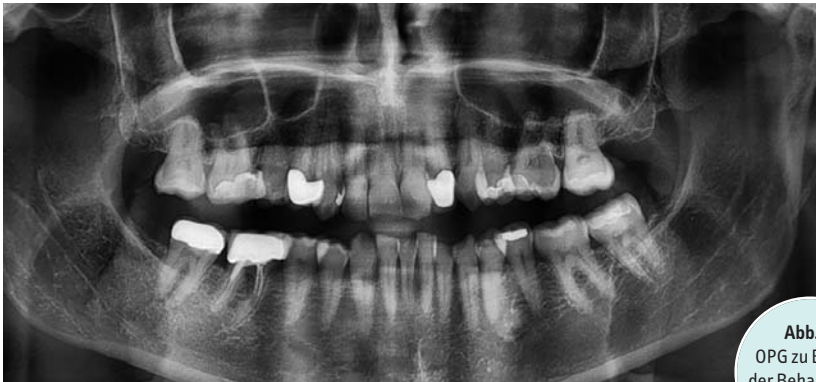

Abb. 6: OPG zu Beginn der Behandlung.

uns, den Praxisablauf an diesem Tag leicht improvisieren zu müssen.

Die Patientin war bis auf einen Bandscheibenvorfall an der Halswirbelsäule im Jahre 2013 allgemeinanamnestisch gesund und zeigte folgende Ausgangsbefunde (Abb. 1–5): Vollständiges, parodontal gesundes Gebiss, insuffiziente Keramikverblendkronen an 12, 14, 46 und 47. Die Zähne 46 und 47 wiesen zusätzlich dunkle Ränder mit freiliegendem Dentin auf. Außerdem waren die meisten Zähne mit Keramik- oder Kompositfüllungen versorgt und hatten zum größten Teil Sekundärkaries. Röntgenologisch zeigte sich am Zahn 46 eine Wurzelfüllung, die nicht bis zum Apex reichte, und eine daraus resultierende apikale Transluzenz (Abb. 6). Im Rahmen der funktionsanalytischen Befunderhebung beschrieb die Patientin ein Kiefergelenkknacken sowie regelmäßige Schulter- und Nackenverpannungen. Des Weiteren berichtete die Patientin von dumpfen Kiefergelenkschmerzen, die meistens am Morgen auftraten. Bei der Auskultation der Kiefergelenke hörte man rechts ein terminales Kiefergelenkknacken bei Mundöffnung und initial beim Schließen. Links konnte eine Missempfindung bei krani-

aler Kompression des Kiefergelenks provoziert werden. Bei aktiver Mundöffnung folgte nach dem Kiefergelenkknacken eine Deflexion nach links. Abrasionen, Zungenimpressionen, keilförmige Defekte und Wangenimpressionen erhärteten den Verdacht einer kraniomandibulären Dysfunktion. Die ästhetische Analyse wird bei uns im Team erarbeitet, d. h. mit allen Zahnärzten samt Zahntechniker, an einem festgesetzten Tag in der Woche. Wir benutzen hierfür einen selbst entworfenen Analysebogen. Anhand der digitalen Fotos konnten folgende Punkte festgehalten werden: Das Gesicht, von vorne betrachtet, wies eine schwache Seite links (Auge kleiner) und eine starke Seite rechts (Auge größer) auf (Abb. 1). Im Gesichtsprofil erkannte man eine fehlende Oberlippenstütze und eine leichte Verkürzung des unteren Gesichtsdrittels (Abb. 2). Bei leicht geöffneten Lippen konnte festgestellt werden, dass die Längen der oberen vorderen Schneidezähne kurz wirkten und die unteren Frontzähne zu lang erschienen. Als Referenz Zahn für die zukünftige Zahnlänge und den zukünftigen Schneidekantenverlauf wurde der Zahn 12 bestimmt (Abb. 3). Bei herzhaftem Lachen fiel eine hohe Lachlinie

besonders rechts auf (Abb. 4). Intraoral verliefen die Arkadenbögen der Gingiva sowohl im Ober- als auch im Unterkiefer unharmonisch, was vor allem durch die verschachtelte Zahnstellung verursacht wurde. Der Zahn 22 stand im Kopfbiss zu 33 und 32, Zahn 11 war nach palatinal gekippt und zu kurz, die unteren Frontzähne standen in Staffelstellung und von den Eckzähnen bis hin zu den Seitenzähnen war eine „locked occlusion“, also eine scharfe Verzahnung, registrierbar (Abb. 5). Die Mittellinie zwischen den oberen, mittleren Schneidezähne wich von der Gesichtsmitte um circa 1,5 mm nach links ab. Die Disharmonie wurde zusätzlich durch die Retroinklination von 11 verstärkt, die zu einer Angulierung der oberen Mittellinie nach links führte (Abb. 7). Bei genauerer Betrachtung der Zahnoberflächen waren Sprünge und Haarrisse im Schmelz zu sehen, die als Folge von Bruxismus und Fehlbelastung zu deuten waren. Aus den Befunden gingen die Diagnosen hervor, dass der Zahn 46 nicht zu erhalten war, rechts eine anteriore Diskusverlagerung mit Reposition und eine Fehlverzahnung mit Reduzierung der vertikalen Dimension vorlag. Im diagnostischen Wax-up wurden deshalb folgende Ziele festgelegt:

- Bisserrhöhung um 1,5 mm am Stützstift des Artikulators
- Überführen der Zähne in eine neutrale Verzahnung
- Harmonisierung der Zahnbögen und des Gingivaarkadenverlaufes und harmonische Verlängerung des Oberkiefer-Schneidekantenverlaufes
- Aufbau einer suffizienten Front-Eckzahnführung und Wiederherstellung eines Höckerreliefs nach dem Okklusionskonzept „freedom in centric“ (Abb. 8).

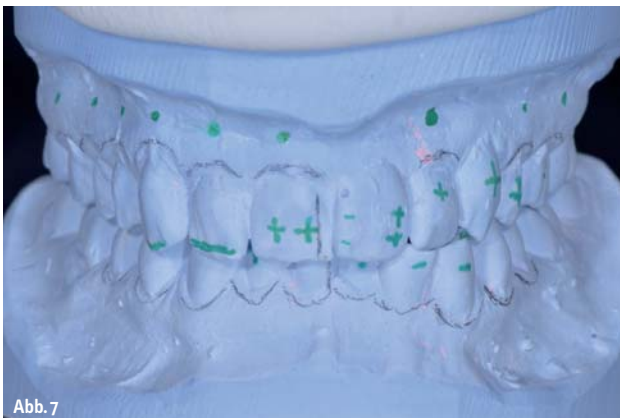

Abb. 7

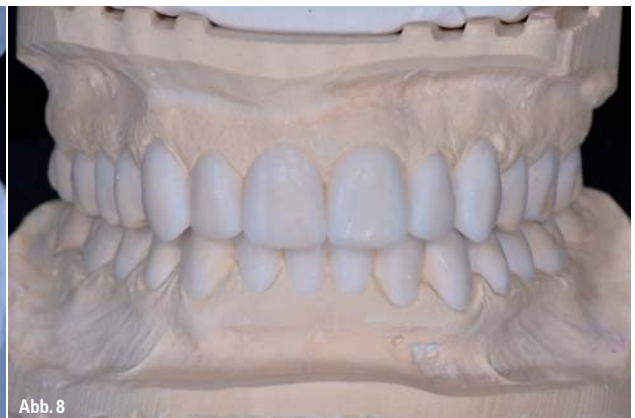

Abb. 8

Abb. 7: Ausgangsmodell mit gewünschten Veränderungen. – Abb. 8: Diagnostisches Wax-up.



**Abb. 9–12:**  
Präparation mithilfe  
eines Präparations-  
schlüssels.

Nachdem das diagnostische Wax-up erstellt war, wurde es der Patientin zusammen mit dem Therapieplan und einer Kostenaufstellung vorgestellt. Die therapeutischen Maßnahmen beinhalteten eine ausführliche Mundhygieneinstruktion mit professioneller Zahnreinigung, die Extraktion des Zahnes 46 und Versorgung durch ein Direktprovisorium in Form einer Brücke von 45–47, Erneuerung der alten Füllungen mit Aufbaufüllungen, Präparation der Zähne für 360°-Veneers, Abformung, Bissregistrierung und Herstellung von Direktprovisorien bereits mit leichter Bisshebung. Nach einer Tragezeit von circa vier bis fünf Wochen zur Gewöhnung an den gehobenen Biss waren die Eingliederung der definitiven Versorgung und das Einsetzen eines Langzeitprovisoriums an 45 auf 47 vorgesehen. Da man der Patientin mit diesem Plan eine sichtbare Veränderung ihres Lächelns in relativer kurzer Zeit in Aussicht stellen konnte, war sie mit der Insertion eines Implantates Regio 46 und der Versorgung durch Einzelkronen anstelle einer Brücke einverstanden. Nach Abschluss

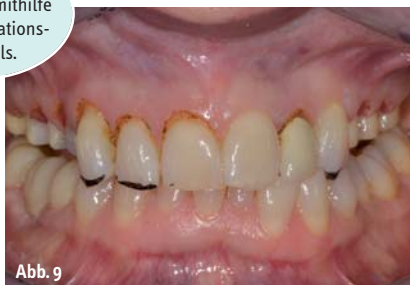

Abb. 9

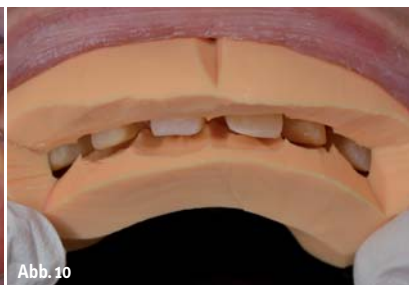

Abb. 10

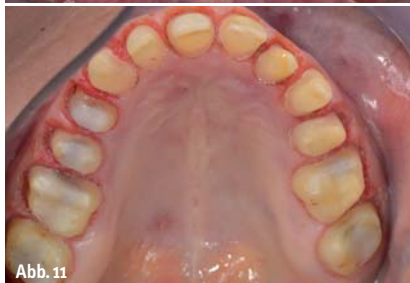

Abb. 11

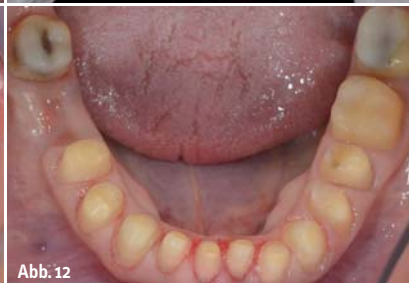

Abb. 12

der Arbeit war eine adjustierte Schiene für die Nacht zu empfehlen, da sich der Bruxismus in aller Regel nicht abschalten lässt. Mit dieser stichfesten Planung konnte das Vertrauen der Patientin gewonnen werden, sodass sie sich schon am selbigen Tag entschloss,

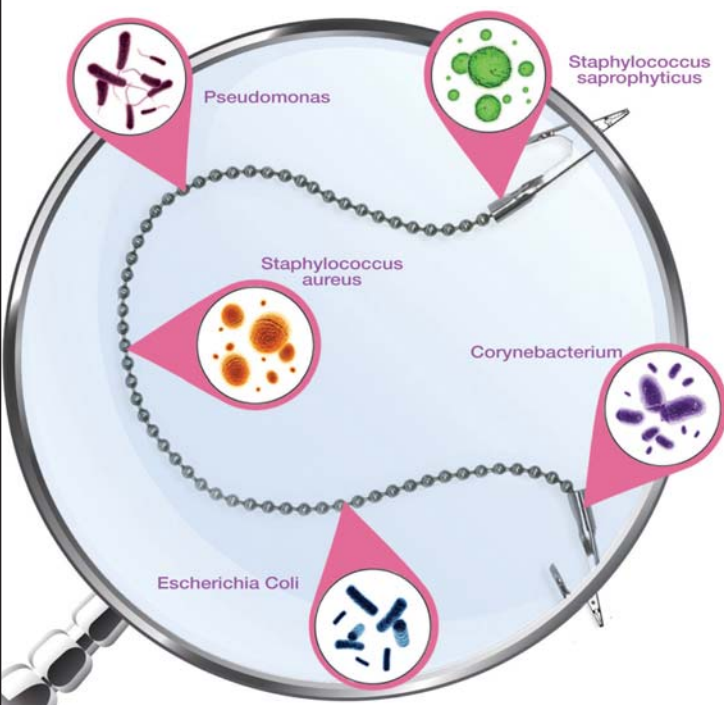
den Zahn 46 zu extrahieren und das Direktprovisorium herstellen zu lassen.

Die Präparation der Zähne erfolgte an zwei hintereinander folgenden Tagen. Der erste Tag umfasste die Behandlung des Oberkiefers mit der Intention, den Arkadenverlauf der Gingiva

ANZEIGE

# Praxishygiene ist eine Selbstverständlichkeit

## Keimbelastete Kette, trotz Desinfektion



## Mit Bib-Eze Einweg-Serviettenhaltern machen Sie Praxishygiene Ihren Patienten sichtbar



## Bib-Eze ist Ihre hygienische Lösung

- Hygienischer Einwegartikel, schaltet das Risiko einer Kreuzkontamination aus
- Dehnbar, Größenverstellbar und Kombinierbar mit jeder Papierserviette
- Weiches Krepp-Papier bietet Patientenkomfort
- Einfache Verwendung, zusammen mit der Serviette zu entsorgen

## Studie Witten-Herdecke weist nach: Serviettenkette birgt Risiko einer Kreuzkontamination

Eine Serviettenkette kann sich im Haar verfangen, in den Ritzen und anderen unzugänglichen Stellen des Halters sammeln sich Schweiß, Make-up, Haarpflegemittel sowie Hautreste von Patienten mit Akne oder Dermatitis an. Doch nur in wenigen Zahnarztpraxen wurden bislang Schritte unternommen, um Patienten davor zu schützen.

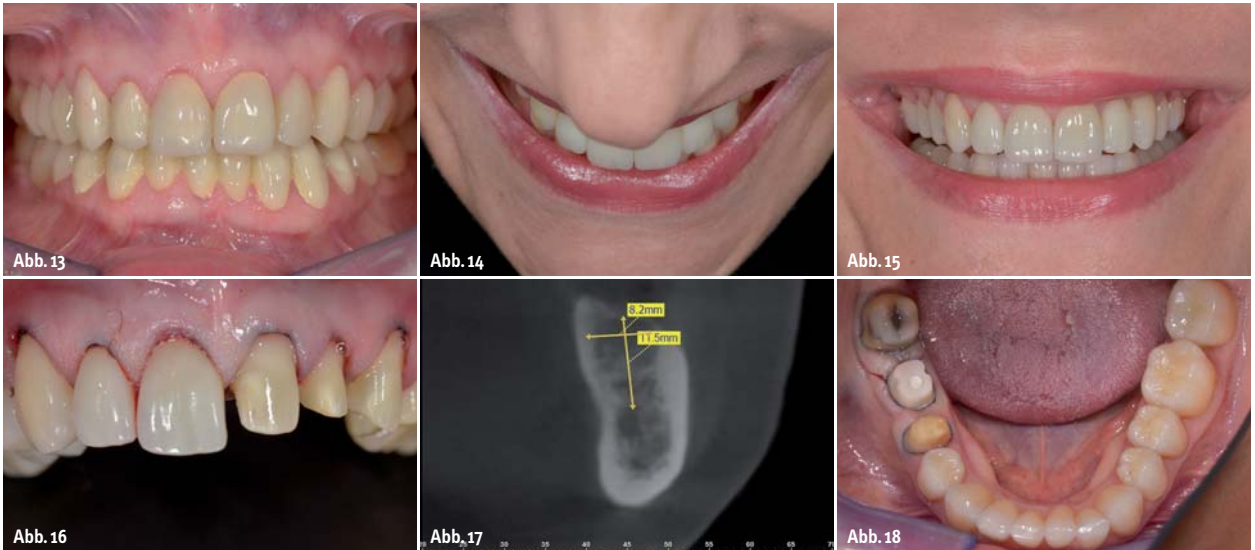


Abb. 13: Provisorien nach vierwöchiger Tragezeit. – Abb. 14, 15: Anprobe der 360°-Veneers. – Abb. 16: Eingliederung mit Adhäsivtechnik. – Abb. 17: DVT zur Implantatplanung. – Abb. 18: Vor Eingliederung der Zähne 45–47; 46 Hybridabutment.

mit dem Elektrotom zu nivellieren (Abb. 9) und die Zähne unter Zuhilfenahme eines Silikonschlüssels, das anhand des Wax-ups hergestellt worden war, so zu präparieren, dass nicht unnötigerweise wertvolle Zahnhartsubstanz abgetragen wird (Abb. 10). Ziel dieser schablonengeführten Präparation ist es, so viel Schmelz wie möglich zu erhalten, um den festen adhäsiven Verbund zwischen Schmelz und Keramik zu ermöglichen. Nach

Anlegen des Gesichtsbogens und Abformung der Zähne wurde ein Direktprovisorium (Luxatemp®) mithilfe des Zahntechnikers hergestellt, das zum Wax-up schon große Ähnlichkeit zeigte. Am darauffolgenden Tag wurde der Unterkiefer präpariert, abgeformt und ein Bissregistrator aus Kunststoff genommen. Das Direktprovisorium wurde je nach Präparationsschritt blockweise hergestellt, um die Bisshöhe zu er-

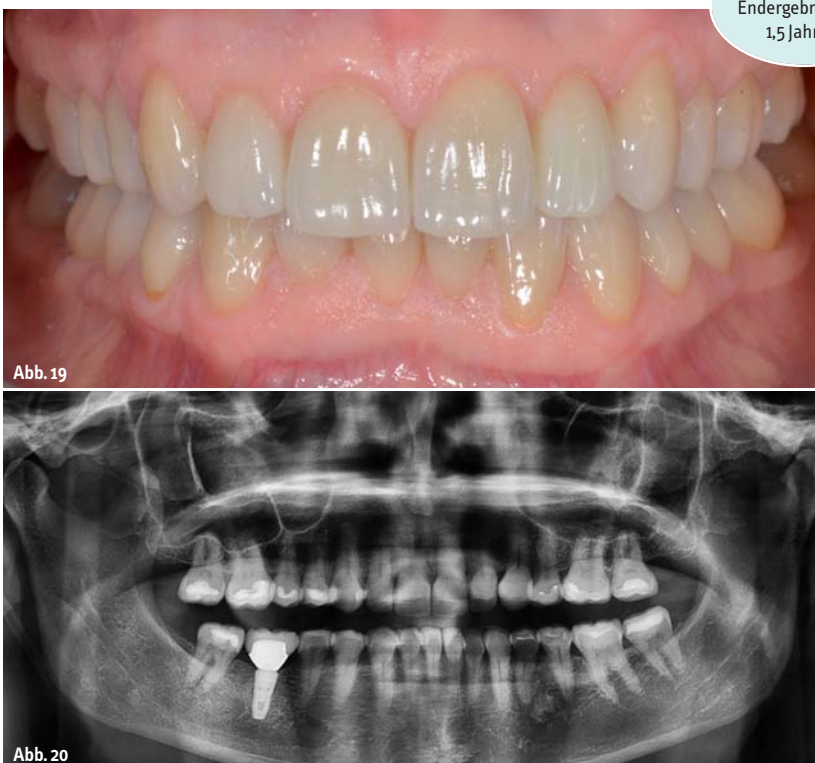halten (Abb. 11 und 12). Ausgehend von dieser Situation wurde dann das Provisorium unter ständiger Nachkontrolle so aufgebaut, dass eine leichte Bisserrhöhung resultierte.

Vier Wochen später war das Zahnfleisch völlig verheilt und die Patientin berichtete, dass sie mit der Höhe und dem Biss bereits sehr gut zurechtkam (Abb. 13). Nach der vorsichtigen Entfernung der Provisorien wurden die

dünnen 360°-Veneers im sogenannten „Anprobetermin“ zuerst ohne Betäubung aufgesetzt, um die Lachlinie nicht zu verfälschen. Kleine Anmerkung: Aufgrund der aufwendigen und gründlichen Vorplanungen verzichteten wir inzwischen auf Rohbrandanproben. Im Rohbrand können sich Patienten aufgrund des fehlenden Glanzes das spätere Ergebnis schwer vorstellen. Wir vereinbarten mit dem Patienten bei umfangreichen Rehabilitationen zwei Einsetztermine, wobei wir den ersten Termin gegenüber dem Patienten als „Anprobetermin“ bezeichnen. Passt im ersten Termin bereits alles, freut sich der Patient umso mehr, wenn er die Praxis bereits mit neuen Zähnen verlassen darf.

Die Keramikschalen stellte unser Zahntechniker Matthias Locher aus IPS e.max® Press-Keramik her. Sowohl ästhetisch als auch funktionell haben wir damit die besten Erfahrungen gemacht. Dabei wählte er die Rohlingsfarbe Value 1 im Seitenzahnbereich, LT A1 für die Zähne 12–22 und Bleach 4 für die Unterkieferfront. Für eine natürliche Transluzenz im Frontbereich verwendete er das Cutback-

Abb. 19 und 20: Endergebnis nach 1,5 Jahren.





Verfahren und verblendete das koronale Drittel mit IPS e.max® Ceram (Abb. 14). Die Zähne wurden auf die Zahnfarbe A1 coloriert, mit Tendenz zu A2 im Zahnhalsbereich. Die Patientin war von diesem Ergebnis sichtlich begeistert und entschied sich sofort für die definitive Eingliederung (Abb. 15). Die Keramischalen wurden laut Firmenprotokoll vorbehandelt, d.h. mit VITA CERAMICS ETCH® für 20 Sekunden angeätzt und mit Monobond Plus® für eine Minute silanisiert. Die Zähne wurden mit Bims und fluoridfreier Polierpaste gereinigt und alle Füllungsflächen mit Aluminiumoxidspray (Körnung ~50 µm) angeraut. Vor dem Einsetzen wurde in den Sulkus jedes Zahnes ein ungetränkter Faden der Größe 000 (KnitTrax™) positioniert (Abb. 16). Die adhäsive Eingliederung erfolgte mit RelyX® Unicem 2. Als Zement für das Langzeitprovisorium (anaxdent) 45–47 wurde TempBond NE® verwendet.

Nach dieser anstrengenden Sitzung gönnte sich die Patientin eine viermonatige Pause, bevor sie zur Implantation Regio 46 erschien. Unmittelbar vor OP wurde ein DVT hergestellt, um die Implantatposition und -größe für Regio 46 sicher vorherzubestimmen (Abb. 17). Verwendet wurde ein Implantat der Firma ASTRA TECH® 5,0 x 11 mm. Die Einzelzeit wurde auf drei Monate bestimmt.

Mit der definitiven Versorgung der Zähne 45–47 erfolgte der Endspurt der Gesamtrehabilitation. Als Abutment verwendete der Zahn-techniker ein Hybridabutment mit Zirkonkeramik der Firma Wieland, Zenostar T sun chroma®, das er mithilfe der CAD/CAM-Tech-



Abb. 22: Das Ergebnis.

nik fräste. Diese Hochleistungskeramik hat den Vorteil der Einfärbbarkeit, sodass die Krone nicht opak gestaltet werden muss, was einen Verlust der Natürlichkeit mit sich bringen würde. Das Abutment verklebte er auf eine Titanbasis der Firma Medentika®. So wurde Titan mit Titan verschraubt, und der Gingivadurchtritt erfolgte aus polierter Zirkonkeramik. Nachdem das Abutment mit 25 N/cm festgezogen wurde, wurden Einzelkronen aus e.max® auf die Zähne 45–47 definitive eingesetzt (Abb. 18–20).

### Diskussion

Sowohl ästhetisch als auch funktionell kann diese Gesamtsanierung als großer Erfolg angesehen werden. Die Patientin zeigte im Schlussbiss gute Kontakte im Seiten- und Frontzahnbereich und in der Laterotrusion Führungslinien im Eckzahnbereich (Abb. 21

und 22). Die Kiefergelenk- und die Nackenbeschwerden haben sich völlig aufgelöst. Für ein perfektes Ergebnis, bei dem alle Parameter stimmen, wäre eine kieferorthopädische Behandlung notwendig gewesen. Das war allerdings aus Zeitgründen nicht erwünscht. Mit dem Kompromiss, dass die Mittellinie der vorderen Schneidezähne nicht ganz mit der Gesichtsmitte übereinstimmt und dass der Arkadenverlauf in der Unterkieferfront aufgrund der Schachtelstellung der Zähne nicht optimal verläuft, lebt die Patientin gerne. Genau das macht das „Nature’s Design“ aus. Die Perfektion der Natur liegt in der Imperfektion. ◀

## kontakt

Zahnmedizin Zentrum Dr. Basset  
Dr. Uwe Basset (Zentrumsleiter)

Angestellte Zahnärzte:  
Dr. Ha Vy Hoang-Do  
hoang-do@dr-basset.de  
Tätigkeitsschwerpunkte:  
Ästhetische Zahnheilkunde,  
Kinderzahnmedizin  
Mitglied der DGÄZ, DGZMK  
Gewinnerin des Förderpreises  
Young Esthetics 2013 (DGÄZ)

Dr. Marc Eichhorn

Zahn-techniker: Matthias Locher

Sankt-Johannis-Straße 1  
78315 Radolfzell am Bodensee  
www.zahnmedizin-zentrum-  
radolfzell.de

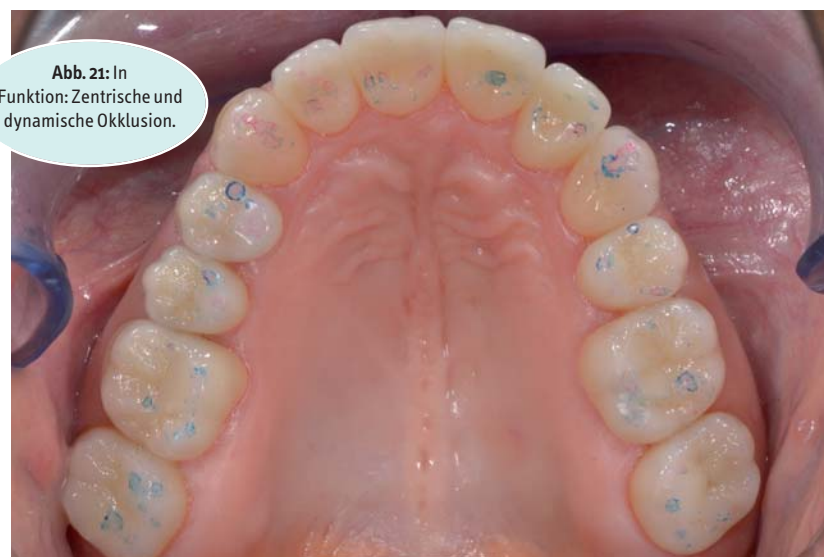

Abb. 21: In Funktion: Zentrische und dynamische Okklusion.